Intravaskuläres grosszelliges B-Zell-Lymphom

Ungewöhnliche Ursache eines Kapillarlecksyndroms

Claudia M. Jaccard[a]*, dipl. Ärztin; Emanuel Plüss[b]*, dipl. Arzt; Dr. Michael Doulberis[b], PhD; Mafalda Trippel[a], dipl. Ärztin; PD Dr. med. et phil. nat. Yara Banz[a]

[a] Institut für Pathologie, Universität Bern; [b] Klinik für Innere Medizin, Bürgerspital Solothurn
* Diese Autoren haben zu gleichen Teilen zum Manuskript beigetragen.

Claudia M. Jaccard

Emanuel Plüss

Hintergrund

Wir stellen den Fall eines intravaskulären grosszelligen B-Zell-Lymphoms vor – eine seltene, aggressive, und häufig rasch tödlich verlaufende Tumorerkrankung, die oft erst nach dem Tod diagnostiziert wird. Der postmortalen Diagnostik gebührt in dieser Situation eine wichtige Rolle – insbesondere auch um klinische Engramme retrospektiv besser und affirmativ zuordnen zu können. Wird zu Lebzeiten die Erkrankung differentialdiagnostisch in Erwägung gezogen, könnte potentiell eine einfache Hautstanzbiopsie die Diagnose sichern.

Fallbericht

Anamnese

Eine 83-jährige Frau wurde notfallmässig hospitalisiert mit seit zirka zwei Wochen akut progredienter Allgemeinzustandsverschlechterung begleitet durch Kraftlosigkeit in den Beinen und subsequenter Bettlägerigkeit. Die initial auffälligen Bauchschmerzen und Nausea standen bei Eintritt nicht mehr im Vordergrund. Die Patientin litt an Appetitlosigkeit und hatte innert zwei Wochen zirka 2 kg Gewicht verloren. Fieber und Nachtschweiss wurden verneint. Kardiopulmonale oder neurologische Beschwerden lagen nicht vor. Es bestand seit nicht ganz klarem Zeitraum ein leicht geröteter, indurierter plaqueartiger Hautausschlag am Unterbauch sowie am rechten Oberschenkel. Zusätzlich lag ein mit oralen Antidiabetika gut eingestellter Diabetes Mellitus Typ 2 vor. Die Patientin war therapeutisch oral antikoaguliert nach einer tiefen Beinvenenthrombose und litt an einer chronisch-venösen Insuffizienz mit abgeheiltem Ulcus cruris links. Eine leichte arterielle Hypertonie wurde mit einem Betablocker therapiert.

Status und Befunde

Bei der klinischen Untersuchung zeigte sich eine kardiopulmonal stabile Patientin in jedoch deutlich reduziertem Allgemeinzustand. Ein erhöhtes CRP (98 mg/l), Beinödeme bei Hypalbuminämie (24 g/l) sowie eine vorwiegend prärenal imponierende aggravierte Niereninsuffizienz (Kreatinin 120 µmol/l; eGFR 40 ml/min/1,73 m^2) fielen auf. Die indurierten abdominellen Plaques mit teilweise erythematöser Oberfläche konnten nicht eindeutig zugeordnet werden. Bei ansonsten fehlendem Infektionsfokus wurde ein Erysipel als Grundproblem postuliert und eine Therapie mit Amoxicillin/Clavulansäure initiiert.

Es zeigte sich initial klinisch sowie laboranalytisch eine Regredienz des mutmasslichen entzündlichen Geschehens, die Hautveränderungen waren jedoch unter dieser Therapie unverändert. Trotz adäquater Volumengabe und Albuminsubstitution entwickelte sich im Verlauf ein oligurisches Nierenversagen sowie ausgeprägte Anasarka. Echokardiographisch zeigte sich eine leicht eingeschränkte kardiale Funktion mit einer linksventrikulären Ejektionsfraktion von 40%. Im Thorax-Abdomen-Computertomographie (CT) liessen sich lediglich Pleuraergüsse sowie Aszites darstellen. Eine Lymphadenopathie konnte nicht nachgewiesen werden. Ebenfalls waren Milz und Leber von der Grösse unauffällig. Die Blut- und Urinkulturen blieben negativ. In der Proteinelektrophorese konnten keine monoklonalen Banden nachgewiesen werden.

Verlauf

Die Patientin präsentierte sich im Verlauf der Hospitalisation zunehmend unter dem Bild eines Kapillarlecksyndroms («capillary leak syndrome») ohne klare Ätiologie. In der Bildgebung konnten weder ein malignomsuspekter Befund noch ein Infektfokus identifiziert werden. Es wurde somit die Verdachtsdiagnose eines idiopathischen Kapillarlecksyndroms gestellt. Eine intensivmedizinische Betreuung sowie Hämodialyse wurden unter Berücksichtigung der Wünsche der Patientin nicht mehr durchgeführt. Ein probatorischer Steroidstoss (Methylprednisolon 125 mg einmalig, gefolgt von 80 mg/Tag) brachte keine Besserung und die Patientin verstarb acht Tage nach Klinikeintritt. Die Angehörigen stimmten einer postmortalen Diagnostik zu.

Published under the copyright license "Attribution – Non-Commercial – NoDerivatives 4.0". No commercial reuse without permission. See: http://emh.ch/en/services/permissions.html

Diagnose

In der postmortalen Untersuchung bestätigte sich makroanatomisch das Bild einer ausgeprägten Anasarka sowie beidseitige Pleuraergüsse. Die makroskopische Beurteilung der Organe war nicht richtungsweisend. Histopathologisch hingegen zeigte sich bereits in einer Hämatoxylin-Eosin-Färbung eine diffuse, ausschliesslich intravaskuläre Anschoppung hochgradig atypischer lymphoider Blasten vorwiegend in den Kapillaren sämtlicher untersuchter Organe, insbesondere auch im Knochenmark sowie ausgeprägt im Gefässsystem der Lunge, im gastrointestinalen und urogenitalen Trakt. Ein Befall der Milz beziehungsweise ein nodaler Befall untersuchter Lymphknoten in Form eines tumorösen Prozesses konnte nicht nachgewiesen werden. Aufgrund einer bereits einsetzenden postmortalen Autolyse der Organe waren die immunhistochemischen Untersuchungen leicht eingeschränkt. Die neoplastischen Zellen konnten jedoch zweifelsfrei als B-Blasten mit Expression von CD20 und CD79a identifiziert werden (Abb. 1).

In Anbetracht des ausschliesslich intravaskulären Verteilungsmusters und unter Berücksichtigung der Morphologie sowie der klinischen Präsentation konnte postmortal somit die Diagnose eines intravaskulären grosszelligen B-Zell-Lymphoms gestellt werden.

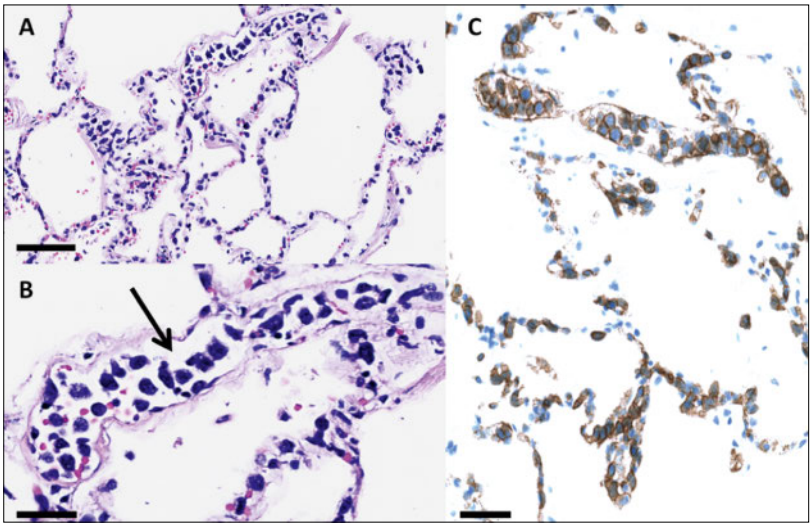

Abbildung 1: Repräsentative histologische Bilder (Hämatoxylin-Eosin-Färbung; **A** und **B**) sowie immunhistochemisches Bild (CD20-Färbung; **C**) der histopathologischen Aufarbeitung in der postmortalen Diagnostik der Lunge. Abbildung **A** (Massstab: 100 µm) zeigt eine Übersichtsaufnahme des alveolären Lungenparenchyms mit prominenten kleinen Blutgefässen, insbesondere Kapillaren, innerhalb der Alveolarsepten, die aufgetrieben erscheinen. Abbildung **B** (Massstab: 50 µm) zeigt ein Detail aus diesem Bereich mit Anschoppung grosser atypischer blastärer lymphoider Zellen innerhalb der kleinen Blutgefässe. Abbildung **C** (Massstab: 50 µm) zeigt eine immunhistochemische Färbung für CD20, mit positivem Reaktionsprodukt dieser atypischen blastären Zellpopulation. Die leicht verwischte Kernstruktur sowie leicht flaue Immunreaktion in der immunhistochemischen Färbung sind im Zusammenhang mit der Autolyse zu interpretieren.

Diskussion

Beim intravaskulären grosszelligen B-Zell-Lymphom handelt es sich um einen seltenen Typ eines aggressiven extranodalen B-Zell-Lymphoms, charakterisiert durch ein nahezu ausschliesslich intravaskuläres Verteilungsmuster mit Befall kleiner Blutgefässe, insbesondere der Kapillaren [1]. Die Erkrankung wird in der Regel weder von einer Lymphadenopathie noch anderweitigen Organomegalie begleitet. Die Erkrankung zeigt einen aggressiven Verlauf, vornehmlich bedingt durch die oft verzögerte Diagnosestellung, Folge einer mitunter meist sehr unspezifischen Symptomatik [2, 5]. Neben einer Allgemeinsymptomatik mit Fieber, Gewichtsverlust und Nachtschweiss können sich auch Symptome als Folge von fokalen Ischämien zeigen, bedingt durch die vaskuläre Beteiligung. Beachtenswert ist die Heterogenität des klinischen Erscheinungsbildes mit eindrücklichen geographischen Unterschieden. Während bei Patienten europäischer Abstammung die konstitutionellen Symptome oft durch kutane oder neurologische Symptome begleitet werden, sind sie in der asiatischen Population eher mit neurologischen und gastrointestinalen Symptomen assoziiert sowie dem klinischen Bild einer hämophagozytischen Lymphohistiozytose (Zytopenien, Hepatosplenomegalie, Fieber und Zeichen der Hämophagozytose im Knochenmark) [2, 3, 5]. Die Laborwerte können unspezifisch sein und unter anderem mit einer erhöhten Serum-Laktatdehydrogenase, einem erhöhten β2-Mikroglobulin und Zytopenien einhergehen.

Die Diagnose kann definitiv ausschliesslich über Organbiopsien gestellt werden, wobei hier Haut- und Knochenmarkbiopsien eine grosse Bedeutung zukommt. Ist das biopsierte Organ betroffen, kann die Diagnose anhand der typischen morphologischen Präsentation und unter Zuhilfenahme immunhistochemischer Zusatzuntersuchungen in der Regel problemlos gestellt werden [2]. Im Falle einer kutanen Manifestation eignet sich insbesondere die Haut zur Diagnosestellung, wobei auch Hautbiopsien an zufällig ausgewählten, «normal» erscheinenden Stellen eine hohe diagnostische Treffsicherheit garantieren [6].

Anasarka als Begleitmanifestation wurde selten, wenn auch in kleineren Fallzahlen bei dieser Erkrankung vorbeschrieben und wird möglicherweise durch Tumor-induzierte Zytokinfreisetzung mit nachfolgend veränderter Gefässpermeabilität induziert [2, 5, 7]. Ein Kapillarlecksyndrom («capillary leak syndrome») in Assoziation mit einem malignen (Non-Hodgkin-)Lymphom scheint insgesamt sehr selten zu sein, auch wenn es wenige Fallberichte hierzu in der Literatur gibt [8]. Eine Manifestation eines intravaskulären grosszelli-

Published under the copyright license "Attribution – Non-Commercial – NoDerivatives 4.0". No commercial reuse without permission. See: http://emh.ch/en/services/permissions.html

Korrespondenz:
PD Dr. med. et phil. nat.
Yara Banz
Institut für Pathologie
Universität Bern
Murtenstrasse 31
CH-3008 Bern
yara.banz[at]pathology.
unibe.ch

gen B-Zell-Lymphoms als Kapillarlecksyndrom ist uns soweit nicht bekannt. In Anbetracht der intravaskulären Verteilung der neoplastischen Zellen erscheint ein direkter Zusammenhang der Erkrankung mit der klinischen Präsentation als Kapillarlecksyndrom aber als sehr wahrscheinlich. Nicht auszuschliessen ist selbstverständlich eine reine Koinzidenz des Auftretens des malignen Lymphoms und des Kapillarlecksyndroms vor dem Hintergrund einer anderweitig klinisch nicht abgrenzbaren Entzündungsreaktion als Auslöser.

Die unklaren Hautbefunde, die sich bei dieser Patientin als leicht gerötete, indurierte subkutane Plaques manifestierten, sind retrospektiv gut als Tumormanifestation interpretierbar. Wir gehen davon aus, dass durch eine Punch-Biopsie des Hautbefundes eine Diagnosestellung zu Lebzeiten möglich gewesen wäre. Bei dieser betagten Patientin hätte mit grosser Wahrscheinlichkeit auch eine frühzeitige Diagnose zu keiner Veränderung der Therapie und entsprechend auch höchstwahrscheinlich nicht zu einem anderen Verlauf geführt. Unter anderen Umständen sollte jedoch die Indikation zu einer Hautbiopsie grosszügig gestellt werden. Die Punch-Biopsie ist eine technisch einfach durchführbare und komplikationsarme Technik zur Probeentnahme kutaner oder oberflächlich subkutaner Läsionen beziehungsweise Tumoren. Sie kann mit gutem Gewissen auch von nichtchirurgischen oder dermatologischen Ärzten durchgeführt werden. Bei Therapie mit oralen Antikoagulanzien oder Thrombozytenaggregationshemmern wird die Durchführung durch einen Fachspezialisten (Chirurgie oder Dermatologie) empfohlen.

Das Wichtigste für die Praxis

- Das intravaskuläre grosszellige B-Zell-Lymphom (IVLBCL) ist eine seltene, aber sehr aggressive und häufig tödlich verlaufende Erkrankung.
- Die klinischen Symptome sind sehr heterogen und oft unspezifisch.
- Die definitive Diagnose kann nur histopathologisch gesichert werden.
- An diese seltene Erkrankung sollte differentialdiagnostisch explizit gedacht werden bei einem kranken Patienten mit B-Symptomen, bei dem ein eigentlicher Tumorbefund im Sinne einer «Masse» nicht nachgewiesen werden kann und ungeklärte neurologische und/oder vaskuläre Symptome vorliegen.
- Bei unklaren Hautbefunden und insbesondere bei Malignomverdacht sollte die Indikation zu einer Hautbiopsie grosszügig gestellt werden.
- In der Praxis erfolgt die Diagnose oft erst autoptisch, was die Bedeutung der postmortalen Diagnostik unterstreicht.

Disclosure statement
Die Autoren haben keine finanziellen oder persönlichen Verbindungen im Zusammenhang mit diesem Beitrag deklariert.

Literatur

1 Swerdlow SH, Campo E, Harris NL, Jaffe ES, Pileri SA, Stein H, Thiele J, editors. WHO Classification of Tumours of Haematopoietic and Lymphoid Tissues, 4th ed, Vol 2. IARC/WHO;2017.
2 Shimada K, Kinoshita T, Naoe T, Nakamura S. Presentation and management of intravascular large B-cell lymphoma. Lancet Oncol. 2009;10(9):895–902.
3 Ponzoni M, Ferreri AJ, Campo E, Facchetti F, Mazzucchelli L, Yoshino T, et al. Definition, diagnosis, and management of intravascular large B-cell lymphoma: proposals and perspectives from an international consensus meeting. J Clin Oncol. 2007;25(21):3168–73.
4 Shimada K, Matsue K, Yamamoto K, Murase T, Ichikawa N, Okamoto M, et al. Retrospective analysis of intravascular large B-cell lymphoma treated with rituximab-containing chemotherapy as reported by the IVL study group in Japan. J Clin Oncol. 2008;26(19):3189–95.
5 Ferreri AJ, Campo E, Seymour JF, Willemze R, Ilariucci F, Ambrosetti A, et al. Intravascular lymphoma: clinical presentation, natural history, management and prognostic factors in a series of 38 cases, with special emphasis on the «cutaneous variant». Br J Haematol. 2004;127(2):173–83.
6 Matsue K, Asada N, Odawara J, Aoki T, Kimura S, Iwama K, et al. Random skin biopsy and bone marrow biopsy for diagnosis of intravascular large B cell lymphoma. Ann Hematol. 2011;90(4):417–21.
7 Jillella A, Day DS, Severson K, Kallab A, Burgess R. Non-Hodgkin's Lymphoma presenting as anasarca: probably mediated by tumor necrosis factor alpha (TNF-a). Leuk Lymphoma. 2000;38(3–4):419–22.
8 Pothen L, Rouvière H, Poncin R, Michaux L, Damoiseau P, Lambert M. Systemic capillary leak syndrome revealing a diffuse large B-cell lymphoma. Acta Clin Belg. 2014;69(4):305–8.

Published under the copyright license "Attribution – Non-Commercial – NoDerivatives 4.0". No commercial reuse without permission. See: http://emh.ch/en/services/permissions.html