Nouveautés en matière de diagnostic et traitement

Fibrose pulmonaire idiopathique

PD Dr méd. Dr phil. nat. Katrin Hostettler

Klinik für Pneumologie, Universitätsspital Basel, Basel

«Une maladie rare associée à un mauvais pronostic et pour laquelle des options thérapeutiques médicamenteuses font défaut», voici un engramme qui est resté valable pendant de nombreuses années, mais qui ne l'est plus depuis peu. Avec l'autorisation de deux nouvelles substances antifibrotiques, il est pour la première fois possible de proposer un traitement médicamenteux aux patients atteints de fibrose pulmonaire idiopathique. L'enjeu consiste désormais à détecter cette maladie rare, à laquelle il convient de songer chez les patients âgés présentant la triade dyspnée, toux sèche et râles crépitants.

Introduction

La fibrose pulmonaire idiopathique (FPI) est une maladie pulmonaire fibrosante chronique, d'évolution progressive, dont la cause est inconnue. Elle a généralement une évolution fatale et survient principalement à un âge avancé. La FPI est la forme la plus fréquente de pneumopathies interstitielles idiopathiques et elle se distingue par des caractéristiques histologiques et/ou radiologiques typiques [1].

Le terme «pneumopathies interstitielles» désigne un groupe hétérogène de plus de 150 affections, dont les causes, la présentation clinique, le pronostic et le traitement divergent considérablement. Ces maladies ont pour point commun la localisation du processus pathologique dans l'interstitium de la membrane alvéolo-capillaire. D'après la classification actuelle, les pneumopathies interstitielles sont divisées en quatre principaux groupes (fig. 1) [2]:

- *pneumopathies interstitielles* de cause connue, par ex. pneumopathies induites par des médicaments, pneumoconioses ou pneumopathies interstitielles dans le cadre de connectivites;
- *pneumopathies interstitielles granulomateuses*, par ex. sarcoïdose;
- *entités rares*, par ex. histiocytose pulmonaire à cellules de Langerhans ou protéinose alvéolaire pulmonaire;
- *pneumopathies interstitielles idiopathiques*, par ex. pneumopathie organisée cryptogénique (POC), pneumopathie interstitielle desquamative ou FPI.

La FPI est la forme la plus fréquente au sein de cette dernière catégorie et elle est également associée au pronostic le plus défavorable. La survie médiane après la pose du diagnostic de FPI s'élève à 2–3 ans [1], ce qui correspond à un pronostic plus mauvais que celui de bon nombre de cancers.

La FPI est une maladie du sujet âgé et elle survient le plus souvent entre la 6e et la 7e décennie de vie. Les hommes sont plus souvent touchés que les femmes. Les données épidémiologiques relatives à la prévalence et à l'incidence de la FPI sont globalement très fluctuantes. La prévalence de la FPI est estimée à 1,25–63 cas pour 100 000 habitants [3], ce qui en fait une maladie rare.

Contrairement à la grande majorité des pneumopathies interstitielles, la FPI ne répond pas du tout aux médicaments inflammatoires. Alors qu'aucun traitement médicamenteux spécifique pour les patients atteints de FPI n'était disponible pendant des décennies, deux médicaments antifibrotiques capables de freiner la progression de la maladie ont été autorisés récemment. Au regard de ces nouvelles options thérapeutiques, un diagnostic minutieux de la FPI est absolument essentiel: les patients atteints de FPI doivent être identifiés avec une certitude maximale et, si possible, se voir proposer un traitement.

Les recommandations diagnostiques et thérapeutiques présentées dans les lignes qui suivent se basent sur le document d'orientation élaboré par le groupe de travail «Pneumopathies rares et interstitielles» de la Société Suisse de Pneumologie [4].

Pathogenèse et facteurs de risque

Comme l'indique sa classification en tant que pneumopathie interstitielle idiopathique, la cause de la FPI

Par souci de lisibilité, seule la forme masculine est utilisée, mais elle désigne bien entendu à la fois le sexe masculin et féminin.

Published under the copyright license "Attribution – Non-Commercial – NoDerivatives 4.0". No commercial reuse without permission. See: http://emh.ch/en/services/permissions.html

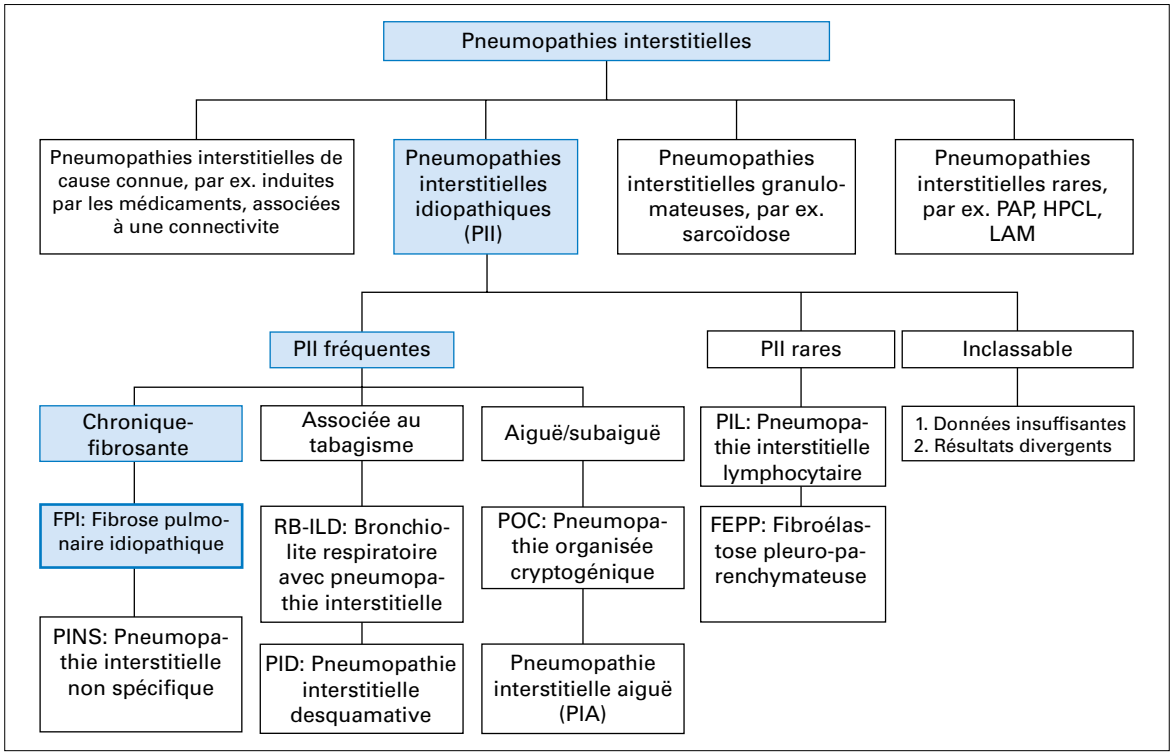

Figure 1: Classification des pneumopathies interstitielles (modifié d'après [2]).
PAP: protéinose alvéolaire pulmonaire; HPCL: histiocytose pulmonaire à cellules de Langerhans; LAM: lymphangioléiomyomatose.

n'est jusqu'à présent pas connue, mais différents facteurs de risque et facteurs prédisposants ont été décrits. Le tabagisme constitue un facteur de risque établi, et un risque accru de FPI a également été montré chez les personnes exposées aux poussières (en particulier poussières de métaux et de bois) [5–7]. L'influence modulatrice sur l'évolution de la maladie de divers agents pathogènes (par ex. virus d'Epstein-Barr, cytomégalovirus et virus de l'hépatite C) fait toujours l'objet de discussions [8–10], de même qu'une possible association avec le reflux gastro-œsophagien [11]. Outre des facteurs environnementaux nocifs, des facteurs génétiques semblent également jouer un rôle. Ainsi, 10% des patients atteints de formes héréditaires rares de fibrose pulmonaire familiale présentent des mutations spécifiques des télomérases, qui peuvent également être mises en évidence chez 1–3% des patients atteints de FPI sporadique [12, 13].

Le pathomécanisme exact de la FPI demeure indéterminé à ce jour. Des concepts actuels se fondent sur l'hypothèse d'un «epithelial/fibroblastic cross-talk disorder»: des lésions multifocales répétées de l'épithélium alvéolaire induisent des mécanismes de réparation excessifs et incontrôlés, qui sont responsables d'une activation des fibroblastes environnants [14]. La prolifération cellulaire accrue et la formation de matrice extracellulaire par les fibroblastes qui en résultent sont finalement responsable d'une fibrose et d'une destruction progressive de l'architecture pulmonaire normale [15, 16].

Présentation clinique et évolution

L'évolution spontanée de la FPI est particulièrement hétérogène, et imprévisible au moment du diagnostic. La majorité des patients présentent une progression lente de la maladie durant de nombreuses années, tandis que d'autres décèdent quelques mois après la pose du diagnostic [1, 17]. Chez env. un tiers des patients atteints de FPI, des détériorations respiratoires aiguës succèdent à des phases de progression lente [18]; lorsqu'aucune cause ne parvient à être identifiée (par ex. pneumonie, embolie pulmonaire, insuffisance cardiaque), on parle d'«exacerbation aiguë de la FPI», qui se manifeste sur le plan histologique par des lésions alvéolaires diffuses et est associée à une mortalité élevée [1, 19]. Chez de nombreux patients atteints de FPI, la maladie est seulement diagnostiquée à un stade déjà avancé, ce qui s'explique notamment par les symptômes non spécifiques et par l'évolution lentement progressive. Les patients se présentent typiquement avec une dyspnée (d'abord uniquement à l'effort, puis également au repos) et une toux sèche chronique. L'auscultation révèle des râles crépitants fins à prédo-

Published under the copyright license "Attribution – Non-Commercial – NoDerivatives 4.0". No commercial reuse without permission. See: http://emh.ch/en/services/permissions.html

minance basale, qui rappelle l'ouverture d'une fermeture à scratch, ce qui leur vaut également la dénomination «râles velcro». La découverte de cette anomalie à l'auscultation chez un patient présentant une dyspnée de progression lente et une toux sèche devrait faire évoquer une pneumopathie interstitielle fibrosante chronique au sens d'une FPI et donner lieu à des investigations supplémentaires. Les râles crépitants peuvent être perçus à l'auscultation déjà très tôt dans l'évolution de la maladie, pouvant ainsi faire office de test diagnostic précoce très simple [20]. L'hippocratisme digital et la déformation des ongles en «verre de montre» sont d'autres signes fréquents de la pneumopathie chronique.

Au niveau de la fonction pulmonaire, la progression de la fibrose du parenchyme pulmonaire donne lieu à un trouble ventilatoire restrictif et à une perturbation des échanges gazeux pulmonaires. Cette dernière se traduit par une diminution de la capacité de diffusion, avec pour conséquences une désaturation en oxygène lors de l'effort physique et, ultérieurement, une hypoxémie de repos. L'altération longitudinale de la capacité vitale forcée (CVF) fait office de paramètre pronostic, une diminution de la CVF de plus de 10% en l'espace de 6 mois étant interprétée comme un signe de pronostic défavorable [21].

Diagnostic

La FPI constitue un diagnostic d'exclusion, et il est d'autant plus important de la délimiter soigneusement des autres pneumopathies interstitielles dans le cadre du diagnostic différentiel que les conséquences pronostiques et thérapeutiques peuvent varier fortement (fig. 2).

En premier lieu, une anamnèse détaillée et un examen clinique exhaustif revêtent une grande importance. Dans le cadre de l'anamnèse minutieuse, il convient de

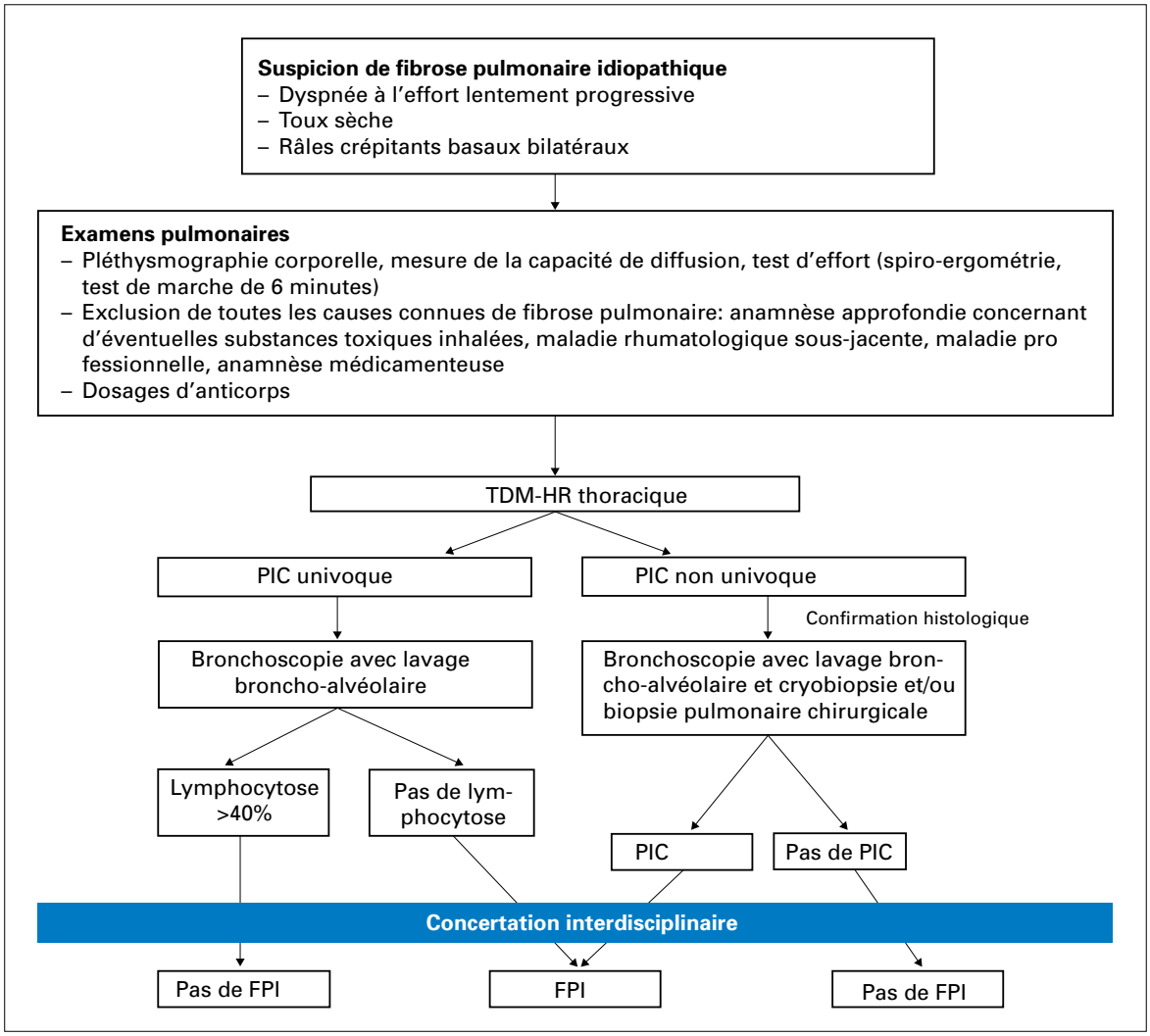

Figure 2: Algorithme pour la pose du diagnostic de fibrose pulmonaire idiopathique (modifié d'après [1, 38, 45]).
TDM-HR: tomodensitométrie haute résolution; PIC: pneumopathie interstitielle commune; FPI: fibrose pulmonaire idiopathique.

Published under the copyright license "Attribution – Non-Commercial – NoDerivatives 4.0". No commercial reuse without permission. See: http://emh.ch/en/services/permissions.html

rechercher une éventuelle exposition aux poussières organiques ou inorganiques (diagnostic différentiel: pneumopathie d'hypersensibilité ou pneumoconioses). Il convient également de recueillir l'anamnèse médicamenteuse afin d'exclure une pneumopathie induite par des médicaments, le statut tabagique (diagnostic différentiel: pneumopathie associée au tabagisme), ainsi que l'anamnèse familiale (diagnostic différentiel: fibrose pulmonaire héréditaire). A la fois lors de l'anamnèse et de l'examen clinique, il convient d'accorder une grande attention à la question de la présence d'une maladie systémique inflammatoire (diagnostic différentiel: pneumopathie associée à une connectivite). En complément (même en l'absence de signes cliniques), il est également recommandé de réaliser un dépistage de maladies auto-immunes par détermination des anticorps antinucléaires, des anticorps anti-peptides citrullinés (anti-CCP) et des facteurs rhumatoïdes [4]. Le dosage d'autres anticorps est fonction des anomalies cliniques et intervient idéalement en collaboration avec des confrères rhumatologues.

La FPI constitue un diagnostic d'exclusion et il est important de la délimiter soigneusement des autres pneumopathies interstitielles, parce que les conséquences pronostiques et thérapeutiques peuvent varier.

Imagerie

Chez les patients atteints de FPI, la radiographie thoracique conventionnelle révèle le plus souvent les signes typiques de la pneumopathie interstitielle, mais cet examen n'est toutefois pas suffisant pour la pose du diagnostic ou pour faire la distinction entre les différents types de pneumopathies interstitielles; qui plus est, particulièrement aux stades précoces, elle peut se révéler sans particularité (faussement négative). Une tomodensitométrie haute résolution (TDM-HR) des poumons devrait toujours être prescrite par la suite, dans le cadre des investigations approfondies. La TDM-HR joue un rôle très important dans le diagnostic de la FPI, car des critères radiologiques pour un diagnostic de FPI positif ont été définis [1]. Ainsi, les manifestations radiologiques typiques de la FPI incluent:

- altérations en «rayon de miel» au sens d'une destruction kystique du parenchyme («honeycombing»), avec ou sans bronchectasie de traction;
- motif réticulaire;
- prédominance sous-pleurale et basale des altérations;
- absences d'opacités en verre dépoli et d'altérations évocatrices d'autres affections (prédominance péri-bronchovasculaire, micronodules étendus, kystes, aspect en mosaïque diffus, consolidations).

Lorsque tous ces critères sont remplis, on parle de profil radiologique de «pneumopathie interstitielle commune» (PIC) (fig. 3). Il convient de ne pas se laisser déconcerter par la terminologie: alors que le terme «FPI» désigne un diagnostic/une maladie spécifique, la «PIC» correspond uniquement à un tableau radiologique particulier, qui n'est pas spécifique de la FPI.

Face à des manifestations cliniques typiques et après exclusion d'une cause identifiable de pneumopathie interstitielle, le diagnostic de FPI peut être posé sans confirmation histologique lorsque la TDM-HR révèle la présence d'une PIC (fig. 2) [1]. En effet, en présence d'un tableau radiologique de PIC, la valeur prédictive positive pour un diagnostic de FPI s'élève à 90–100% [1].

Histologie

Lorsque les critères radiologiques de PIC ne sont pas remplis, il convient d'obtenir une confirmation histologique du diagnostic. Le profil histologique typique de la FPI est également appelé «pneumopathie interstitielle commune» (PIC), mais désigne là encore uniquement un tableau histologique défini, qui n'est pas pathognomonique de la FPI mais se rencontre également dans d'autres pneumopathies interstitielles avancées. Moyennant un faible grossissement, le profil histopathologique de PIC se caractérise par un tableau hétérogène, avec un parenchyme pulmonaire normal sur le plan morphologique côtoyant une fibrose destructrice prononcée. Les altérations touchent le plus fortement le parenchyme sous-pleural et paraseptal. Dans le collagène dense des zones de fibrose, on retrouve également des foyers de prolifération tissulaire fibroblastique («foyers fibroblastiques»). La présence d'une inflammation interstitielle considérable, de granulomes et d'altérations bronchiolocentriques prédominantes s'oppose à la présence d'un profil de PIC [1]. Les recommandations des sociétés internationales de pneumologie de 2011 prévoient une biopsie pulmonaire chirurgicale pour la confirmation histologique, le plus souvent par thoracoscopie mini-invasive sous forme de chirurgie thoracoscopique vidéo-assistée («video-assisted thoracoscopy», VATS) [1]. Dans la pratique clinique quotidienne, il s'avère toutefois que seule une petite partie des patients avec suspicion de FPI font effectivement l'objet d'une biopsie pulmonaire chirurgicale. En particulier chez les patients avec fibrose avancée et limitation fonctionnelle correspondante et/ou comorbidités pertinentes, il convient de soupeser soigneusement le bénéfice de la confirmation histologique du diagnostic et les complications péri-opératoires potentielles. Des données récentes in-

Published under the copyright license "Attribution – Non-Commercial – NoDerivatives 4.0". No commercial reuse without permission. See: http://emh.ch/en/services/permissions.html

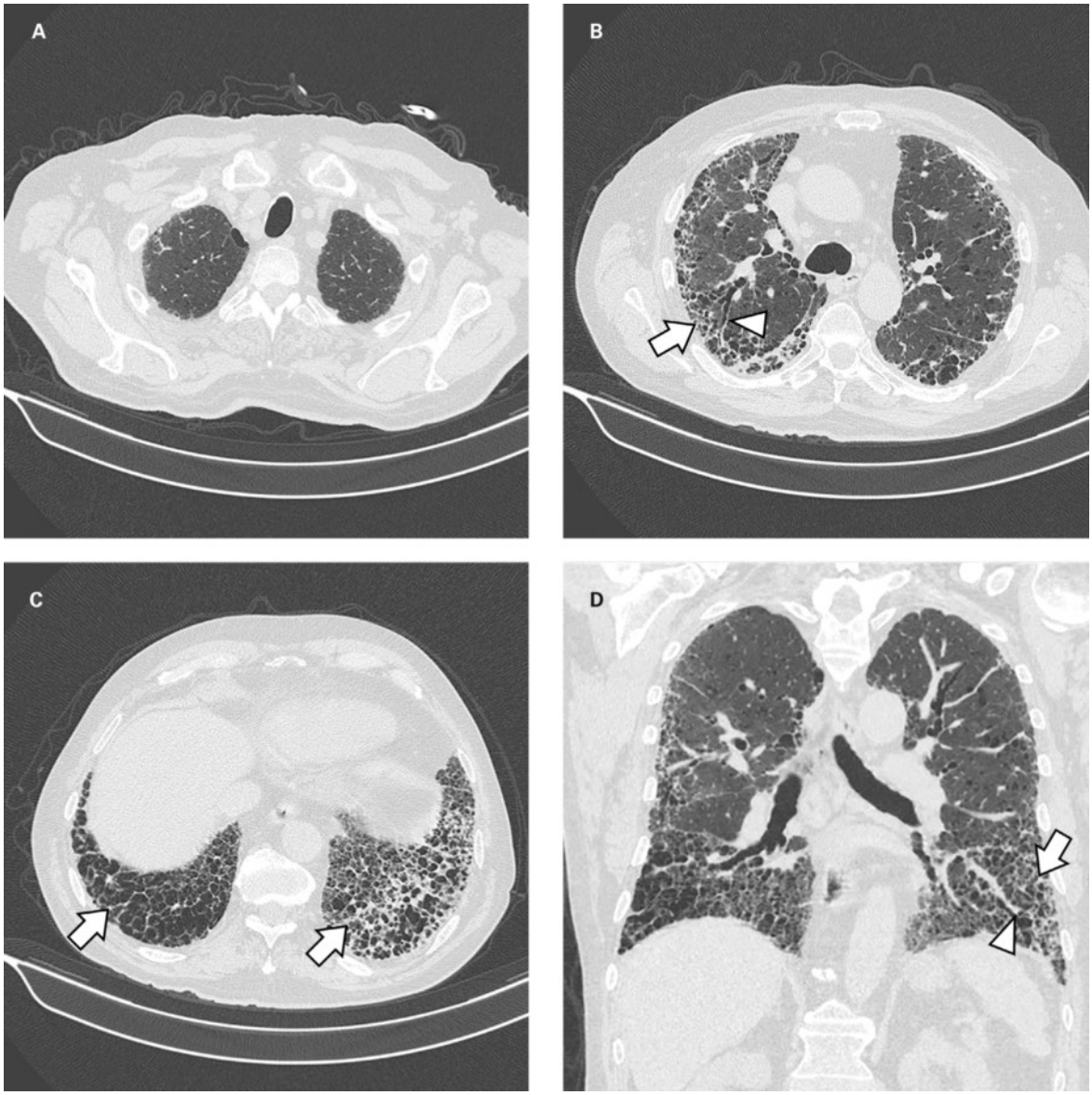

Figure 3: La tomodensitométrie (TDM) d'un patient âgé de 69 ans en reconstruction axiale (**A–C**) et coronale (**D**) montre des réticulations et un «honeycombing» (flèches dans **B**, **C** et **D**), des bronchectasies de traction (pointes de flèche dans **B** et **D**), ainsi qu'une prédominance sous-pleurale et basale (**D**). Clichés TDM: Prof. Jens Bremerich, service de radiologie, hôpital universitaire de Bâle.

diquent que la mortalité à 30 jours après biopsie pulmonaire chirurgicale s'élève à 2,4% [22] et que le risque d'exacerbation induite par l'intervention est de 2,1% [23].

Il se pose dès lors la question de la valeur des méthodes semi-invasives. Il a été montré que les biopsies transbronchiques à la pince via bronchoscopie flexible possédaient uniquement une sensibilité de 30% pour identifier une PIC [24]. Par ailleurs, l'absence de mise en évidence d'altérations de type PIC à la biopsie transbronchique n'exclut pas la présence d'une PIC ou d'une FPI (faible valeur prédictive négative). A cet égard, le nouveau procédé endoscopique de sonde cryogénique représente un développement particulièrement intéressant et il est déjà utilisé de manière routinière dans certains centres pour le diagnostic de la FPI. Les échantillons prélevés par sonde cryogénique sont nettement plus grands que ceux prélevés par biopsies à la pince et ils présentent moins d'artéfacts d'écrasement (fig. 4). Ainsi, un plus grand volume de parenchyme pulmonaire est disponible pour le diagnostic histologique, avec en conséquence un meilleur rendement diagnostique. Dans une étude danoise récemment publiée, un diagnostic de certitude a pu être posé avec la cryobiopsie chez 74% des patients avec pneumopathie interstitielle indéterminée [25]. Avec l'établissement supplémentaire de la cryobiopsie, les procédures semi-invasives devraient donc gagner en

Published under the copyright license "Attribution – Non-Commercial – NoDerivatives 4.0". No commercial reuse without permission. See: http://emh.ch/en/services/permissions.html

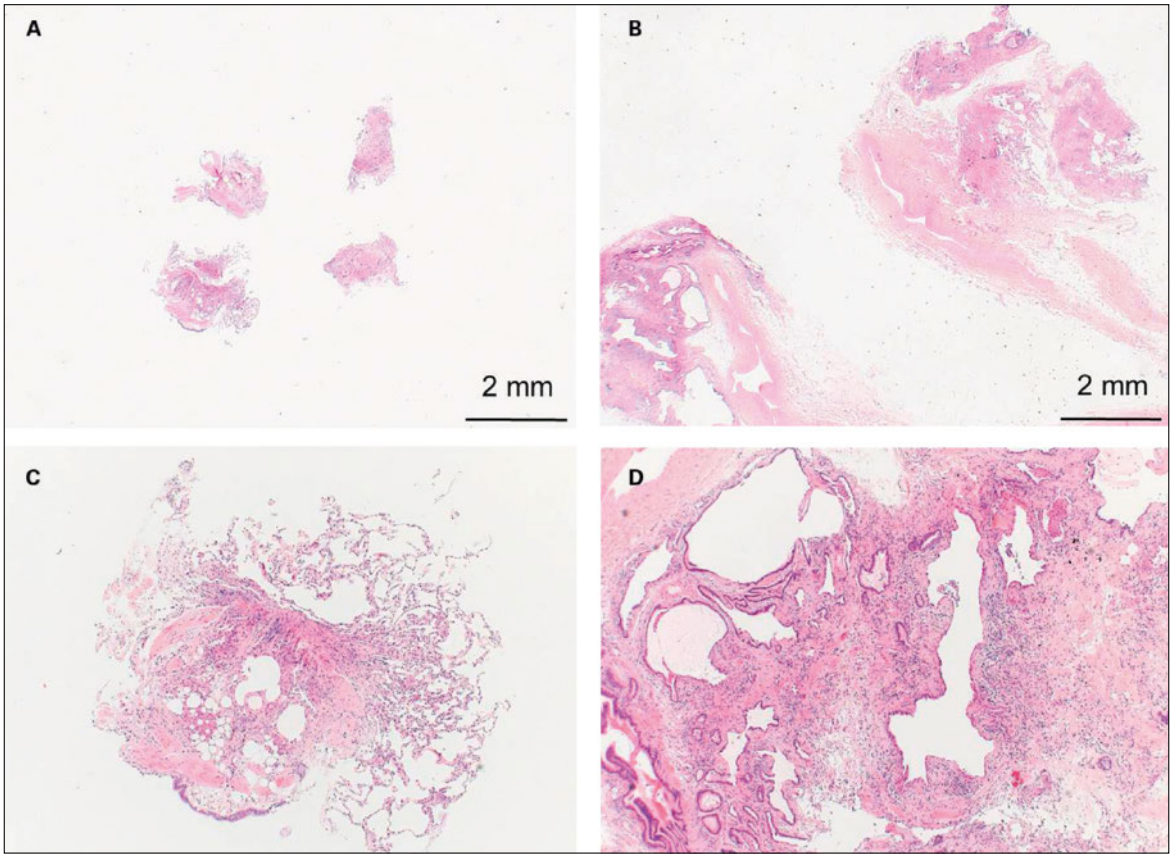

Figure 4: Biopsie transbronchique (BTB) conventionnelle des poumons (**A, C**; HE, grossissement original 12,5x et 50x) et cryobiopsie transbronchique (CBT) (**B, D**; HE, grossissement original 12,5x et 50x). Par rapport à la BTB (**A**), la CBT montre (**B**) des fragments tissulaires nettement plus grands et révèle un parenchyme pulmonaire fibrotique avec altérations en rayon de miel et seulement un faible degré d'inflammation (**C**). A d'autre endroits, des foyers de prolifération tissulaire fibroblastique («foyers fibroblastiques») sont présents (non représentés). La BTB révèle uniquement un parenchyme pulmonaire alvéolaire de structure normale, avec des artéfacts d'écrasement (**C**). Cryobiopsie: Prof. Michael Tamm, service de pneumologie, hôpital universitaire de Bâle. Coupes histologiques: PD Dr Spasenija Savic, service de pathologie, hôpital universitaire de Bâle.

importance à l'avenir. Dans l'absolu, la décision entre biopsie semi-invasive et biopsie chirurgicale devrait être prise individuellement pour chaque patient sur la base des informations cliniques, sérologiques et radiologiques, dans le cadre d'une concertation interdisciplinaire. La réalisation d'un lavage broncho-alvéolaire (LBA) est en revanche toujours recommandée, étant donné que le risque associé à cet examen est faible et que les informations supplémentaires obtenues peuvent être pertinentes [4]. Ainsi, la mise en évidence d'une lymphocytose >40% dans le LBA, par ex., exclut largement une FPI et est évocatrice d'une pneumopathie d'hypersensibilité dans le cadre du diagnostic différentiel.

La pose du diagnostic de FPI est donc particulièrement complexe et délicate. L'interprétation du tableau radiologique et des anomalies cliniques et de laboratoire, le choix de la méthode de biopsie, l'interprétation de l'histologie et finalement la pose d'un diagnostic doivent avoir lieu dans le cadre d'une concertation interdisciplinaire («multi disciplinary discussion» = MDD) impliquant des spécialistes expérimentés dans le domaine des pneumopathies interstitielles issus des spécialités de la pneumologie, de la radiologie, de la pathologie et, selon les cas, de la rhumatologie. Dans la mesure où cette interdisciplinarité permet d'améliorer l'exactitude des diagnostics de FPI [26], la MDD est considérée comme une démarche standard dans le diagnostic de la FPI. Des concertations interdisciplinaires ont régulièrement lieu dans différents centres en Suisse et sont, dans l'idéal, également disponibles pour les collègues praticiens. Il est globalement souhaitable que les médecins de premier recours adressent facilement les patients à des pneumologues.

Traitement

Traitement pharmacologique

La seule approche curative pour les patients atteints de FPI est la transplantation pulmonaire. Il n'existe en revanche aucun traitement médicamenteux curatif à ce

Published under the copyright license "Attribution – Non-Commercial – NoDerivatives 4.0". No commercial reuse without permission. See: http://emh.ch/en/services/permissions.html

jour. Durant de nombreuses années, des approches thérapeutiques anti-inflammatoires ont été appliquées, mais au vu des résultats d'études, aucune de ces approches n'a fait l'objet d'une recommandation positive dans les directives internationales sur la FPI. Les résultats de l'étude PANTHER ont néanmoins été décisifs. Cette étude a comparé un placebo à une trithérapie associant prednisone, azathioprine et N-acétylcystéine à dose élevée. En raison de la mortalité accrue et du taux élevé d'hospitalisations dans le bras de traitement actif, l'étude a été interrompue prématurément et ce traitement a été contre-indiqué dans la FPI [27]. Toutefois, avec l'autorisation des deux premiers médicaments pour le traitement de la FPI, une avancée significative a été accomplie au cours des dernières années. Il a été montré que les deux médicaments, la pirfénidone et le nintédanib, réduisaient significativement la diminution moyenne de la CVF. Etant donné qu'une baisse de la CVF est corrélée à une diminution de la survie chez les patients atteints de FPI [21, 28–30], l'effet thérapeutique évoqué peut être qualifié de pertinent.

Pirfénidone

La pirfénidone est un composé de pyridone dont le mécanisme d'action exact n'est pas totalement élucidé à ce jour. L'action antifibrotique de la pirfénidone est néanmoins entre autres attribuée à l'antagonisme du facteur de croissance profibrotique TGF-bêta. Dans deux études de phase III parallèles, randomisées et contrôlées contre placebo (CAPACITY), 779 patients ont été inclus. Tandis qu'une étude est parvenue à montrer une réduction significative de la baisse de la CVF, ce paramètre d'évaluation n'a pas été atteint dans l'autre étude [31]. Dans l'étude de phase III supplémentaire que les autorités réglementaires ont ensuite exigée (ASCEND), 555 patients atteints de FPI avec limitation fonctionnelle légère à modérée ont été inclus. L'effet positif a pu être confirmé dans cette étude, avec une diminution significativement moindre de la CVF chez les patients traités par pirfénidone que chez ceux traités par placebo [32]. L'analyse combinée des trois études sur la pirfénidone a en outre révélé un avantage de survie chez les patients traités par pirfénidone [32].

Après une phase d'augmentation posologique graduelle d'une durée de 2 semaines, la pirfénidone est administrée à une dose de trois gélules trois fois par jour (2403 mg/jour). Les effets indésirables ne sont pas rares et englobent particulièrement les troubles gastro-intestinaux, tels que nausées, perte d'appétit, brûlures d'estomac et vomissements. Un traitement symptomatique par médicaments prokinétiques devrait être envisagé; en cas de persistance des troubles, une réduction de la dose de pirfénidone est néanmoins recommandée [33]. En raison d'une photosensibilité accrue sous pirfénidone, les patients devraient globalement éviter l'exposition au rayonnement solaire et en plus adopter des mesures de protection solaire (crème solaire avec un facteur de protection solaire de 50, vêtements à manches longues, chapeau) [33]. Etant donné que la pirfénidone est éliminée par voie rénale, elle est contre-indiquée chez les patients souffrant d'insuffisance rénale sévère (débit de filtration glomérulaire <30) et chez ceux nécessitant une dialyse. L'insuffisance hépatique sévère (Child-Pugh C) représente une autre contre-indication; de plus, les enzymes hépatiques devraient être contrôlées régulièrement (mensuellement au cours des 6 premiers mois, puis tous les 3 mois) durant le traitement. La prise concomitante de pirfénidone et de fluvoxamine (antidépresseur du groupe des inhibiteurs de la recapture de la sérotonine) est contre-indiquée, car les deux médicaments sont métabolisés via le CYP1A2 et une augmentation de l'exposition à la pirfénidone peut se produire. La prudence est également de mise en cas d'utilisation de la ciprofloxacine, un inhibiteur modéré du CYP1A2.

Nintédanib

Le nintédanib est un inhibiteur de tyrosine kinase oral, dont l'action antifibrotique repose sur le blocage des récepteurs du FGF («fibroblast growth factor»), du PDGF («platelet-derived growth factor») et du VEGF («vascular endothelial growth factor») et sur l'inhibition associée de la prolifération des fibroblastes et de leur production de matrice [34–36]. Dans deux études de phase III randomisées et contrôlées contre placebo (études INPULSIS), 1 066 patients au total ont été inclus et l'effet du nintédanib sur l'évolution de la fonction pulmonaire a été évalué: après 52 semaines de traitement, la baisse de la CVF était significativement moindre chez les patients sous nintédanib par rapport aux patients sous placebo [37]. Par ailleurs, une analyse combinée a révélé que le risque de survenue d'une exacerbation aiguë était réduit sous nintédanib.

Le nintédanib est administré à une dose de 150 mg deux fois par jour (300 mg/jour). Le nintédanib est également associé à des effets indésirables, principalement des symptômes gastro-intestinaux tels que diarrhée, nausées, vomissements, perte d'appétit et perte de poids. Mis à part un traitement symptomatique par anti-diarrhéiques, il est recommandé de réduire la dose à 100 mg deux fois par jour en cas d'intolérance persistante. Etant donné que le nintédanib peut entraîner une élévation des enzymes hépatiques et de la bilirubine, il convient de contrôler ces paramètres avant l'initiation du traitement, puis à des intervalles régu-

Published under the copyright license "Attribution – Non-Commercial – NoDerivatives 4.0". No commercial reuse without permission. See: http://emh.ch/en/services/permissions.html

liers. En raison de l'inhibition du récepteur du VEGF, le nintédanib a également un effet anti-angiogénique, en théorie associé à un risque hémorragique accru et à des troubles de la cicatrisation. Dès lors, il est recommandé de suspendre l'administration du médicament avant des opérations planifiées. Chez les patients sous anticoagulation thérapeutique, l'administration de nintédanib devrait être soigneusement évaluée, bien qu'aucune contre-indication claire à ce sujet n'ait été formulée [4].

En Suisse, pirfénidone et nintédanib sont autorisés pour le traitement de la FPI avec la limitation spécifique que le diagnostic doit avoir été posé conformément aux recommandations internationales actuelles.

Ainsi, deux médicaments permettant de ralentir la progression de la maladie sont actuellement disponibles pour les patients atteints de FPI. Même si les critères d'inclusion des études ayant évalué le nintédanib et la pirfénidone n'étaient pas totalement identiques, le nintédanib et la pirfénidone semblent tout de même procurer un bénéfice similaire en termes d'évolution de la CVF par rapport au placebo [38]. En Suisse, les deux médicaments sont autorisés pour le traitement de la FPI avec la limitation spécifique que le diagnostic doit avoir été posé conformément aux recommandations internationales actuelles. Cela signifie qu'après un bilan pneumologique, une concertation au sujet du patient au sein d'un comité multidisciplinaire constitue un prérequis pour la prescription du médicament antifibrotique.

La question du moment d'initiation du traitement ne fait pas l'unanimité, notamment au vu des coûts thérapeutiques élevés. A cet égard, il convient de garder à l'esprit que le traitement antifibrotique n'améliore pas la fonction pulmonaire, mais ne fait que ralentir la progression de la maladie; dans la mesure où la diminution de la CVF est corrélée à une survie réduite chez les patients atteints de FPI [21, 28–30], l'initiation la plus précoce possible du traitement semble pertinente. Les données d'analyses post-hoc des études ayant évalué le nintédanib ont en outre montré que les patients avec volumes pulmonaires préservés profitent autant du traitement antifibrotique que les patients avec maladie déjà avancée [39]. Ces constats plaident en faveur d'une initiation précoce du traitement et en défaveur d'une stratégie «watch and wait». Il convient néanmoins de souligner qu'il n'existe pas de recommandations internationales à ce sujet et que les options thérapeutiques doivent être discutées individuellement et en détails avec le patient concerné et ses proches. A cet égard, il convient tout particulièrement de tenir compte du fait qu'il faut s'attendre à une détérioration supplémentaire de la fonction pulmonaire sous traitement antifibrotique et qu'un bénéfice subjectif ne peut être escompté. Par conséquent, une progression de la maladie sous traitement ne doit pas être interprétée comme un échec thérapeutique et ne devrait pas se traduire par une interruption du traitement. Par contre, un changement de substance ou un arrêt du traitement devraient être discutés en cas d'intolérance médicamenteuse non contrôlable [4]. A ce jour, la question de savoir dans quelle mesure le traitement d'association par nintédanib et pirfénidone est possible reste encore ouverte; des études correspondantes sont néanmoins en cours et les résultats devraient bientôt être connus.

En cas de détérioration respiratoire aiguë chez les patients atteints de FPI, il convient initialement de rechercher des causes potentiellement traitables, telles qu'une embolie pulmonaire, un pneumothorax ou une décompensation cardiaque. C'est uniquement après l'exclusion de telles causes qu'il est possible de parler d'exacerbation aiguë (idiopathique) de la FPI. Bien qu'il n'existe pas d'études contrôlées sur l'efficacité des corticoïdes systémiques, ces substances sont souvent utilisées pour le traitement des exacerbations aiguës [40]. Au vu des preuves très maigres, les recommandations actuelles pour l'administration à court terme de corticoïdes à dose élevée sont faibles [1, 4].

Traitement non pharmacologique

En complément du traitement pharmacologique, des mesures thérapeutiques non médicamenteuses et de soutien devraient également être envisagées chez les patients atteints de FPI. Bien que des études prospectives fassent défaut, des indices suggèrent que l'oxygénothérapie à long terme entraîne une amélioration des performances physiques [41]. De même, seules de rares données sont disponibles concernant le bénéfice de la réhabilitation pulmonaire en cas de FPI; dans une étude prospective récemment publiée, il a néanmoins pu être montré que l'entraînement physique chez les patients atteints de FPI était associé à une amélioration significative de la distance de marche et de la qualité de vie [42].

Chez les patients atteints de FPI, la transplantation pulmonaire constitue une option de dernier recours et elle devrait toujours être évaluée chez les patients âgés de moins de 65 ans ne présentant pas de contre-indications absolues [3]. En raison du mauvais pronostic, il est recommandé d'évoquer la transplantation le plus précocement possible, indépendamment des paramètres de la fonction pulmonaire.

Published under the copyright license "Attribution – Non-Commercial – NoDerivatives 4.0". No commercial reuse without permission. See: http://emh.ch/en/services/permissions.html

Correspondance:
PD Dr méd. Dr phil. nat.
Katrin Hostettler
Fachärztin für Pneumologie
Klinik für Pneumologie
Universitätsspital Basel
Petersgraben 4
CH-4031 Basel
katrin.hostettler[at]usb.ch

Au cours de la dernière phase de la maladie, les mesures médicales palliatives, en particulier l'administration d'opioïdes pour soulager la dyspnée et la toux sèche tenace, sont utiles chez de nombreux patients. Dans la mesure du possible, il convient d'impliquer du personnel disposant d'une formation en psychologie et en médecine palliative.

Traitement des comorbidités

Bien qu'une légère hypertension pulmonaire soit fréquente chez les patients atteints de FPI, aucun traitement spécifique n'est actuellement recommandé en raison des données insuffisantes disponibles.

Les liens entre le reflux gastro-œsophagien et la FPI restent confus, et les données disponibles quant à savoir si les antiacides influencent l'évolution de la FPI sont contradictoires. Les recommandations actuelles préconisent de traiter par antiacides les patients atteints de FPI et de reflux gastro-œsophagien. Le traitement par antiacides ne peut en revanche pas être recommandé chez les patients atteints de FPI sans symptômes de reflux [4].

Par rapport à la population normale, les patients atteints de FPI ont un risque quasiment cinq fois plus élevé de développer un cancer du poumon [43], mais aucun lien de cause à effet n'a pour l'instant pu être identifié [44]. Il n'existe actuellement pas de recommandations universelles concernant le traitement des patients atteints de FPI et de cancer du poumon [44]. De même, l'intérêt d'un dépistage, par ex. annuel, par TDM à faible dose n'est pas connu et il n'existe dès lors pas de recommandation correspondante.

L'essentiel pour la pratique

- La fibrose pulmonaire idiopathique (FPI) est une maladie pulmonaire fibrosante chronique d'évolution progressive, qui est associée à un pronostic défavorable et survient principalement chez les sujets âgés.
- La présentation sous forme de dyspnée lentement progressive et de toux sèche est certes typique, mais non spécifique. Des râles crépitants au niveau des bases des deux côtés peuvent être perçus à l'auscultation déjà très tôt dans la maladie. L'auscultation fait ainsi office de test diagnostique précoce simple.
- Le diagnostic de FPI présuppose l'exclusion de toutes les causes connues de fibrose pulmonaire. Une anamnèse minutieuse, y compris la recherche d'une éventuelle exposition à des poussières, et l'exclusion d'une maladie systémique inflammatoire, jouent un rôle central.
- Le diagnostic de FPI repose sur l'interprétation des anomalies cliniques, biologiques, radiologiques et histologiques et devrait avoir lieu dans le cadre d'une concertation interdisciplinaire impliquant des spécialistes expérimentés des domaines de la pneumologie, de la radiologie et de la pathologie.
- Le nintédanib et la pirfénidone ralentissent la progression de la maladie et sont autorisés pour le traitement de la FPI.
- Le traitement ne diverge pas en fonction du sexe et de l'âge des patients
- La seule approche curative est la transplantation pulmonaire, qui devrait toujours être évaluée chez les patients de moins de 65 ans sans contre-indications absolues.

Perspectives

L'autorisation de la pirfénidone et du nintédanib représente une grande avancée dans le traitement de la FPI, même si la maladie reste toujours incurable. Au vu des nombreux médicaments actuellement évalués dans des études cliniques, il faut espérer que de nouvelles substances présenteront une efficacité significative. Il reste à voir si l'association de médicaments avec des points d'attaque différents s'imposera comme approche standard à l'avenir, à l'instar des traitements d'association dans l'hypertension artérielle pulmonaire. Malgré tout, il faut continuer à mettre l'accent sur l'identification précoce des patients atteints de FPI et sur la pose d'un diagnostic exact.

Remerciements
L'auteure remercie le Prof. Thomas Geiser (service de pneumologie, hôpital universitaire de Berne) et le Dr Lukas Schlatter (Lungenpraxis Wohlen) pour la relecture du manuscrit, ainsi que le Prof. Jens Bremerich (service de radiologie, hôpital universitaire de Bâle) et le PD Dr Spasenija Savic (service de pathologie, hôpital universitaire de Bâle) pour la mise à disposition des clichés radiologiques et des images histologiques, respectivement.

Disclosure statement
L'auteure a déclaré une activité de conférencière et de consultante pour les entreprises Boehringer Ingelheim Pharma et Roche Pharma SA.

Références
La liste complète des références est disponible dans la version en ligne de l'article sur www.medicalforum.ch

Published under the copyright license "Attribution – Non-Commercial – NoDerivatives 4.0". No commercial reuse without permission. See: http://emh.ch/en/services/permissions.html