

L'essentiel pour le médecin de premier recours

# Nodules et carcinomes thyroïdiens

Dr méd. Nathalie Rouiller<sup>a</sup>, Dr méd. Georgios Papadakis<sup>a</sup>, Prof. Dr méd. Massimo Bongiovanni<sup>b</sup>,  
Dr méd. Gerasimos Sykiotis<sup>a</sup>

Centre Hospitalier Universitaire Vaudois, Lausanne

<sup>a</sup> Service d'endocrinologie, diabétologie et métabolisme; <sup>b</sup> Institut universitaire de pathologie



Face à l'augmentation des incidentalomes thyroïdiens, la gestion appropriée des nodules thyroïdiens est primordiale afin de permettre la détection des cancers redevants et d'éviter le surdiagnostic et le surtraitement des microcarcinomes papillaires. Cet article décrit les grandes lignes de la prise en charge en tenant compte des nouvelles recommandations.

## Introduction

Le cancer de la thyroïde est la néoplasie endocrinienne la plus fréquente. Ce cancer représente 1% à 2% de tous les cancers solides. L'incidence des cancers de la thyroïde est variable selon les registres, de l'ordre de 6 à 18 pour 100 000 personnes/année. Les carcinomes papillaires et folliculaires de la thyroïde, issus des cellules folliculaires, également appelés carcinomes différenciés de la thyroïde (CDT) sont les plus fréquents (90% des carcinomes thyroïdiens), le carcinome papillaire représentant 60% des cas [1].

Nous n'insisterons pas dans cet article sur le carcinome anaplasique de la thyroïde qui représente 1% des carcinomes thyroïdiens. Il est néanmoins important de faire la distinction entre le carcinome anaplasique (indifférencié) et le carcinome peu différencié, ce dernier faisant partie des carcinomes différenciés, avec une prise en charge initiale similaire aux carcinomes papillaires et folliculaires mais avec un pronostic plus réservé. Il faut aussi relever que la dernière classification des tumeurs endocriniennes de l'Organisation Mondiale de la Santé considère le carcinome oncocytaire de la thyroïde (carcinome à cellules de Hürthle) comme un quatrième type de CDT alors qu'auparavant il était considéré comme un sous-type du carcinome folliculaire.

Le carcinome médullaire de la thyroïde (CMT) représente 2% à 3% des cancers thyroïdiens. Il se développe aux dépens des cellules C (parafolliculaires), présentes en bordure des follicules thyroïdiens. Historiquement décrites comme ayant une origine embryonnaire localisée au niveau de la crête neurale, les cellules C auraient, selon de récentes publications, une origine commune avec les cellules folliculaires, ce qui pourrait

expliquer la présence parfois simultanée de CDT et CMT.

Les cinq dernières années ont été marquées par une augmentation conséquente des publications relatives aux nodules et aux cancers thyroïdiens. L'«American Thyroid Association» (ATA) a récemment édité ses nouvelles recommandations de prise en charge des CDT et des CMT [2, 3].

Au travers de cet article, nous résumerons les grandes lignes de la prise en charge des nodules thyroïdiens, des CDT et du CMT. Nous reviendrons également sur quelques nouveautés importantes traitées dans la littérature en 2016.

## Quel nodule ponctionner?

La prévalence des nodules thyroïdiens *subcliniques* croît avec l'âge pour atteindre 50% chez les femmes âgées de plus de 60 ans. Ces chiffres tendent à augmenter en raison du nombre croissant d'imageries réalisées mettant en évidence des «incidentalomes thyroïdiens». On estime que 5% à 10% de ces nodules sont malins. Afin d'éviter les cytoponctions abusives, il convient de ne ponctionner que les nodules échographiquement suspects de malignité. L'ATA a établi une série de critères morphologiques qui, s'ils sont présents, doivent motiver la réalisation d'une cytoponction.

Ainsi, les nodules purement kystiques sont bénins et ne nécessitent pas de ponction diagnostique, peu importe leur taille. Une cytoponction évacuatrice peut être considérée en présence de symptômes compressifs ou de gêne esthétique. Les nodules spongiformes sont le plus souvent bénins. Une ponction peut être considérée si leur taille est supérieure à 2 cm. A contrario, cer-



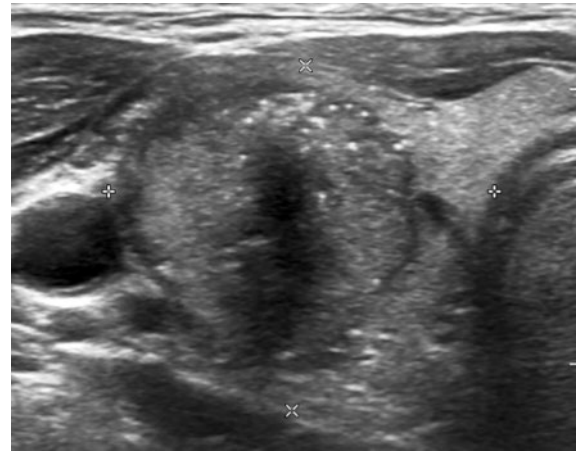
Nathalie Rouiller

taines caractéristiques sont suspectes de malignité et imposent la réalisation d'une cytoponction. Citons notamment les nodules mal délimités, les nodules semblant dépasser la capsule thyroïdienne ou envahir la trachée ou la musculature préthyroïdienne, les nodules hypoéchogènes, la présence de microcalcifications (fig. 1) ou de ganglions cervicaux suspects. A noter que les nodules hypermétaboliques au PET/CT doivent normalement être ponctionnés, peu importe leur aspect échographique (recommandation 8, figures 1 et 2 de référence [2]).

## Carcinomes différenciés de la thyroïde

### Classification cytopathologique selon Bethesda et implications pratiques

Le résultat de la cytoponction sera le plus souvent exprimé selon la classification de Bethesda (tab. 1). Si les catégories Bethesda I et III nécessitent de répéter la cytoponction, en cas de résultat bénin (Bethesda II), un suivi ultrasonographique à un an est recommandé. Une nouvelle nomenclature vient nuancer cette classification. Le carcinome papillaire encapsulé de variante folliculaire non invasif ayant un excellent pronostic après chirurgie et évoluant de façon indolente comme un adénome, le terme de carcinome a été abandonné au profit de *néoplasie thyroïdienne folliculaire non invasive avec atypies nucléaires de type papillaire* (NIFTP). Un certain nombre de nodules Bethesda III, IV ou V seraient des NIFTP. Comme le NIFTP n'est pas considéré comme une lésion maligne mais plutôt comme une lésion précancéreuse, les risques de malignité associés aux catégories de Bethesda cités dans le tableau 1 sont en train d'être révisés vers le bas. Un NIFTP ne nécessite pas une thyroïdectomie totale, une lobectomie est suffisante. Cette entité rencontre cependant pour le



**Figure 1:** Nodule thyroïdien du lobe droit échographiquement très suspect avec des microcalcifications. L'examen anatomopathologique a montré un carcinome papillaire.

moment une limitation diagnostique préopératoire majeure en raison de l'absence de critères cytologiques clairs. Le diagnostic est confirmé seulement en post opératoire, une fois que toute la capsule du nodule a pu être examinée et que l'absence d'invasion capsulaire a pu être objectivée [4].

En ce qui concerne les nodules Bethesda IV et V, des analyses moléculaires à la recherche de mutations associées au CDT peuvent être entreprises afin de confirmer la malignité ou d'affiner le risque de malignité associé au classement cytologique respectif. Par exemple, la présence de la mutation V600E du gène *BRAF* confirme le diagnostic d'un carcinome papillaire de la thyroïde.

### Bilan complémentaire

Le bilan d'extension préopératoire d'un CDT se limite normalement à la zone cervicale, les CDT n'engendrant que rarement des métastases à distance. Les carcinomes papillaires font classiquement des métastases ganglionnaires. Les carcinomes folliculaires ont quant à eux un mode de dissémination hématogène et sont plus à risque de provoquer des métastases à distance. Lorsqu'une sanction chirurgicale est envisagée, le bilan préopératoire se base sur l'échographie cervicale. Il s'agira d'établir si d'autres nodules sont présents dans le lobe controlatéral afin de définir le type d'opération nécessaire, i.e thyroïdectomie totale versus lobectomie. De plus, l'ultrason cervical aura aussi pour but de rechercher des ganglions suspects de malignité. La réalisation d'une cytoponction du ganglion avec dosage de la thyroglobuline ainsi qu'une analyse cytologique permettra de vérifier son caractère malin et de proposer, le cas échéant, un curage ganglionnaire en plus de la thyroïdectomie.

**Tableau 1:** Classification cytologique selon Bethesda et implications cliniques.

Bethesda	Définition	Risque malignité	Attitude
I	Matériel non contributif	1–4%	Répéter la cytoponction
II	Bénin	0–3%	Suivi ultrasonographique à 1 an
III	Atypies de signification indéterminée ou Lésion folliculaire de signification indéterminée	5–15%	Répéter la cytoponction à 3–6 mois
IV	Néoplasie folliculaire ou Suspicion de néoplasie folliculaire	15–30%	Chirurgie
V	Suspect de malignité	60–75%	Chirurgie
VI	Malin	97–99%	Chirurgie

### Traitement

Lors de nodules Bethesda IV, V et VI, la chirurgie reste la première ligne de traitement. Il convient cependant d'apporter quelques précisions.

En cas de microcarcinome (<1 cm), si ce dernier est unique, à distance de la capsule thyroïdienne ou de la trachée, sans atteinte ganglionnaire et en l'absence d'une anamnèse familiale positive ou d'antécédents d'irradiation chez un patient de plus de 40 ans, une attitude conservatrice avec une surveillance active (ultrason à 6 mois) peut être envisagée. En cas d'augmentation du volume du nodule, une sanction chirurgicale sera alors proposée. En effet, la mortalité liée à un microcarcinome de la thyroïde est de l'ordre de 0.3% et le risque de récurrence de 1% à 5% [5]. Il convient de souligner que les guidelines recommandent, en général de ne pas ponctionner des nodules de moins de 1 cm, quelque soit le risque échographique de malignité. Néanmoins, les micronodules échographiquement suspects pour lesquels une surveillance active serait contre-indiquée en cas de confirmation de malignité (âge <40 ans, contact avec la capsule thyroïdienne, etc.) méritent une cytoponction.

Un carcinome de 1 à 4 cm, unique, à nouveau sans signe d'infiltration locale et en l'absence de ganglions suspects peut être traité par une lobectomie seule. Il convient cependant de prévenir le patient qu'une totalisation de la thyroïdectomie pourrait avoir lieu dans un second temps selon le résultat anatomopathologique. Des caractéristiques histologiques agressives et des invasions vasculaires sont des exemples d'indications à une totalisation de la thyroïdectomie.

En fonction du résultat anatomopathologique, le carcinome est classé selon trois catégories qui correspondent au risque de maladie résiduelle (bas risque: <10%; risque intermédiaire: 10–20%; haut risque: >20%). La décision d'avoir recours ou non à un traitement adjuvant dépend largement de cette stratification.

### Traitement adjuvant par radiothérapie métabolique au iode 131

Les CDT à bas risque ne nécessitent pas de traitement adjuvant.

En cas de lobectomie seule, un traitement adjuvant ne fait pas de sens sans qu'une totalisation de la thyroïdectomie soit préalablement réalisée.

En cas de cancer de risque de maladie résiduelle intermédiaire ou élevé, un traitement adjuvant par radiothérapie métabolique à l'iode 131 est recommandé. En fin de traitement, une scintigraphie à l'iode (avec examen SPECT-CT) avec ou sans PET CT FDG est réalisée, permettant de définir la présence ou non d'un résidu

thyroïdien post opératoire et une éventuelle captation à distance. En fonction du degré de différenciation des cellules cancéreuses, ces dernières seront plus ou moins iodophiles. Dans notre institution, chaque cas de carcinome thyroïdien qui fait l'objet d'une radiothérapie métabolique à l'iode 131 est discuté au sein d'un colloque pluridisciplinaire où participent des experts en endocrinologie, médecine nucléaire, pathologie, chirurgie et oncologie.

### Suivi

Le suivi d'un CDT est réalisé par un spécialiste, initialement chaque 3–6 mois puis annuellement et comprend un contrôle clinique, biologique et ultrasonographique. Il s'agira de doser la thyroglobuline qui sert de marqueur tumoral et de mesurer le taux d'anticorps antithyroglobuline (ac anti Tg) qui, s'il est positif, risque d'interférer avec l'interprétation du taux de thyroglobuline. Les ganglions cervicaux seront examinés cliniquement et par ultrason à la recherche d'une récurrence régionale. En cas de ganglion suspect, une cytoponction permettra de prouver la malignité de ce dernier et un curage chirurgical pourra être planifié. Avant d'envisager une nouvelle intervention au niveau cervicale, il convient d'exclure la présence de métastases à distance.

Selon le taux de thyroglobuline et la présence ou non de ganglions malins, le risque de récurrence et de mortalité est réévalué à chaque consultation et le taux de lévothyroxine est adapté en fonction. Rappelons que le traitement par lévothyroxine a pour but d'assurer une substitution hormonale chez les patients ayant bénéficié d'une thyroïdectomie mais également de réaliser un freinage de la TSH afin d'éviter une stimulation d'un éventuel tissu thyroïdien résiduel malin. Les cibles de TSH mentionnées ci-dessous sont indicatives et d'autres taux peuvent être choisis selon le contexte spécifique de chaque patient (tab. 2).

### Maladie métastatique

Une maladie métastatique localisée au niveau cervical sera traitée en premier lieu par curage ganglionnaire ou par radiothérapie métabolique en cas de ganglions exclusivement iodophiles de taille <1 cm. En cas d'extension à distance de métastases iodophiles, la radiothérapie métabolique sera également répétée.

Enfin, en cas de maladie métastatique non iodophile, un traitement systémique par inhibiteur de tyrosine kinase (sorafenib ou lenvatinib) peut être proposé au patient après avoir fait l'objet d'une discussion multidisciplinaire. Il est important de souligner que ces traitements systémiques sont normalement utilisés exclusivement pour les cas qui présentent à la fois un

**Tableau 2:** Cible de TSH en fonction de la réponse biochimique et structurelle.

Réponse	Laboratoire	Ultrason	Récidive	Mortalité	Cible TSH
Excellente	Tg <0,2 µg/l	Pas de ganglion suspect	1–4%	<1%	0,5–2,0 mU/l
Indéterminée	Tg 0,2–1 µg/l ou ac anti Tg présents en diminution	Imagerie négative ou douteuse	15–20%	<1%	0,1–0,5 mU/l
Biochimique incomplète	Tg >1 µg/l ou élévation des ac anti Tg	Pas de ganglion suspect	20%	<1%	0,1–0,5 mU/l
Structurelle incomplète	N'importe quel taux	Ganglion ou métastase	50–85%	11% (ganglions cervicaux) 50% (métastases à distance)	<0,1 mU/l

Tg = thyroglobuline, ac anti Tg = anticorps antithyroglobuline

volume tumoral métastatique important et une progression rapide selon les critères RECIST («Response Evaluation Criteria In Solid Tumors»). La présence d'une maladie réfractaire à l'iode mais stable lors du suivi radiologique n'est pas une indication à un traitement systémique par inhibiteur de tyrosine kinase étant donné que ces traitements n'ont pas d'effet démontré sur la survie globale et qu'ils sont associés à des effets secondaires importants avec un impact sur la qualité de vie des patients traités. Pour cette raison, les traitements locaux sont à favoriser dans tous les cas de maladie progressive. Les traitements systémiques doivent être considérés en dernier recours. Signalons encore que de nouvelles molécules dont le selumetinib (inhibiteur kinase MEK1 et MEK2) ont la capacité de «resensibiliser» à l'iode des carcinomes initialement considérés comme non iodophiles.

### Le carcinome médullaire de la thyroïde

Si le CMT se présente sous forme sporadique dans la plupart des cas, 25% sont héréditaires, liés notamment à des syndromes tels que les néoplasies endocriniennes multiples (NEM) de type 2A ou 2B. Ces tumeurs peuvent se manifester d'une part par l'apparition d'un nodule thyroïdien plus ou moins symptomatique, classiquement solide et situé au niveau du tiers moyen du lobe thyroïdien, d'autre part, des diarrhées ou des flush sont rapportés, secondaires à la production de calcitonine. Le CMT étant une maladie rare et beaucoup plus agressive que la vaste majorité des CDT, il est indispensable que le patient soit pris en charge par des experts dès le début.

#### Bilan initial

Lorsqu'un nodule présentant des critères de CMT est diagnostiqué, le status doit être complété par l'examen des aires ganglionnaires. La calcitonine (Ctn) et l'anti-

gène carcino embryonnaire (CEA) seront dosés. La recherche de la mutation du proto oncogène RET dont la transmission s'effectue sur un mode autosomique dominant est recommandée face à tout CMT. En cas de mutation présente, un conseil génétique doit être organisé.

La recherche active d'un phéochromocytome et d'un hyperparathyroïdisme (HPTH) est réservée selon les recommandations aux cas héréditaires. Dans la pratique clinique, il convient, compte tenu du temps nécessaire à la mise en évidence de la mutation RET, de dépister le phéochromocytome et l'HPTH (respectivement par le dosage des métanéphrines plasmatiques libres, la calcémie corrigée et la PTH) dès que le diagnostic de CMT posé.

#### Bilan d'extension

Les métastases sont bien souvent multiples et touchent plusieurs organes (foie, os, poumon, médiastin, tissus mous). La survie en cas de maladie métastatique est de l'ordre de 26% à 5 ans et 10% à 10 ans.

Un ultrason cervical permettra de rechercher une extension ganglionnaire qui survient dans plus de 50% des cas. En cas d'atteinte ganglionnaire et/ou face à un taux de Ctn >500 pg/ml, un bilan d'extension comprenant un CT injecté cervico thoracique, une imagerie hépatique (CT triphasique ou IRM injectée) une scintigraphie osseuse ainsi qu'une IRM de la colonne devra être réalisé. Selon les dernières recommandations, le FDG-PET CT et le F-DOPA-PET ne sont pas recommandés pour le bilan d'extension initial, toutefois ces imageries sont souvent utilisées dans les centres expertisés.

#### Traitement

La première ligne de traitement du CMT demeure la chirurgie. L'exclusion préalable d'un phéochromocytome est impérative afin que le patient puisse être opéré en sécurité. Le dépistage d'un HPTH est égale-

ment nécessaire afin d'effectuer une parathyroïdectomie dans le même temps opératoire si l'indication est posée. En l'absence de métastases à distance et de ganglions cervicaux, une thyroïdectomie totale associée à un évidemment ganglionnaire prophylactique du territoire VI est préconisée. Les attitudes varient par rapport aux territoires latéraux. Dans certains centres expertisés, l'exploration chirurgicale des territoires III et IV qui n'augmente pas substantiellement la complexité technique apporte un bénéfice oncologique potentiel et devrait être proposée. En cas de diagnostic de CMT posé fortuitement lors d'une lobectomie thyroïdienne, une totalisation de la thyroïdectomie doit être considérée, le risque de CMT controlatéral étant proche du 100% pour les formes héréditaires. Lors de cas sporadiques, en présence d'un taux de Ctn anormal après une lobectomie, une totalisation de la thyroïdectomie sera également proposée. L'atteinte controlatérale en cas de CMT sporadique est de l'ordre de 5% à 6%. En cas de CMT multifocal, ce taux est plus conséquent.

### Suivi

La Ctn et le CEA sont mesurés à 3 mois post opératoires. En fonction du résultat, des imageries complémentaires doivent être réalisées (tab. 3). Rappelons que le PET CT et F DOPA ne sont pas recommandés d'office pour ce restaging selon l'ATA mais dans la pratique ils sont utilisés dans des cas particuliers qui sont discutés de façon multidisciplinaire.

Le calcul du temps de doublement de la Ctn et du CEA fait également partie du suivi. Un temps de doublement <6 mois témoigne d'une maladie agressive alors qu'un temps de doublement de plus de 24 mois signe un meilleur pronostic. Ces calculs peuvent être réalisés avec des outils en ligne fournis par l'ATA: <https://www.thyroid.org/professionals/calculators/thyroid-cancer-carcinoma/>. Une augmentation du CEA avec une stabilisation voire une baisse de la Ctn peut signer une différenciation de la tumeur et donc un pronostic plus sombre. D'ailleurs, certains cas rares et très agressifs de CMT ne sécrètent pas du tout de Ctn.

### Prise en charge de la maladie métastatique

Il convient de préciser que contrairement aux CDT, le traitement de lévothyroxine est administré uniquement à visée substitutive, sans effet sur le contrôle tumoral en raison de la nature des cellules C qui ne contiennent pas de récepteurs à la TSH. Il en va de même en ce qui concerne la radiothérapie métabolique à l'iode 131 qui n'a pas sa place dans ce type de pathologie. Mis à part ces exceptions, la philosophie globale de la prise en charge du CMT métastatique et la même que celle du CDT métastatique réfractaire à l'iode.

### En cas de maladie métastatique et progressive, outre l'approche symptomatique, le recours à des thérapies ciblées ou à des traitements systémiques par inhibiteurs des tyrosines kinases est proposé.

En cas de maladie métastatique et progressive, outre l'approche symptomatique, le recours à des thérapies ciblées (chirurgie, radiothérapie externe, intervention percutanée) ou à des traitements systémiques par inhibiteurs des tyrosines kinases est proposé (vandetanib, cabozantinib). Ces options thérapeutiques doivent faire l'objet de discussions multidisciplinaires. Ces traitements systémiques engendrent des effets indésirables tels qu'une hypertension artérielle, des diarrhées, des troubles électrolytiques, une augmentation du QTc, une perte pondérale ou encore une toxicité cutanée.

### Rôles spécifiques du médecin de premier recours

Avant d'envisager de réaliser une cytoponction d'un nodule thyroïdien, l'indication doit être bien évaluée et, au besoin, discutée avec un endocrinologue. La découverte d'un nodule classé Bethesda IV à VI nécessite une prise en charge spécialisée.

La contribution du médecin de famille est importante, non seulement pour la réalisation des bilans biologiques intermédiaires permettant de s'assurer du maintien d'une TSH dans la cible souhaitée (6-8 semaines après une modification de posologie) mais également dans le renforcement de l'observance médicamenteuse du patient. Les cancers thyroïdiens évoluant lentement, ils nécessitent un suivi régulier sur le long terme. De plus, une altération de la qualité de vie est décrite après le traitement chirurgical et la radiothérapie métabolique et ce même si le patient est considéré en rémission. Le médecin généraliste joue donc un rôle primordial dans l'accompagnement du patient.

**Tableau 3:** Attitude clinique selon le taux de calcitonine.

Taux de calcitonine	Attitude
<10 pg/ml	Suivi Ctn et CEA /6 mois puis annuellement durant 10 ans
10-150 pg/ml	Ultrason cervical; si négatif: suivi semestriel (CEA, Ctn, calcul du temps de dédoublement)
>150 pg/ml	Ultrason cervical, CT thoracique, imagerie hépatique (CT ou IRM), scintigraphie osseuse, IRM colonne et pelvis

Ctn = calcitonine, CEA = antigène carcino embryonnaire



Correspondance:  
Dr méd. Gerasimos Sykiotis  
Centre Hospitalier  
Universitaire Vaudois  
Avenue de la Sallaz 8  
CH-1011 Lausanne  
gerasimos.sykiotis[at]  
chuv.ch

**Tableau 4:** Résumé des caractéristiques des carcinomes différenciés de la thyroïde (CDT) et des carcinomes médullaires de la thyroïde (CMT).

	CDT	CMT
<b>Origine</b>	Cellules folliculaires	Cellules C (parafolliculaires)
<b>Prévalence</b>	90% des carcinomes thyroïdiens	2–3% des carcinomes thyroïdiens
<b>Bilan extension</b>	Ultrason cervical	Ultrason cervical, CT thoracique, imagerie hépatique (CT ou IRM), scintigraphie osseuse, IRM colonne (selon taux de calcitonine) Recherche de la mutation RET Exclusion phéochromocytome / hyperparathyroïdisme
<b>Traitement</b>	Lobectomie ou thyroïdectomie ± curage ganglionnaire	Thyroïdectomie + curage ganglionnaire
<b>Traitement adjuvant</b>	Radiothérapie métabolique à l'iode 131 (thérapie ciblée par inhibiteur de tyrosine kinase pour les métastases non iodophiles)	Thérapie ciblée par inhibiteur de tyrosine kinase
<b>Cible TSH</b>	Selon le risque de récurrence	Intervalle de référence
<b>Marqueur tumoral</b>	Thyroglobuline (anticorps anti thyroglobuline)	Calcitonine Antigène carcino embryonnaire (CEA)

## Conclusion

La fréquence de découverte de nodules thyroïdiens impose une rigueur dans la sélection des nodules à ponctionner afin d'éviter un surdiagnostic de microcarcinomes. Face à un nodule Bethesda IV à VI, un avis

spécialisé doit être sollicité. Des analyses moléculaires à la recherche de mutations peuvent également être entreprises afin d'affiner le risque de malignité. La prise en charge du CDT ou du CMT demeure multidisciplinaire. Le bilan préopératoire est une étape critique pour orienter le patient vers la sanction chirurgicale adéquate, permettant ainsi de minimiser les réopérations (tab. 4).

### Disclosure statement

Les auteurs n'ont pas déclaré des obligations financières ou personnelles en rapport avec l'article soumis.

### Références

- Schlumberger M, Pacini F, Tuttle RM. *Thyroid Tumors*, fourth edition. 2016
- Haugen BR, Alexander EK, Bible KC, Doherty GM, Mandel SJ, Nikiforov YE, et al. 2015 American Thyroid Association Management Guidelines for Adult Patients with Thyroid Nodules and Differentiated Thyroid Cancer: The American Thyroid Association Guidelines Task Force on Thyroid Nodules and Differentiated Thyroid Cancer. *Thyroid*. 2016;26(1):1–133.
- Wells SA, Asa SL, Dralle H, Elisei R, Evans DB, Gagel RF, et al. Revised American Thyroid Association guidelines for the management of medullary thyroid carcinoma. The American Thyroid Association guidelines task force on medullary thyroid carcinoma. *Thyroid*. 2015;25(6):567–610.
- Strickland KC, Howitt BE, Marqusee E, Alexander EK, Cibas ES, Krane JF, Barletta JA. The Impact of Noninvasive Follicular Variant of Papillary Thyroid Carcinoma on rates of malignancy for fine-needle aspiration diagnostic categories. *Thyroid*. 2015;25(9):987–92.
- Leboulleux S, Tuttle RM, Pacini F, Schlumberger M. Papillary thyroid microcarcinoma: time to shift from surgery to active surveillance? *Lancet Diabetes Endocrinol*. 2016;4:933–42.

## L'essentiel pour la pratique

- Seuls les nodules thyroïdiens présentant des caractéristiques spécifiques suspectes de malignité ou les nodules hypermétaboliques au PET CT doivent être ponctionnés.
- Lorsqu'une sanction chirurgicale est indiquée, un ultrason cervical doit être réalisé afin de détecter d'éventuels ganglions métastatiques.
- Une surveillance active des microcarcinomes thyroïdiens peut être proposée dans certains cas sélectionnés en lieu et place de la chirurgie.
- Dans certains cas de carcinome de 1 à 4 cm, une lobectomie peut être proposée.
- Le traitement adjuvant (iode radioactif ou chimiothérapie) fait l'objet d'une discussion multidisciplinaire.
- Un suivi clinique, ultrasonographique et biologique sera assuré par un spécialiste.
- Les marqueurs tumoraux des carcinomes différenciés sont la thyroglobuline et les anticorps anti thyroglobuline. La calcitonine et le CEA servent au suivi du carcinome médullaire de la thyroïde.
- Une prise en charge spécialisée et multidisciplinaire est nécessaire pour tous les types de cancer de la thyroïde.