Examen clinique et diagnostics différentiels

Le coude douloureux dans la pratique

PD Dr méd. Patrick Vavken[a,b] *, PD Dr méd. Claudio Rosso[c,d] *

[a] alphaclinic Zürich, Zürich, Schweiz (www.derellbogen.ch); [b] Division of Sports Medicine, Boston Children's Hospital, Harvard Medical School, Boston, USA; [c] ARTHRO Medics, #shoulder and elbow center, Basel, Schweiz (www.arthro.ch); [d] Medizinische Fakultät, Universität Basel, Basel, Schweiz
* Les deux auteurs ont contribué à part égale à l'article.

Le coude forme un lien fonctionnel essentiel entre l'épaule et la main. Il est exposé à de fortes contraintes lors des activités sportives et quotidiennes, mais peut également être endommagé par des microtraumatismes répétitifs. Les douleurs du coude se rencontrent dès lors fréquemment au cabinet médical. Toutefois, le diagnostic du problème causal n'est pas toujours facile à poser parce que l'anatomie s'avère complexe et que les symptômes de différentes pathologies se chevauchent souvent.

Patrick Vavken



Claudio Rosso

Introduction

Le coude est un maillon essentiel de la chaîne fonctionnelle des membres supérieurs. Il permet le positionnement de la main dans l'espace et constitue le point d'origine des muscles du poignet et des doigts. Lors des activités sportives, et en particulier des sports de lancer et de raquette, il est exposé à de fortes contraintes, mais il est aussi fortement sollicité au quotidien lors des activités répétitives telles que taper au clavier ou porter des charges. A la fois les microtraumatismes répétés et les macrotraumatismes isolés peuvent être à l'origine de lésions ligamentaires et d'instabilité, de lésions tendineuses ou de processus dégénératifs affectant les os, les cartilages et les bourses séreuses. En conséquence, le coude douloureux n'est pas un symptôme rare au cabinet médical.

Le diagnostic du problème sous-jacent n'est pas toujours facile à poser. L'anatomie complexe concentrée sur un petit espace en est une des raisons. De nombreux troubles donnent lieu à des symptômes qui se chevauchent et sont ainsi difficiles à distinguer les uns des autres [1]. Chez l'enfant et l'adolescent, de multiples centres d'ossification et plaques de croissance s'y ajoutent [2], compliquant considérablement le diagnostic. Par ailleurs, des pathologies affectant le rachis cervical ou les épaules peuvent aussi être responsables de douleurs au niveau du coude. Il est dès lors très utile de procéder de manière systématique et structurée lors de l'examen.

Cet article a pour objectif de présenter une procédure d'examen simplifié, avec quelques diagnostics différentiels majeurs. Il ne se veut pas exhaustif, mais vise à fournir un scénario d'examen possible et réaliste pour le cabinet du médecin de famille. Comme pour toute articulation, il convient d'évaluer la mobilité et la fonction tendineuse/musculaire, d'apprécier la stabilité, de rechercher des lésions internes et de déterminer la fonction nerveuse. A cet effet, des tests simples sont présentés, et leur sensibilité et spécificité sont indiquées, dans la mesure où des données à ce sujet ont été publiées [1].

Anatomie externe du coude

Le coude forme la jonction entre l'humérus, le radius et l'ulna. Au niveau médial et latéral de l'humérus, il est possible de palper les épicondyles, desquels émanent les fléchisseurs et les pronateurs pour l'épicondyle médial et les extenseurs pour l'épicondyle latéral. Sous ces tendons se trouve le système capsulo-ligamentaire médial et latéral. Au niveau de l'ulna, à la fois l'olécrane et le bord ulnaire sont bien palpables. A proximité médiale immédiate se trouve le nerf ulnaire et latéralement, il est possible de palper la tête radiale. Dans le triangle situé entre le radius, l'olécrane et l'épicondyle latéral se trouve le «soft spot».

Il est possible de se représenter de façon simplifiée la fonction et la biomécanique du coude en prenant pour point de comparaison le genou pour la direction médiale et l'épaule pour la direction latérale [3]: en direction médiale, le coude fonctionne comme une articulation charnière avec un grand muscle et un ligament épais sur la face interne; en direction latérale, il fonc-

Published under the copyright license "Attribution – Non-Commercial – NoDerivatives 4.0". No commercial reuse without permission. See: http://emh.ch/en/services/permissions.html

tionne comme une articulation sphérique avec un manchon tendineux et une stabilisation complexe. Au quotidien, le coude est davantage soumis à des sollicitations latérales, raison pour laquelle les symptômes sont plus fréquents à ce niveau.

Anamnèse

L'entretien personnel avec le patient et l'anamnèse orientent l'examen subséquent dans la bonne direction. Le profil démographique du patient est tout aussi pertinent que le type et la durée du problème, ses antécédents médicaux, les accidents dont il a été victime et les traitements préalables. Les mots clés ou «red flags» qui devraient alerter le médecin sont listés dans le tableau 1. Les problèmes au niveau des épaules et du rachis cervical devraient également être intégrés dans l'anamnèse, car certaines pathologies affectant ces zones peuvent se projeter sur le coude.

Tableau 1: Mots clés lors de l'anamnèse et diagnostics de suspicion.

Symptôme	Suspicion	Examens supplémentaires
Douleur persistante >2 semaines après une fracture de la tête radiale	Lésion concomitante pertinente (cartilage/ligaments)?	TDM ou IRM
Blocage, pincement	Corps intra-articulaire libre? Plica?	Echographie ou IRM
Crépitement en flexion/extension	Lésion du cartilage/arthrose?	Radiographie, IRM
Evitement de l'extension	Lésions internes?	TDM ou IRM
Engourdissement des doigts	Compression nerveuse? Problème au niveau du rachis cervical?	VCN/IRM
Douleur persistante chez l'enfant/l'adolescent	Ostéochondrite disséquante	Radiographie

TDM = tomodensitométrie, IRM = imagerie par résonance magnétique, VCN = vitesse de conduction nerveuse

Figure 1: Le test de Cozen est approprié pour évaluer les extenseurs au niveau de la face latérale du coude. De nombreux tests similaires et variantes ont été décrits. Le placement de l'avant-bras en pronation, avec extension dorsale et inclinaison radiale du poing fermé contre résistance permet de reproduire les douleurs au niveau de l'épicondyle latéral.

Inspection

L'étape suivante est l'inspection de toute l'extrémité supérieure. Vu de devant, le coude présente un valgus physiologique, qui varie entre 10° et 16° et qui est plus grand du côté dominant ainsi que chez les femmes. Il est très facile de repérer un épanchement articulaire dans le «soft spot» entre l'épicondyle, la tête radiale et l'olécrane. Du côté médial, une instabilité du nerf ulnaire peut être reconnue comme une structure en flexion. En vue antérieure, le coude révèle les contours du biceps et ses tendons distaux. En cas de rupture des tendons du biceps, le ventre musculaire est rétracté et, au stade aigu, un hématome est visible au niveau médial. En vue postérieure, une bursite olécranienne peut facilement être détectée.

Examen clinique du coude

Evaluation de la mobilité

La mobilité normale du coude en extension et en flexion est comprise entre 0° et 140°, mais il y a une grande variabilité. Une hyperextensibilité de 5°–10° n'est pas rare, et une perte d'extension représente souvent le premier signe d'une pathologie du coude. En fonction de son extension, le biceps peut bloquer la flexion au sens d'un blocage des tissus mous. La rotation normale du coude est comprise entre 75° en pronation et 85° en supination. Elle est évaluée avec le coude en appui et fléchi à 90°, car sinon, une pronation manquante peut être masquée par une abduction de l'épaule. Pour la fonctionnalité du coude au quotidien, une mobilité d'au minimum 0°–30°–130° en flexion-extension et 50°–0°–50° en pronation-supination s'avère nécessaire. A partir d'une perte de mobilité de 50°, on prévoit une perte fonctionnelle du coude de 80% [4].

Lors de l'évaluation de la mobilité active, la force peut être décrite au moyen de la cotation usuelle allant de 0 à 5. Des différences entre la mobilité active et passive sont évocatrices d'un problème musculaire/tendineux ou d'un déficit nerveux. Une limitation comparable de la mobilité active et passive est plutôt indicative d'une raideur du coude.

Evaluation des tendons et muscles

Latérale

La face latérale du coude représente la zone d'insertion commune des tendons extenseurs des doigts et du poignet. De nombreux tests de provocation ont été décrits, mais le plus connus est le *test de Cozen* (fig. 1). Il consiste à placer l'avant-bras en pronation, avec extension dorsale et inclinaison radiale du poing fermé

Published under the copyright license "Attribution – Non-Commercial – NoDerivatives 4.0". No commercial reuse without permission. See: http://emh.ch/en/services/permissions.html

contre résistance, et il est considéré comme positif en cas de reproduction de la douleur au niveau de l'épicondyle latéral (sensibilité 84%, spécificité 0%).
Signification: Un test de Cozen positif indique de manière non spécifique une blessure ou une surcharge des extenseurs, ce qui peut s'observer en cas d'épicondylite latérale («coude du joueur de tennis»), mais également en cas d'instabilité ou de lésions internes [3].

Médiale
Le manteau musculaire médial est composé du groupe des fléchisseurs/pronateurs; le test s'effectue dès lors par une flexion du poignet et une pronation contre résistance (sensibilité et spécificité non décrites). Dans le *test de Cozen inversé* («reverse Cozen's test»), l'avant-bras est placé en supination avec flexion et inclinaison ulnaire du poing fermé contre résistance. Le test est positif en cas de reproduction de la douleur (sensibilité et spécificité non décrites).
Signification: Comme pour les extenseurs, il convient de faire la distinction entre un problème primaire des fléchisseurs/pronateurs (épicondylite médiale ou «coude du golfeur») et une surcharge secondaire. Cette dernière peut résulter d'une insuffisance ligamentaire interne, mais également d'un déficit de rotation interne de l'épaule [5]! Il est essentiel d'examiner le nerf ulnaire (voir ci-dessous), vu que ce dernier est également atteint dans jusqu'à 60% des cas de surcharges médiales.

Postérieure
Le triceps est testé par extension contre résistance ou pesanteur (sensibilité et spécificité non décrites). En cas de rupture complète, un creux est palpable le long du tendon du triceps [6].
Signification: Les ruptures du tendon du triceps sont rares, mais peuvent par ex. survenir en post-opératoire et sont également décrites en lien avec des maladies systémiques (insuffisance rénale, hyperparathyroïdie, collagénose) ou suite à la prise de fluoroquinolones.

Antérieure
Le tendon du biceps distal est évalué au moyen du *test du crochet* (fig. 2), ce qui consiste à crocher le tendon avec un doigt. Si cela s'avère impossible, le test est positif (sensibilité de 81%, spécificité de 100%). Etant donné que le muscle brachial et le muscle brachio-radial fléchissent également le coude, la flexion est peu fiable dans le test du biceps contre résistance.
Signification: Un test du crochet positif suggère une rupture du tendon du biceps distal. Une flexion vigoureuse du coude est toutefois le plus souvent possible via le muscle brachial, le muscle brachio-radial et le lacertus fibrosus.

Evaluation de la stabilité ligamentaire
Le coude est stabilisé par des ligaments dans trois directions: médiale, latérale et postéro-latérale.

Médiale
La fonction du ligament interne est évaluée au moyen du *test de contrainte en valgus* en flexion à 30° pour vérifier la présence de douleurs et d'un ressaut (paramètre «douleur»: sensibilité de 65%, spécificité de 50%; critère «ressaut»: sensibilité de 19%, spécificité de 100%) (fig. 3).

Figure 2: Evaluation du tendon du biceps distal au moyen du test du crochet. Ce test consiste à crocher le tendon avec un doigt. Cela s'avère impossible en cas de rupture et le test est alors positif. La flexion contre résistance n'est que partiellement appropriée pour tester le tendon du biceps distal, car (1) le biceps est aidé par le muscle brachial et le muscle brachio-radial lors de la flexion du coude et (2) un lacertus fibrosus peut également produire une force en cas de rupture du tendon.

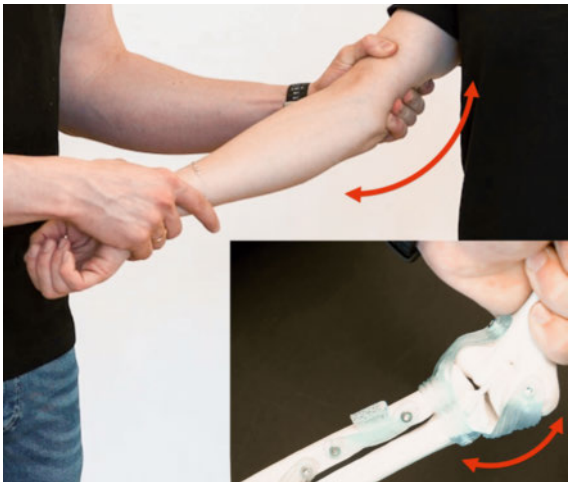

Figure 3: Le ligament interne est évalué au moyen du test de contrainte en valgus. Lors de ce test, le coude est fléchi à 30° afin de neutraliser les stabilisateurs osseux. L'humérus est stabilisé et une impulsion vers l'extérieur est donnée au niveau du poignet. Le ressaut et la douleur sont évalués. Le coude controlatéral peut servir de point de comparaison. L'encart montre le ressaut du coude médial.

Published under the copyright license "Attribution – Non-Commercial – NoDerivatives 4.0". No commercial reuse without permission. See: http://emh.ch/en/services/permissions.html

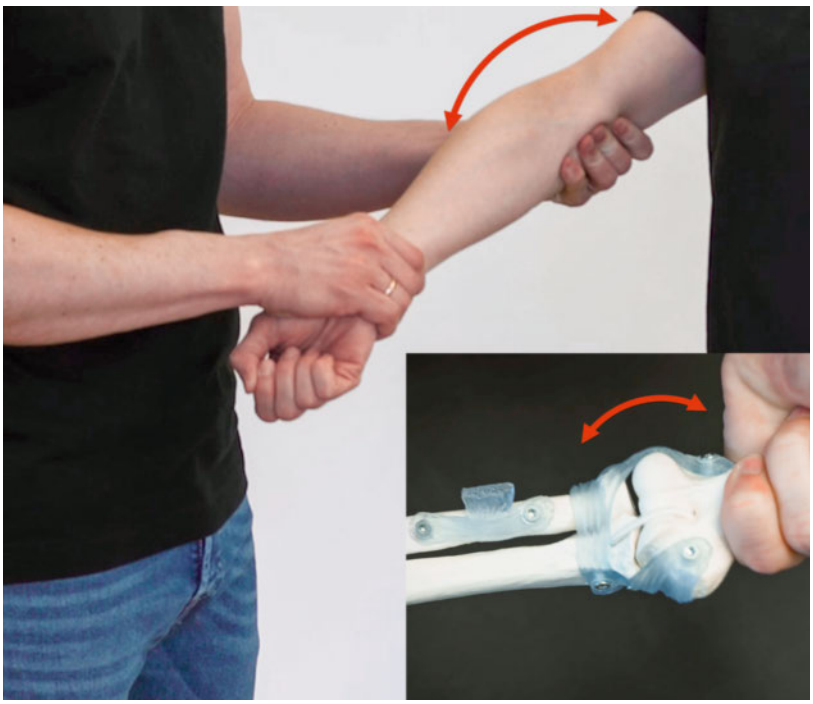

Figure 4: Le test de contrainte en varus permet d'évaluer le ligament externe. Comme le test de contrainte en valgus (fig. 3), le coude est fléchi à 30° afin de neutraliser les stabilisateurs osseux. En option, il est possible de placer l'avant-bras en pronation. L'humérus est fixé et une pression en direction médiale est appliquée sur le poignet. Là encore, le ressaut et la douleur sont évalués, en prenant le coude controlatéral comme point de comparaison. L'encart montre le ressaut du coude latéral.

Pour une sensibilité plus élevée, il est également possible de faire passer le coude d'une flexion complète à une extension sous contrainte en valgus avec l'épaule en abduction à 90° et en rotation externe à 90° (*«moving valgus test»*, sensibilité de 100%, spécificité de 75%).
Signification: Une instabilité du ligament interne est le plus souvent bien tolérée, mais le nerf ulnaire peut être endommagé par le ressaut chronique.

Latérale

L'appareil ligamentaire externe peut être évalué au moyen du *test de contrainte en varus* (fig. 4). Lors de ce test, le coude est fléchi à 30° afin de neutraliser les stabilisateurs osseux. Un ressaut sans butée violente et/ou une douleur correspondent à un test d'instabilité positif (paramètre «douleur»: sensibilité de 65%, spécificité de 50%; critère «ressaut»: sensibilité de 19%, spécificité de 100%).
Signification: L'instabilité latérale isolée est très rare et elle est quasiment toujours associée à une instabilité rotatoire postéro-latérale.

Postéro-latérale

Dans la pratique quotidienne, le *test du tiroir* et le «*chair push-up test*» se prêtent à l'évaluation de la stabilité postéro-latérale. Lors du test du tiroir (fig. 5), le coude est

Figure 5: L'instabilité postéro-latérale est évaluée au moyen du test du tiroir. Lors de ce test, le patient est en position assise et son bras est posé de façon relâchée sur ses genoux. Ensuite, (**A**) l'humérus est stabilisé et le radius est déplacé en direction postérieure. Le test est positif en cas de translation accrue* du radius et de rotation/supination de tout l'avant-bras depuis la partie supérieure du bras (**B**). Cette dernière peut également s'observer au niveau du poignet.
*définie comme asymétrique entre les deux côtés, sans butée violente et/ou avec douleur.

Published under the copyright license "Attribution – Non-Commercial – NoDerivatives 4.0". No commercial reuse without permission. See: http://emh.ch/en/services/permissions.html

fléchi à 90° et la tête radiale est soulevée vers le haut et vers le bas. Il devrait uniquement y avoir un jeu symétrique des deux côtés (sensibilité et spécificité non rapportées). Lors du «chair push-up test», le patient se relève d'une chaise ou de la table d'examen au moyen de l'avant-bras en supination. En cas d'instabilité, ce geste provoque une subluxation visible du radius et une reproduction perceptible de la douleur (sensibilité de 88%, spécificité non décrite).
Signification: Un test positif permet de poser le diagnostic d'instabilité rotatoire postéro-latérale, ce qui est responsable de symptômes similaires à ceux du coude du joueur de tennis mais ne doit pas être confondue avec ce dernier [3].

Evaluation d'éventuelles lésions internes (plica, cartilages, arthrose, ostéochondrite disséquante)

Latérale

Les douleurs latérales du coude peuvent également être causées par des lésions internes de l'articulation. Une plica peut être identifiée par palpation directe dans le «soft spot» ou par blocage lors du passage de la flexion/supination à l'extension/pronation. Une lésion cartilagineuse plus grossière ou une arthrose latérale, par ex. suite à une fracture de la tête radiale ou une instabilité de longue date, provoque un crépitement lors de l'extension du coude avec le poing fermé en pronation. Lors du *test du rabot* («grind test»), le coude est soumis à une contrainte axiale et est tourné sous pression. Les douleurs sont évocatrices d'une arthrose au sein de l'articulation latérale (sensibilité et spécificité non décrites).
L'ostéochondrite disséquante du capitellum revêt une pertinence particulière chez les enfants et les adolescents. Elle se caractérise par un défaut ostéo-cartilagineux idiopathique, qui est responsable d'une douleur sourde au niveau de la face latérale du coude. Des symptômes mécaniques, tels que des bruissements et des blocages, peuvent également survenir. Pour le diagnostic clinique, le coude est fléchi au maximum et une pression est directement exercée sur le capitellum avec le doigt. Le test est considéré comme positif en cas de reproduction des douleurs typiques.

Médiale

En cas de «coude du lanceur», l'articulation s'ouvre au niveau médial en raison d'une insuffisance ligamentaire interne, mais se referme du côté postéro-médial comme une bascule. Il en résulte un conflit postéro-médial qui, avec le temps, peut provoquer des douleurs, des lésions ostéochondrales et des altérations arthritiques avec ostéophytes. Ces ostéophytes peuvent par la suite causer une irritation du nerf ulnaire. Le coude du lanceur est évalué au moyen du test de contrainte en valgus (voir ci-dessus) et par une douleur à la pression directe au niveau de l'interligne articulaire postéro-médial.

Antérieure

La capsule antérieure du coude peut être distendue par une hyperextension répétitive ou irritée par d'autres processus pathologiques. Il en résulte une douleur profonde au milieu du coude. Une hyperextension du coude peut alors permettre de reproduire les symptômes.

Evaluation de la fonction nerveuse

Pour l'évaluation fonctionnelle des trois grands nerfs de l'avant-bras, le «caillou, ciseaux, papier» est un test dont il est facile de se souvenir et qui est adapté pour évaluer le nerf médian (= caillou), le nerf ulnaire (= ciseaux) et le nerf radial (= papier) chez toutes les classes d'âge.

Médiale

Le nerf ulnaire passe derrière l'épicondyle médial et le long du bord ulnaire médial. Les symptômes sensoriels typiques incluent l'engourdissement et les picotements du petit doigt et de la moitié de l'annuaire. Ces symptômes peuvent être reproduits au *test de Tinel* par percussion (sensibilité de 70%, spécificité de 98%). La fonction motrice peut être évaluée au moyen du *signe de Froment*. Lors de ce test, le patient presse une feuille de papier avec le pouce sur son poing. L'examinateur tire sur la feuille de papier et observe le pouce. En cas de déficits moteurs au niveau du nerf ulnaire, le patient fléchit l'articulation interphalangienne du pouce afin de recruter les muscles innervés par le nerf médian en compensation de la faiblesse des muscles innervés par le nerf ulnaire. Ces déficits sensoriels et moteurs peuvent être dus à un rétrécissement, à une distension ou à un ressaut du nerf.
Un syndrome de compression au niveau du sillon du nerf ulnaire peut être testé par une flexion maximale du coude, qui est maintenue durant 30 secondes à 3 minutes; l'examinateur interroge le patient quant à la présence de troubles de la sensibilité ou de douleurs (sensibilité de 75%, spécificité de 99%). La distension résulte d'une insuffisance ligamentaire interne et est recherchée au moyen de l'anamnèse et du test de contrainte en valgus (voir ci-dessus). Lorsque le problème est dû à une instabilité du nerf, il est possible d' apercevoirune corde saillante sous la peau lorsque le coude est fléchi entre 70° et 90°.

Published under the copyright license "Attribution – Non-Commercial – NoDerivatives 4.0". No commercial reuse without permission. See: http://emh.ch/en/services/permissions.html

Latérale

Le syndrome du tunnel radial, qui se rencontre rarement dans la pratique clinique, correspond à la compression de la branche profonde du nerf radial. Le nerf passe à 3–5 cm de la face distale de l'épicondyle latéral et traverse le muscle supinateur, où il peut être évalué au moyen du test de Tinel. Les symptômes typiques peuvent également être reproduits par supination forcée contre résistance. Etant donné qu'il s'agit d'un nerf purement moteur, il ne donne pas lieu à des troubles sensoriels, comme c'est par ex. le cas lors d'une compression du nerf ulnaire, mais provoque des douleurs au niveau de la face latérale du coude et le long des extenseurs. Le dernier muscle dans le territoire d'innervation du nerf radial est le muscle extenseur de l'index, de sorte que l'extension de l'index est la première à devenir problématique et peut ainsi être utilisée comme test. Il convient de noter que cette branche nerveuse n'est pas myélinisée en totalité, et le test de la vitesse de conduction nerveuse peut dès lors être faussement négatif.

Antérieure

Au niveau du coude, le nerf médian peut être comprimé par ex. en cas de syndrome du rond pronateur. Il en résulte des déficits sensoriels typiques au niveau des trois et demi doigts innervés par le nerf médian, comme c'est également le cas dans le syndrome du canal carpien. En plus, il y a des douleurs le long de la face palmaire de l'avant-bras. En cas de déficit moteur du nerf médian, l'opposition du pouce et de l'index devient impossible, c.-à-d. que le patient ne peut plus faire le signe «OK» avec ses doigts (sensibilité de 75%, spécificité de 47%). La compression du nerf médian au niveau du coude est testée par reproduction des symptômes lors de la pronation contre résistance.

Evaluation des épaules et du cou

L'évaluation du coude doit inclure l'examen sommaire des épaules et du rachis cervical. Au niveau des épaules, la mobilité en abduction, la flexion, la rotation interne et externe ainsi que la stabilité sont à documenter. Une

Tableau 2: Diagnostics différentiels des douleurs au niveau du coude latéral.

DD	Coude du joueur de tennis	Rupture des extenseurs	Instabilité du ligament latéral	Compression nerveuse radiale	OCD
Cause	Enthésiopathie progressive des extenseurs; pas d'inflammation	1. Stade terminal du coude du joueur de tennis 2. Cortisone 3. Traumatisme	Défaillance de l'appareil ligamentaire latéral 1. Cortisone 2. Traumatisme	Compression de la branche profonde du nerf radial	Cause inconnue
Diagnostic clinique	Surcharge des extenseurs (test de Cozen) et exclusion d'autres diagnostics	Test de Cozen	– Test du tiroir – Test de la chaise	– Impossibilité de dresser l'index – Reproduction de la douleur par supination contre résistance	Pression sur le capitellum
Examens supplémentaires	– Radiographie (calcaire) – Echographie (tendons) – IRM (lésions secondaires)	Echographie ou IRM	Echographie ou IRM	– Echographie avec infiltration diagnostique/thérapeutique – EMG/VCN évtl. résultat faussement négatif	IRM

DD = diagnostic différentiel, OCD = ostéochondrite disséquante, IRM = imagerie par résonance magnétique, EMG = électromyographie, VCN = vitesse de conduction nerveuse

Tableau 3: Diagnostics différentiels des douleurs au niveau du coude médial.

DD	Coude du golfeur	Instabilité	Compression nerveuse (ulnaire)	Coude du lanceur
Cause	Enthésiopathie progressive du groupe des fléchisseurs/pronateurs; pas d'inflammation	Défaillance du ligament interne (LCU)	Compression primaire du nerf ulnaire	Insuffisance du LCU → ostéophytes postéro-médiaux et arthrose
Diagnostic clinique	– Test de Cozen inversé – Flexion/pronation contre résistance – Nerf ulnaire également atteint dans >60% des cas (test de Tinel)	– Test de contrainte en valgus – «Moving valgus apprehension»	– Test de Tinel – Signe de Froment – Test de flexion	Douleur à la pression postéro-médiale et ressaut médial
Examens supplémentaires	– Radiographie (calcaire) – Echographie (tendons/ligaments)	– Echographie – (Arthro-)IRM	EMG/VCN (nerf)	IRM/arthro-TDM

DD = diagnostic différentiel, TDM = tomodensitométrie, IRM = imagerie par résonance magnétique, LCU = ligament collatéral ulnaire, EMG = électromyographie, VCN = vitesse de conduction nerveuse

Published under the copyright license "Attribution – Non-Commercial – NoDerivatives 4.0". No commercial reuse without permission. See: http://emh.ch/en/services/permissions.html

Correspondance
PD Dr méd. Patrick Vavken
alphaclinic Zürich
Kraftstrasse 29
CH-8044 Zürich
vavken[at]alphaclinic.ch

rotation interne réduite peut être à l'origine d'une sollicitation excessive secondaire du coude médian. Au niveau du rachis cervical, il convient également d'évaluer la mobilité et d'exclure une éventuelle compression nerveuse en exerçant une pression axiale sur le sommet de la tête (*manœuvre de Spurling*). Une radiculopathie au niveau C6 ou C7 peut par ex. irradier dans le coude latéral et simuler un coude du joueur de tennis.

Principaux diagnostics différentiels

De nombreux problèmes du coude se ressemblent très fortement à première vue, et les confusions ne sont dès lors pas rares. Ainsi, une étude récente réalisée en Allemagne a montré que sur 101 patients avec diagnostic de «coude du joueur de tennis chronique», 75 souffraient en réalité d'une instabilité rotatoire postéro-latérale, révélée par un examen approfondi [7]. Une étude conduite par l'université de Bâle a montré que dans une population de 1 323 patients avec fracture de la tête radiale, 11% présentaient une autre lésion non détectée, qui nécessitait un traitement spécifique [8]. L'évaluation de ces diagnostics différentiels incombe typiquement au spécialiste, mais les diagnostics différentiels les plus fréquents des symptômes du coude latéral (tab. 2) et médial (tab. 3) sont résumés dans cet article afin de pouvoir être envisagés en cas de problèmes persistants ou résistants aux traitements.

L'essentiel pour la pratique

L'examen du coude douloureux vise à évaluer la mobilité et la stabilité, la fonction musculaire et nerveuse, ainsi que les structures articulaires internes. En adoptant une approche systématique et en procédant à un examen progressif de toutes les structures du coude, il est relativement aisé de faire la distinction entre les différentes pathologies et de prescrire de façon ciblée des examens complémentaires. De cette manière, de nombreux problèmes peuvent être identifiés rapidement et traités avec succès.

Disclosure statement
Les auteurs n'ont pas déclaré d'obligations financières ou personnelles en rapport avec l'article soumis.

Références

1 Zwerus EL, Somford MP, Maissan F, Heisen J, Eygendaal D, van den Bekerom MP. Physical examination of the elbow, what is the evidence? A systematic literature review. Br J Sports Med. 2017 Mar 1. [Epub ahead of Print] .
2 Vavken P, Müller AM, Camathias C. First 50 Pediatric and Adolescent Elbow Arthroscopies: Analysis of Indications and Complications. J Pediatr Orthop. 2016;36(4):400–4.
3 Vavken P. Wenn ein Tennisarm kein Tennisarm ist… Differenzialdiagnosen des lateralen Ellbogenschmerzes. Praxis. Bern; 2017;(1):29–36.
4 Müller AM, Sadoghi P, Lucas R, Audige L, Delaney R, Klein M, Valderrabano V, Vavken P.Effectiveness of bracing in the treatment of nonosseous restriction of elbow mobility: a systematic review and meta-analysis of 13 studies. J Shoulder Elbow Surg. 2013;22(8):1146–52.
5 Vavken P, Müller AM. Ellenbogen: Epicondylopathie – Diagnostik und Therapie in der Praxis. Weichteilrheuma. 2017.
6 Vogt R, Fischer M, Nägeli D, Sauter D, Schüler M. Sehnenabriss der seltenen Art. Schweiz MedForum. 2016;16(44):953–4.
7 Ries C, Franke S, Dietrich F, Jakubowitz E, Dehlinger F, Hollinger B. Transosseous refixation of the common extensor muscle tendons in chronic lateral epicondylitis with and without additional reconstruction of the LUCL--a retrospective evaluation of 101 patients. Z Orthop Unfall. 2013 Jun;151(3):296–301.
8 Vavken P, Vavken J, Demarmels S, Rikli D. Associated Injuries in Radial Head Fractures. Z Orthop Unfall. 2017;155(2):220–25.

Published under the copyright license "Attribution – Non-Commercial – NoDerivatives 4.0". No commercial reuse without permission. See: http://emh.ch/en/services/permissions.html