Plus de la moitié sont découvertes de manière fortuite

Prise en charge des masses rénales

PD Dr méd. Yannick Cerantola, PD Dr méd. Massimo Valerio

Service d'urologie, CHUV, Lausanne

En raison d'une utilisation croissante de l'imagerie médicale, la découverte fortuite d'une masse rénale est devenue très fréquente. Le praticien est souvent en première ligne lors du diagnostic. Il est donc fondamental de connaître les différentes étapes du bilan initial et de la prise en charge des masses rénales afin d'informer et de conseiller le patient pour ensuite l'aiguiller chez le spécialiste, le cas échéant. Cet article résume la prise en charge initiale d'une masse rénale et met l'accent sur les nouveautés dans leur traitement.

Introduction

Au cours des dix dernières années, l'incidence des masses rénales a nettement augmentée en raison de la place prépondérante que l'imagerie médicale par tomodensitométrie (TDM) et ultrasonographie (US) ont pris dans le diagnostic médical. Pour donner une idée de l'ampleur de ce changement, dans notre centre universitaire, le CHUV à Lausanne, le nombre de TDM annuels dépassait les 30 000 fin 2016 (dont 13 300 couvrant les reins), alors qu'il n'était que de 6000 en 1998.

Bien que l'apport de l'imagerie par TDM dans la prise en charge du patient ne soit plus à démontrer, l'augmentation de son utilisation soulève le problème, hormis celui du risque stocastique, de la découverte fortuite de petites lésions asymptomatiques, appelés incidentalomes. De nos jours, plus de la moitié des masses rénales sont découvertes de manière fortuite, alors que l'imagerie (classiquement TDM, US ou imagerie par résonance magnétique [IRM]) est effectuée pour une autre raison clinique.

La prise en charge d'une masse rénale est dictée par:

1. les caractéristiques de la masse;
2. le bilan d'extension locale et à distance;
3. l'espérance de vie et le choix du patient.

Statistiquement, lors de la découverte fortuite d'une masse rénale, cette dernière est de nature maligne dans 80% des cas. Bien que le traitement soit clairement défini pour une volumineuse masse suspecte, l'urologue est exposé au danger de surtraiter une petite lésion découverte fortuitement par une chirurgie radicale. Dans ce contexte, par crainte de surtraitement, des méthodes de moins en moins invasives d'épargne de l'organe ont été développées. Cependant, malgré la découverte à un stade précoce de la plupart des masses rénales, à nos jours, encore 30% des patients présentent un cancer rénal d'emblée métastatique. Les avancées oncologiques récentes permettent d'envisager plusieurs lignes de traitement efficaces qui permettent de prolonger significativement la survie des patients dans cette situation.

Yannick Cerantola

Épidémiologie

Le cancer du rein est le 9^{éme} cancer le plus fréquent chez l'homme en Suisse selon l'Institut National pour l'Epidémiologie et l'Enregistrement du cancer, et représente 3% des cancers de l'adulte. Au cours de l'année 2012, 84 400 nouveaux cas ont été diagnostiqués au sein de l'Union Européenne, alors que 34 700 décès liés au cancer du rein ont été observés. En Suisse, environ 800 nouveaux cas sont diagnostiqué chaque année. Le ratio homme: femme est de 3 : 2. L'incidence est plus élevée dans les pays à produit intérieur brut élevé, probablement en raison d'une utilisation plus intensive de l'imagerie médicale et de la prévalence des facteurs de risques (tab. 1) [1].

Tableau 1: Facteurs de risque principaux du cancer du rein.

Facteurs établis
Tabac
Obésité
Hypertension
Insuffisance rénale chronique/dialyse
Maladie de Von Hippel Lindau
Hérédité (parent du premier degré)
Facteurs potentiels
Race
Alcool
Cadmium
Hydrocarbures

Published under the copyright license "Attribution – Non-Commercial – NoDerivatives 4.0". No commercial reuse without permission. See: http://emh.ch/en/services/permissions.html

Au cours de la dernière décennie, nous assistons, en Suisse, dans la majorité des pays européens et aux Etats-Unis à un «stage shifting» , c'est-à-dire le diagnostic à un stade plus précoce; par conséquent, nous observons une augmentation progressive de l'incidence et une diminution de la mortalité liée au cancer du rein. Dans d'autre pays européens comme la Croatie, l'Estonie, la Grèce, l'Irlande et la Slovaquie, la mortalité semble au contraire augmenter [2].

Présentation clinique

La triade classique de douleur du flanc, hématurie et masse abdominale palpable n'est que rarement retrouvée. Comme évoqué plus haut, la grande majorité des masses rénales sont découvertes fortuitement par imagerie. Toutefois, certains éléments de l'examen clinique peuvent orienter le praticien vers une suspicion de masse rénale dans les situations avancées (palpation d'une masse du flanc, adénopathie cervicales, varicocèle, œdème des membres inférieurs). Environ un patient sur trois présente un syndrome paranéoplasique et ce dernier doit évoquer la présence d'une tumeur rénale au praticien (tab. 2) [2].

Tableau 2: Syndrome paranéoplasique.

Hypertension
Cachexie
Pyrexie
Perte pondérale
Neuromyopathie
Amyloidose
Vitesse de sédimentation élevée
Anémie/polycytémie
Perturbation des tests hépatiques (gamma-GT dans le syndrome de Stauffer)
Hypercalcémie

Le bilan biologique comprend initialement une formule sanguine simple, une vitesse de sédimentation, une créatinine sérique, une GFR, une phosphatase alcaline, une LDH, un calcium corrigé et un bilan de la crase.

Principes diagnostiques

Le diagnostic et la caractérisation des masses rénales repose sur l'imagerie. La TDM est l'examen de référence en l'absence de contre-indications aux produits de contraste iodés. Pour les masses solides, le rehaussement de la masse après injection de produit de contraste représente l'un des critères majeurs du diagnostic. De ce fait, la TDM, de même que l'IRM, doivent être réalisés de manière tri-phasique:

- une acquisition sans injection;
- une acquisition après injection à la phase corticale (30–40 s après injection);
- une acquisition après injection à la phase tubulaire (90–100 s après injection).

Pour les masses kystiques, il est important de définir le score de Bosniak, car il est corrélé à leur probabilité de malignité (tab. 3).

L'IRM doit être réalisée de principe chez les patients insuffisants rénaux (clairance MDRD <45 ml/min) ou qui ont une contre-indication aux produits de contraste iodés. L'IRM est l'examen de choix dans l'exploration des tumeurs kystiques et des tumeurs mal caractérisées

Tableau 3: Classification de Bosniak des tumeurs rénales kystiques.

Bosniak	Description	Attitude	Risque de malignité
I	– Kyste simple – Densité hydrique – Limites régulières sans paroi visible – Absence de rehaussement	Kyste simple. Pas de surveillance.	<1%
II	– Fines cloisons (≤2) – Fine calcification – Absence de rehaussement	Kyste remanié. Pas de surveillance.	<10%
IIF	– Fines cloisons (>3) – Fine parois (≤1 mm) – Epaisse calcification – Lésion spontanément hyperdense – Rehaussement modéré	Kyste remanié suspect. Surveillance.	20–30%
III	– Cloisons nombreuses et/ou épaisses – Paroi épaisse uniforme – Discrète irrégularité pariétale – Calcifications épaisses – Rehaussement de la paroi ou des cloisons	Tumeur kystique. Chirurgie.	>50%
IV	– Paroi épaisse et très irrégulière – Végétations – Rehaussement de la composante solide	Carcinome kystique. Chirurgie.	>80%

Published under the copyright license "Attribution – Non-Commercial – NoDerivatives 4.0". No commercial reuse without permission. See: http://emh.ch/en/services/permissions.html

par les autres examens d'imagerie [3]. De plus, elle est indiquée dans la surveillance des tumeurs multifocales, bilatérales du sujet jeune (p. ex. maladie de Von Hippel-Lindau) ou après traitement ablatif percutané.

L'échographie des tumeurs du rein permet, grâce au mode doppler couleur, la distinction entre kyste remanié (hémorragique) et tumeur solide en détectant des vaisseaux intralésionnels. Le recours à l'injection de produit de contraste (micro-bulles) recherchera un rehaussement permettant de distinguer une masse solide d'un kyste.

Le bilan d'extension comprend une TDM thoracique, lieu fréquent de métastases, tandis que le PET-CT et la scintigraphie osseuse ne font pas partie du bilan initial. Dans certains cas, un scintigraphie rénale dynamique peut être indiquée pour évaluer la fonction rénale relative.

Dans une minorité de situations, l'imagerie ne permet pas de poser le diagnostic, le recours à la biopsie peut être utile dans les indications résumées dans le tableau 4. Bien qu'un taux initial élevé (10–20%) de biopsie non-conclusive ait été rapporté, les données récentes montrent une précision («accuracy») diagnostique excellente, de l'ordre de 98% dans la distinction entre masse bénigne ou maligne [4]. Le risque de dissémination a longtemps représenté une barrière à l'adoption des biopsies. Grâce aux techniques modernes de biopsies coaxiales, ce risque est très limité, à environ 1 : 10 000. Le risque de saignement est quant à lui évalué à environ 1%.

Tableau 4: Indications à la biopsie d'une masse rénale solide.

Suspicion de métastase rénale
Suspicion d'atteinte rénale d'un lymphome
Incertitude quant à la nature bénigne de la lésion (oncocytome, angiomyolipome)
Tumeur du rein d'emblée métastatique, avant de débuter une thérapie ciblée
Avant ablation percutanée de la masse (cryoablation, radiofréquence)
Dans le cadre d'une surveillance active

Types histologiques

Une masse rénale est le plus souvent maligne. En cas de masse de <4 cm, la probabilité que celle-ci soit de nature bénigne est d'environ 20%, puis diminue progressivement pour les masses plus volumineuses. Parmi les tumeurs bénignes du rein les plus fréquentes, citons l'oncocytome, l'angiomyolipome, l'adénome papillaire et les tumeurs métanéphriques. Les tumeurs bénignes ne nécessitent généralement pas de traitement, toutefois il n'est pas rare que le diagnostic ne soit posé qu'après ablation chirurgicale.

Parmi les tumeurs malignes, trois sous-types fréquents représentent la vaste majorité avec, par ordre de fréquence:

- Carcinome rénal à cellules claires (80–90%): d'un point de vue cytogénétique, la perte du chromosome 3p et la mutation du gène Von Hippel-Lindau au niveau 3p25 sont fréquemment retrouvées. Ce type histologique présente le pronostic le plus sombre.
- Carcinome rénal papillaire: type I (10%) (bon pronostic, mutation de l'oncogène MET) et II (pronostic défavorable, activation de la cascade NRF2-ARE).
- Carcinome chromophobe (5%): perte des chromosomes Y, 1, 2, 6, 10, 13, 17 et 21; pronostic le plus souvent favorable.

Les autres types histologiques sont beaucoup plus rare, certains étant très agressifs (dédifférenciation sarcomatoïde, carcinome urothélial, carcinome des tubules collecteurs de Bellini, carcinome de la médullaire rénale) alors que d'autres le sont moins (carcinome mucineux, carcinome tubulo-kystique, néphrome kystique).

Traitement chirugical

La chirurgie représente le traitement de choix des masses rénales localisées. Pour des tumeurs cT1 (limitées au rein, de moins de 7 cm de diamètre), une néphrectomie partielle est recommandée lorsque faisable (fig. 1). En effet, la résection de la tumeur en conservant le parenchyme rénal avoisinant sain permet un résultat oncologique à long terme équivalent à la néphrectomie radicale, avec une réduction du risque de développer une insuffisance rénale, des troubles cardiovasculaires ou métaboliques et de ce fait un avantage potentiel en terme de survie globale [2]. La néphrectomie radicale est généralement recommandée pour les tumeurs de plus gros volume et plus étendues (plus de 7 cm de diamètre, thrombus vasculaire, adénopathies etc.) ou en cas de difficulté technique d'une néphrectomie partielle [5].

L'approche minimalement invasive par voie laparoscopique ou robot-assistée permet de reproduire les mêmes résultats oncologiques que l'approche ouverte (pour des tumeurs de moins de 10 cm, sans thrombus vasculaire), mais confère un avantage en termes de récupération post-opératoire (réduction des pertes sanguines, diminution des douleurs et de la durée de séjour hospitalier) (fig. 1). Alors que les avantages en termes de morbidité sont débattus pour la néphrectomie partielle robot-assistée, la néphrectomie radicale par voie

Published under the copyright license "Attribution – Non-Commercial – NoDerivatives 4.0". No commercial reuse without permission. See: http://emh.ch/en/services/permissions.html

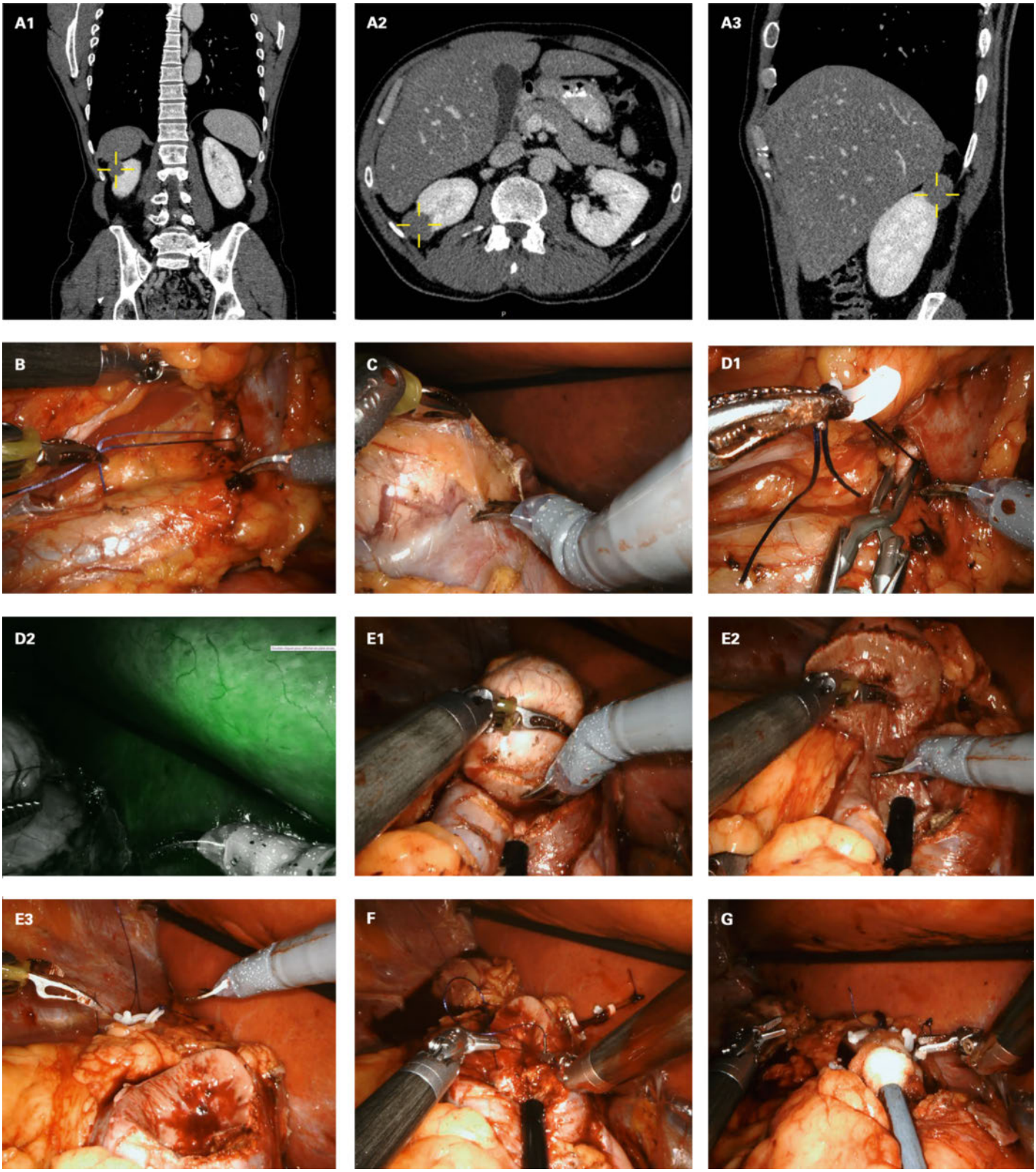

Figure 1: A) TDM en coupe coronale (**A1**), axiale (**A2**) et sagittale (**A3**) montrant une masse rénale polaire supérieure droite de 3 cm (viseur), postéro-latérale, sous-hépatique, se rehaussant après injection de produit de contraste, classée cT1a cN0 cM0. **B)** Approche minimalement invasive par voie robot-assistée montrant la dissection du rein et de son hile (veine cave inférieure, muscle psoas, uretère). **C)** Mise en évidence de la tumeur après dégraissage du rein. **D)** Clampage transitoire du hile rénal (**D1**) après vérification de l'ischémie par injection de vert d'indocyanine (le foie, vascularisé, s'illumine en vert [**D2**] alors que le clampage transitoire de l'artère rénale confirme l'ischémie de la masse rénale). **E)** Résection de la masse. **F)** Contrôle de l'hémostase par rénorraphie. **G)** En fin d'intervention, mise en place d'une mousse hémostatique dans le lit de résection.

Published under the copyright license "Attribution – Non-Commercial – NoDerivatives 4.0". No commercial reuse without permission. See: http://emh.ch/en/services/permissions.html

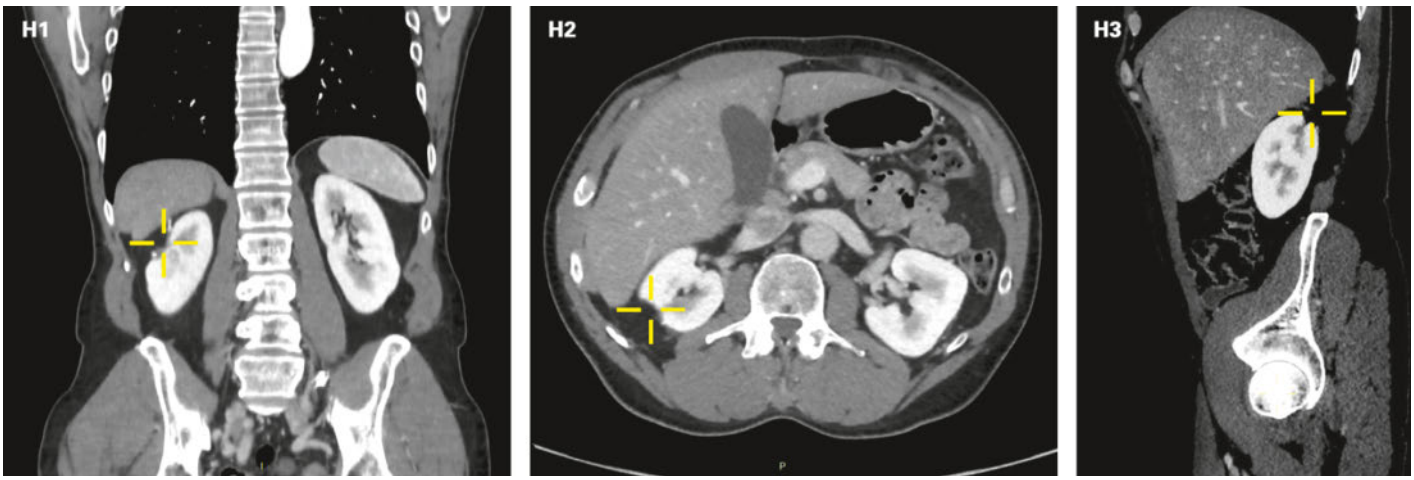

Figure 1: H) Contrôle scanographique à 1 an (en coupe coronale [**H1**], axiale [**H2**] et sagittale [**H3**]): absence de récidive.

laparoscopique s'est clairement établie comme standard pour les tumeurs cT2 ou lorsqu'une néphrectomie partielle n'est pas réalisable pour une tumeur cT1, pour les raisons évoquées ci-dessus [5].

Alternatives à la chirurgie

Surveillance active

Les bases de la surveillance reposent sur le suivi proactif par imagerie d'une tumeur connue, de petite taille (<4 cm), de progression lente (<5 mm par an) et d'histologie (par biopsie préalable) peu agressive chez un patient âgé pour qui les risques compétitifs de mortalité dépassent le risque de mortalité lié au cancer du rein. En cas de progression, une attitude thérapeutique peut toujours être proposée, contrairement au concept de «watchful waiting» où le traitement sera seulement palliatif en cas de symptômes. Bien que la survie liée au cancer à 5 ans de cohortes sélectionnées pour la surveillance active soit excellente (100%), il existe un risque non-négligeable de développement métastatique d'environ 2% [2].

Ablation percutanée

Ce traitement vise à induire une apoptose cellulaire thermique, par le chaud (radiofréquence) ou par le froid (cryoablation). Elle peut être effectuée par voie percutanée ou par voie laparoscopique (fig. 2). D'autres sources d'énergie (High Intensity Focused Ultrasound»; laser; micro-ondes; ...) sont à l'étude.

Bien que le niveau de preuve soit faible, il semble que la survie spécifique au cancer et la survie en l'absence de récidive soitent en faveur de la chirurgie, lorsque comparées aux techniques ablatives percutanées. La cryoablation semble supérieure à la radiofréquence en terme de contrôle local du cancer. Au vu de ce qui précède, ces technique sont à ce jour recommandées pour des patients âgés et/ou polimorbides atteints de tumeur rénale de moins de 4 cm.

Traitement médicamenteux

Dans les tumeurs localisées du rein, un traitement adjuvant (après chirurgie) par cytokine, sunitinib (inhibiteur de tyrosine kinase avec effet anti-VEGF) ou sorafenib (inhibiteur multi-kinase avec effet anti-VEGF) n'a pas clairement montré de bénéfice et n'est donc pas recommandé. Le traitement médicamenteux néo-adjuvant (avant chirurgie afin de provoquer une diminution de la charge tumorale et/ou métastatique et ainsi rendre le patient initialement inopérable opérable) n'est pas recommandé mais représente certainement l'un des aspects à suivre avec beaucoup d'attention au cours de ces prochaines années.

En cas d'atteinte métastatique, un traitement multimodal est recommandé. Ce traitement est influencé par l'état du patient, l'importance de l'atteinte métastatique et d'autres facteurs pronostics établis (tab. 5).

Tableau 5: Critères pronostics dans le cadre d'un cancer rénal métastatique (Metastatic Renal Cancer Database Consortium).

Facteur de risque	Valeur limite
Indice de performance de Karnovsky	<80%
Délai entre diagnostic et traitement	<12 mois
Hémoglobine	Limite inférieure de la norme
Calcium sérique corrigé	>2,4 mmol/l
Neutrophilie	Limite supérieure de la norme
Thrombocytose	Limite supérieure de la norme

Groupe de bon pronostic: 0 facteur
Groupe de pronostic intermédiaire: 1–2 facteurs
Groupe de pronostic défavorable: >2 facteurs

Published under the copyright license "Attribution – Non-Commercial – NoDerivatives 4.0". No commercial reuse without permission. See: http://emh.ch/en/services/permissions.html

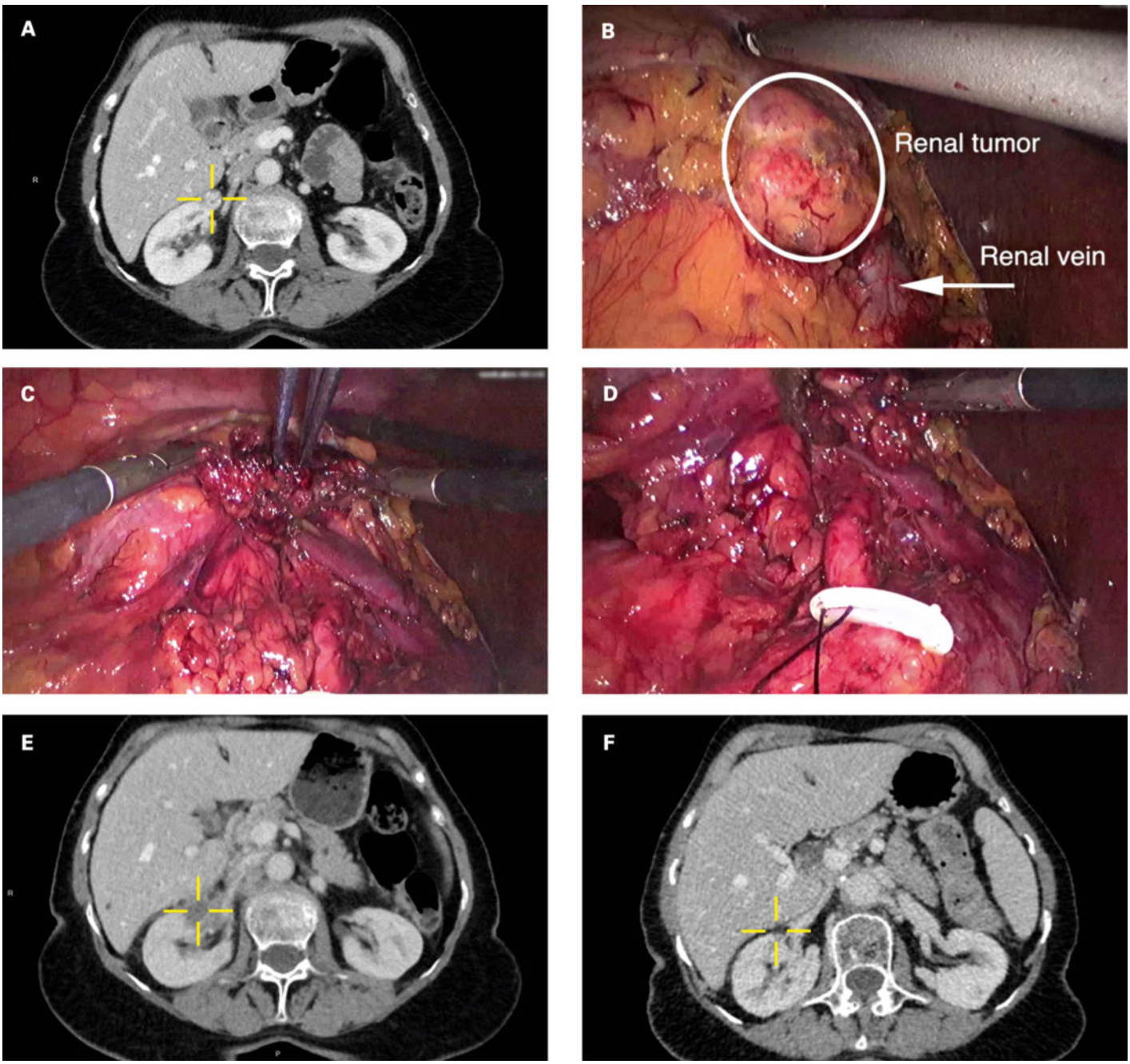

Figure 2: Radiofréquence par voie laparoscopique (se fait habituellement par voie percutanée sous contrôle par US ou scanner). **A)** Masse rénale de 2 cm (viseur) au contact de la veine rénale et donc non-accessible à un traitement percutané chez une patiente refusant une chirurgie de type néphrectomie partielle. **B)** Vue laparoscopique de la tumeur au contact de la veine rénale droite. **C)** Radiofréquence de la masse après l'avoir disséquée de la veine rénale. **D)** Status final avec épargne du hile rénal. **E)** Contrôle scannographique à 1 mois (nécrose de coagulation). **F)** Contrôle scannographique à 12 mois, sans récidive.

La dernière décennie a vu le nombre de molécules accessibles pour le traitement du cancer du rein métastatique augmenter drastiquement. Ainsi, alors que l'immunothérapie a longtemps été l'unique traitement disponible, il existe maintenant non-seulement des anti-VEGF, des inhibiteur tyrosine kinase et inhibiteur mTOR, mais aussi un renouveau de l'immunothérapie («check-point inhibitors»). Le tableau 6 résume les différentes molécules disponibles pour le traitement du cancer du rein métastatique ainsi que leur séquence.

L'indication à une néphrectomie de «cytoréduction» dans le cancer métastatique est recommandée pour les patients de pronostic bon à intermédiaire, oligométastatiques. Un bénéfice de survie a été démontré chez les patients de bon pronostic et traité de manière conco-

Published under the copyright license "Attribution – Non-Commercial – NoDerivatives 4.0". No commercial reuse without permission. See: http://emh.ch/en/services/permissions.html

mitante par traitement systémique. En cas d'atteinte oligométastatique chez un patient de bon pronostic, une (ou plusieurs) métastasectomie devrait accompagné la néphrectomie si elle est réalisable [5].

Suivi

Le suivi comprend deux aspects: le suivi oncologique et le suivi fonctionnel.

Suivi oncologique

En l'absence de biomarqueurs fiables, le suivi oncologique repose principalement sur l'examen clinique et surtout radiologique. Il vise à identifier de manière précoce une éventuelle récidive locale, controlatérale, ganglionnaire ou le développement de métastases à distance (poumon, os principalement). Une récidive étendue réduit la chance de résection chirurgicale complète, traitement standard dans le cas d'une récidive loco-régionale ou métastatique peu étendue. Dès lors, bien qu'aucune évidence ne le démontre, la communauté urologique a émis l'hypothèse que le diagnostic précoce d'une récidive aboutit à un traitement précoce de cette dernière et amène à une amélioration de la survie liée au cancer. L'Association européenne d'urologie propose un algorithme de suivi basé sur l'efficacité du traitement initial, le risque de récidive tumorale (histopathologie, stade TNM, marge chirurgicale, grade), la sensibilité et la spécificité des différents examens radiologiques et le risque stocastique (tab. 7).

Suivi fonctionnel

La survenue de complications potentielles sera documentée et le traitement approprié sera mis en place. A court terme, les complications de types hémorragiques et infectieuses sont les plus fréquentes, bien que très rares. A long terme, le praticien sera particulièrement attentif à la survenue d'une hernie incisionnelle ou d'une insuffisance rénale. Il est recommandé de surveiller la fonction rénale par dosage de la créatininémie et de la filtration glomérulaire à intervalles réguliers (3–6 mois) chez les patients âgés après néphrectomie radicale. Après néphrectomie partielle, la surveillance de la fonction rénale à long terme n'est pas indiquée.

Perspectives et questions restant ouvertes

- L'imagerie médicale parviendra-t-elle à déterminer la nature bénigne ou maligne d'une masse rénale avec suffisamment d'acuité pour renoncer à la biopsie et/ou à la chirurgie?
- Existe-t-il un biomarqueur solide applicable à la surveillance active et permettant de déterminer la nature évolutive d'une masse rénale?
- Est-ce que les résultats à long terme des thérapies ablatives percutanées parviendront à égaler les excellents résultats à court terme?
- A quand l'automatisation robotique de la néphrectomie partielle?
- Quels sont les risques stocastiques réels d'un suivi par TDM à long terme?

Tableau 6: Molécules disponibles pour le traitement du cancer rénal métastatique.

Immunothérapie	Traitement ciblé	Anticorps anti-VEGF	Inhibiteurs mTOR
– Interleukine-2 – Nivolumab**	– Sorafénib** – Sunitinib* – Pazopanib* – Axitinib** – Lenvatinib (+ Everolimus) – Cabozantinib**	Bevacizumab + Interféron-α*	– Everolimus** – Temsirolimus

* Recommandé en première ligne
** Recommandé en deuxième ligne

Tableau 7: Algorithme de suivi postopératoire proposé par l'Association européenne d'urologie.

	6 mois	1 an	2 ans	3 ans	4 ans	5 ans	>5 ans
Risque faible de récidive*	US	CT	US	CT	US	CT	Fin de suivi
Risque intermédiaire**	CT	CT	CT	US	CT	CT	CT aux 2 ans
Risque élevé***	CT	CT	CT	CT	CT	CT	CT aux 2 ans

Exemples:
* cancer rénal de type papillaire, de 2 cm, réséqué totalement (marge de résection négative R0) par néphrectomie partielle
** cancer rénal à cellules claires, de 7,5cm, réséqué totalement par néphrectomie radicale
*** cancer rénal à cellules claires, de 7,5cm, avec composante sarcomatoïde et thrombus de la veine rénale

Correspondance:
PD Dr méd.
Yannick Cerantola
Centre Hospitalier
Universitaire Vaudois
Bugnon 46
CH-1011 Lausanne
Yannick.Cerantola[at]chuv.ch

Published under the copyright license "Attribution – Non-Commercial – NoDerivatives 4.0". No commercial reuse without permission. See: http://emh.ch/en/services/permissions.html

L'essentiel pour la pratique

- Une masse rénale est fréquemment retrouvée fortuitement parTDM ou US.
- La majorité des masses rénales sont malignes.
- Les hommes sont plus fréquemment touchés par le cancer du rein (3 : 2), avec un pic d'incidence se situant à 60 ans.
- Parfois, la nature maligne ou bénigne d'une masse ne peut pas être déterminée et le recours à une biopsie percutanée peut être indiqué.
- Le traitement recommandé d'une masse rénale de moins de 7 cm localisée au rein est son ablation en conservant le parenchyme rénal sain.
- Pour la plupart des tumeurs rénales nécessitant l'ablation totale du rein, l'approche minimalement invasive (laparoscopie) est recommandée.
- Chez le sujet âgé et/ou polymorbide, une surveillance active ou un traitement ablatif percutané peuvent être considérés comme alternatives à la chirurgie.
- Dans le cas d'un cancer rénal métastatique, un traitement médicamenteux (immunothérapie; anti-angiogéniques; inhibiteurs des tyrosine kinases; inhibiteurs mTOR) accompagné d'une néphrectomie est recommandé, si possible.
- Le suivi après chirurgie comprend l'examen clinique, l'imagerie et la surveillance de la fonction rénale.

– Le traitement néo-adjuvant va-t-il s'imposer comme standard dans les cancers du rein avancés?
– Est-ce que les résultats cliniques de l'immunothérapie pour le cancer du rein métastatique seront à la hauteur des promesses de ces nouveaux traitements?
– Quelle sera la place de la néphrectomie radicale dans le cancer du rein métastatique à l'ère de l'immunothérapie?

Disclosure statement
Les auteurs n'ont pas déclaré des obligations financières ou personnelles en rapport avec l'article soumis.

Références

1 Cerantola Y, Vaucher L, Doerfler A, Meuwly JY, Jichlinski P. Benefits of ultrasonography in kidney and testicular-sparing surgery. Rev Med Suisse 2010;6:2365–8.
2 Renal Cell Carcinoma. Uroweb. https://uroweb.org/guideline/renal-cell-carcinoma/#3. Accessed 15 May 2017.
3 Recommandations en onco-urologie 2016-2018 du CCAFU: Cancer du rein – main. http://www.urofrance.org/sites/default/files/afuimport/v27sS1/S1166708716307023/main.pdf. Accessed 15 May 2017.
4 Burruni R, Lhermitte B, Cerantola Y, Tawadros T, Meuwly JY, Berthold D, et al. The role of renal biopsy in small renal masses. Can Urol Assoc J. 2016 Jan-Feb;10(1-2):E28-33. doi: 10.5489/cuaj.3417.
5 Renal Cell Carcinoma. Uroweb. http://uroweb.org/guideline/renal-cell-carcinoma/#7. Accessed 17 May 2017.

Published under the copyright license "Attribution – Non-Commercial – NoDerivatives 4.0". No commercial reuse without permission. See: http://emh.ch/en/services/permissions.html