Une des maladies non transmissibles les plus fréquentes

Emphysème pulmonaire

Dr méd. Frank Rassouli[a], Dr méd. Tino Schneider[a], PD Dr méd. André Dutly[b], Dr méd. Thomas Kluckert[c], Dr méd. Florian Glaser-Gallion[c], Prof. Dr méd. Martin Brutsche[a]

Kantonsspital St. Gallen, St. Gallen
[a] Klinik für Pneumologie/Schlafmedizin; [b] Klinik für Thoraxchirurgie; [c] Klinik für Radiologie und Nuklearmedizin

L'emphysème pulmonaire est fréquent, il est parfois confondu avec la bronchopneumopathie chronique obstructive (BPCO) ou assimilé à cette dernière, et il est le plus souvent causé par des facteurs de risque modifiables. D'après l'Organisation mondiale de la santé (OMS), la BPCO et l'emphysème pulmonaire font partie des maladies non transmissibles les plus fréquentes à l'échelle mondiale. Au cours des dernières années, différents nouveaux procédés pour le traitement spécifique de l'emphysème ont été développés et établis.

Définition

Le terme «emphysème pulmonaire» provient du domaine de la pathologie et désigne une distension permanente et anormale des espaces aériens situés au-delà des bronchioles terminales. Ainsi, l'emphysème pulmonaire affecte les bronchioles respiratoires, les canaux alvéolaires, les sacs alvéolaires et les alvéoles, qui forment l'unité fonctionnelle «acinus». Il implique une destruction des parois alvéolaires, ce qui se traduit non pas par une fibrose, comme c'est le cas dans certaines pneumopathies interstitielles, mais par une raréfaction des alvéoles et du lit vasculaire, et ainsi par une réduction de la surface d'échange gazeux.

Classification morphologique

Les différents sous-types d'emphysème sont définis sur la base de la structure touchée du lobule pulmonaire (= acinus). L'emphysème «centrolobulaire» (également appelé «centro-acinaire) touche les bronchioles respiratoires, c.-à-d. la partie proximale de l'acinus. L'emphysème centrolobulaire, qui est la forme la plus fréquente d'emphysème pulmonaire, est le plus souvent associé au tabagisme et il est fréquemment localisé dans les zones apicales des poumons. En cas d'emphysème «panlobulaire» (également appelé «panacinaire»), l'ensemble de l'acinus est touché. Cette forme d'emphysème peut soit représenter la forme terminale d'un emphysème associé au tabagisme, soit être par ex. causée par un déficit en alpha-1-antitrypsine (AAT). L'emphysème »paraseptal« (également appelé «acinaire distal») affecte principalement les canaux alvéolaires.

Frank Rassouli

La distribution de l'emphysème est également évaluée, avec une distinction faite entre emphysème «homogène» et emphysème «hétérogène». En cas d'emphysème homogène, les lobes pulmonaires présentent des altérations «emphysémateuses» réparties de façon relativement uniforme, alors qu'en cas d'emphysème hétérogène, les altérations emphysémateuses prédominent nettement au niveau d'un lobe pulmonaire ou de segments d'un lobe. Outre l'atteinte des voies aériennes terminales et des alvéoles, il convient de noter que l'emphysème est souvent associé à des pathologies des voies aériennes plus proximales, typiquement à des épaississements des parois bronchiques, à des bronchectasies, à une impaction mucoïde ou à des bronchiolites. L'association d'altérations des alvéoles et d'altérations des voies aériennes est responsable de la variabilité d'un trouble ventilatoire obstructif associé. Cette relation est illustrée dans le «diagramme de Venn» (fig. 1), qui décrit les liens et chevauchements entre la bronchite chronique, l'emphysème, la BPCO, l'asthme, la fibrose pulmonaire et d'autres affections impliquant une limitation du flux respiratoire.

Classification étiologique et pathogenèse

Emphysème lobaire congénital

L'emphysème lobaire congénital est un trouble congénital rare du développement des voies respiratoires basses, qui est à l'origine d'une hyperinflation d'un ou de plusieurs lobes pulmonaires et est souvent associé à des pathologies d'autres systèmes d'organes (avant tout cardiovasculaires). Le traitement consiste le plus souvent en l'exérèse chirurgicale des zones touchées.

Published under the copyright license "Attribution – Non-Commercial – NoDerivatives 4.0". No commercial reuse without permission. See: http://emh.ch/en/services/permissions.html

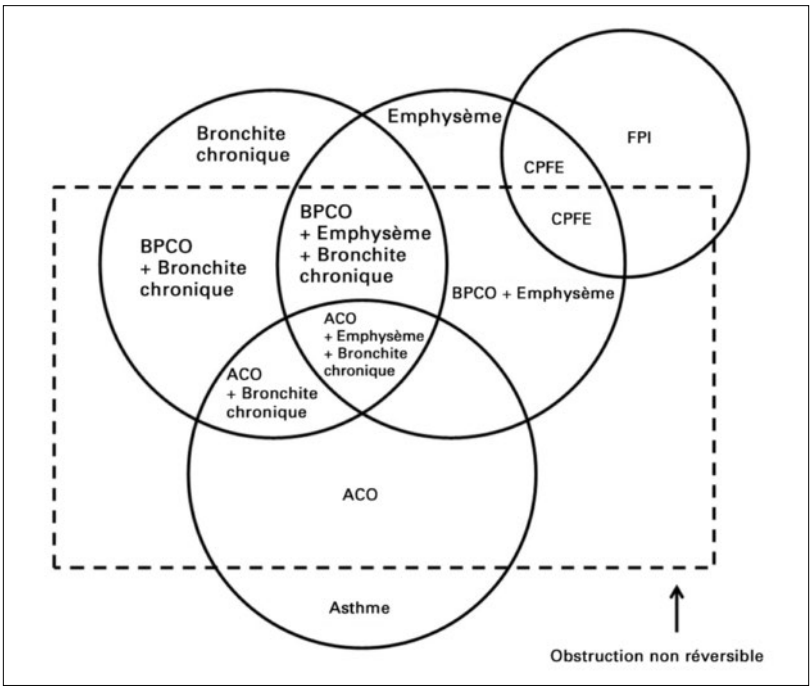

Figure 1: Diagramme de Venn modifié (modifié d'après [4]). Les surfaces des différents sous-groupes ne sont pas proportionnelles à la prévalence.
BPCO = bronchopneumopathie chronique obstructive; FPI = fibrose pulmonaire idiopathique; CPFE = «combined pulmonary fibrosis and emphysema»; ACO = «asthma-COPD-overlap».

Déficit en alpha-1-antitrypsine

Le déficit en alpha-1-antitrypsine (AAT) se caractérise par un déséquilibre entre l'élastase des polynucléaires neutrophiles et l'AAT, qui est un inhibiteur de l'élastase à effet protecteur sur les poumons, ce qui est à l'origine d'une dégradation progressive du parenchyme pulmonaire, avec pour conséquence un emphysème pulmonaire. Les caractéristiques suivantes sont typiquement évocatrices d'un déficit en AAT potentiel: âge <45 ans, sujets non-fumeurs ou avec anamnèse de tabagisme minime, prédominance basale de l'emphysème, anamnèse familiale positive pour l'emphysème.

Autres facteurs de risque moléculaires

Un emphysème pulmonaire peut également résulter d'un déséquilibre entre facteurs néfastes et protecteurs dû à un déficit en antioxydants, à certains polymorphismes génétiques, à une variabilité des enzymes anti-oxydantes, à un dérèglement des métalloprotéases ou à un excédent d'élastases.

Emphysème provoqué par des substances nocives / emphysème d'origine professionnelle

Le tabagisme est de loin la cause la plus fréquente de l'emphysème pulmonaire. Toutes les autres substances nocives inhalées (par ex. particules fines, poussières, gaz, vapeurs ou antigènes organiques), qui sont le plus souvent inhalées durant de longues périodes dans le contexte professionnel, sont aussi des déclencheurs connus de l'emphysème pulmonaire. Dans le cadre de l'inflammation chronique induite par les substances nocives inhalées, les leucocytes libèrent des protéases, y compris des élastases, qui à leur tour se traduisent par un endommagement du parenchyme pulmonaire.

Syndromes de chevauchement

Comme préalablement évoqué, il existe différentes formes mixtes associant d'autres entités pneumologiques et l'emphysème pulmonaire. Il est par ex. question de «combined pulmonary fibrosis and emphysema» (CPFE) en présence d'une association de fibrose pulmonaire et d'emphysème pulmonaire. La forme mixte associant asthme et BPCO (avec ou sans emphysème pulmonaire) est appelée «asthma-COPD-overlap» (ACO).

Conséquences physiopathologiques

En raison de la réduction de la surface disponible pour les échanges gazeux qui se produit dans l'emphysème pulmonaire, la capacité de diffusion des poumons diminue au fur et à mesure que l'emphysème pulmonaire progresse. Il peut en résulter des hypoxémies. Il peut également y avoir une altération, à des degrés variables, des volumes pulmonaires statiques et dynamiques, en fonction du «phénotype global» (fig. 1). La diminution des forces de rappel élastique («lung elastic recoil») du parenchyme pulmonaire favorise la survenue d'une obstruction bronchique. En fonction de l'étiologie et de l'ampleur des facteurs associés, différents mécanismes physiopathologiques peuvent influencer le tableau clinique et avoir un impact sur les options thérapeutiques sélectionnées:

- trouble ventilatoire obstructif irréversible en cas de BPCO concomitante;
- trouble ventilatoire obstructif (partiellement) réversible en présence d'un asthme bronchique ou d'un ACO;
- hyperinflation statique et/ou dynamique;
- altération de la clairance mucociliaire → impaction mucoïde;
- altération du microbiome pulmonaire → infections;
- «mismatch» ventilation-perfusion;
- hypertension pulmonaire (HP), groupe 3 de l'OMS;
- hypoxémie – insuffisance respiratoire de type 1;
- hypercapnie – insuffisance respiratoire de type 2.

Manifestations cliniques

La présentation clinique de l'emphysème pulmonaire dépend fortement de l'ampleur des différentes compo-

Published under the copyright license "Attribution – Non-Commercial – NoDerivatives 4.0". No commercial reuse without permission. See: http://emh.ch/en/services/permissions.html

santes pathologiques et physiopathologiques. Les symptômes cardinaux de la BPCO sont la dyspnée (d'abord uniquement lors de l'effort, puis éventuellement au repos), la toux chronique et les expectorations chroniques. La dyspnée d'effort constitue le symptôme précoce le plus fréquent. Lorsque l'emphysème pulmonaire est le facteur dominant, la dyspnée représente le principal symptôme.

Diagnostic

Examen physique

Parmi les anomalies typiques retrouvées à l'examen physique figurent une hypersonorité à la percussion, des bruits respiratoires diminués ou absents («silent chest»), une mobilité diaphragmatique réduite et un «thorax en tonneau». Il convient d'être attentif à la présence de signes de cyanose centrale ou de cachexie pulmonaire.

Bilan fonctionnel

Les examens diagnostiques de base incluent une spirométrie et une pléthysmographie corporelle visant à déterminer les volumes pulmonaires dynamiques et statiques, ainsi qu'une mesure de la capacité de diffusion. Afin de quantifier la limitation des performances physiques, qui est le plus souvent présente, et d'évaluer la présence d'une possible hypoxémie/hypercapnie, il est possible de réaliser un test de marche de 6 minutes, une ergospirométrie, un test du lever de chaise et une gazométrie artérielle.

Analyses de laboratoire

Il est recommandé de procéder à un dosage unique de la concentration sérique d'AAT durant la phase non-inflammatoire chez tous les patients avec BPCO nouvellement diagnostiquée.

Examens d'imagerie

Initialement, une radiographie thoracique est réalisée comme premier examen d'imagerie dans la plupart des cas (fig. 2).

Toutefois, une tomodensitométrie haute résolution (TDM-HR) du thorax est indispensable pour confirmer la présence d'un emphysème, le quantifier, évaluer sa distribution et le caractériser (fig. 3).

Autres procédés d'imagerie et endoscopiques avant une réduction de volume pulmonaire

La *TDM-HR* permet de différencier précisément les sous-types morphologiques mentionnés précédemment. Dans le cadre de l'évaluation d'une réduction de volume pulmonaire (RVP), il est nécessaire de réaliser une TDM-HR pour diagnostiquer l'emphysème, le caractériser et documenter sa distribution. Par ailleurs, la TMD-HR permet d'évaluer l'intégrité des scissures interlobaires (fig. 4). Cet examen sert également à exclure de potentielles contre-indications structurelles. Avec les techniques tomodensitométriques couramment utilisées aujourd'hui, il est aussi possible de quantifier l'emphysème et de documenter son homogénéité ou son hétérogénéité (fig. 5).

Avec une *scintigraphie de perfusion par tomographie par émission monophotonique* (TEMP), il est possible d'apprécier la fonction résiduelle (en %) des zones emphysémateuses sur la base de la perfusion (fig. 6).

Une *bronchoscopie avec mesure «Chartis®»* (fig. 7) permet de mesurer ou d'exclure une ventilation collatérale, paramètre essentiel pour le choix de la technique de RVP adaptée.

Traitement

Traitement de base

Le traitement de base de l'emphysème pulmonaire dépend en premier lieu de l'étiologie et des mécanismes physiopathologiques impliqués dans le cas particulier.

Les mesures thérapeutiques essentielles incluent l'élimination de toutes les substances nocives inhalées, et avant tout l'arrêt du tabagisme, ainsi que le traitement pharmacologique et non pharmacologique optimal de la BPCO (à ce sujet, nous invitons les lecteurs à consulter les recommandations GOLD 2017; voir également

Figure 2: Radiographie thoracique (incidence postéro-antérieure) d'un patient avec emphysème pulmonaire (hôpital cantonal de Saint-Gall) révélant les anomalies typiques suivantes: amincissement («tapering») rapide des structures vasculaires, transparence accrue du poumon, diaphragme aplati, ombre cardiaque longue et effilée, position horizontale des côtes.

Published under the copyright license "Attribution – Non-Commercial – NoDerivatives 4.0". No commercial reuse without permission. See: http://emh.ch/en/services/permissions.html

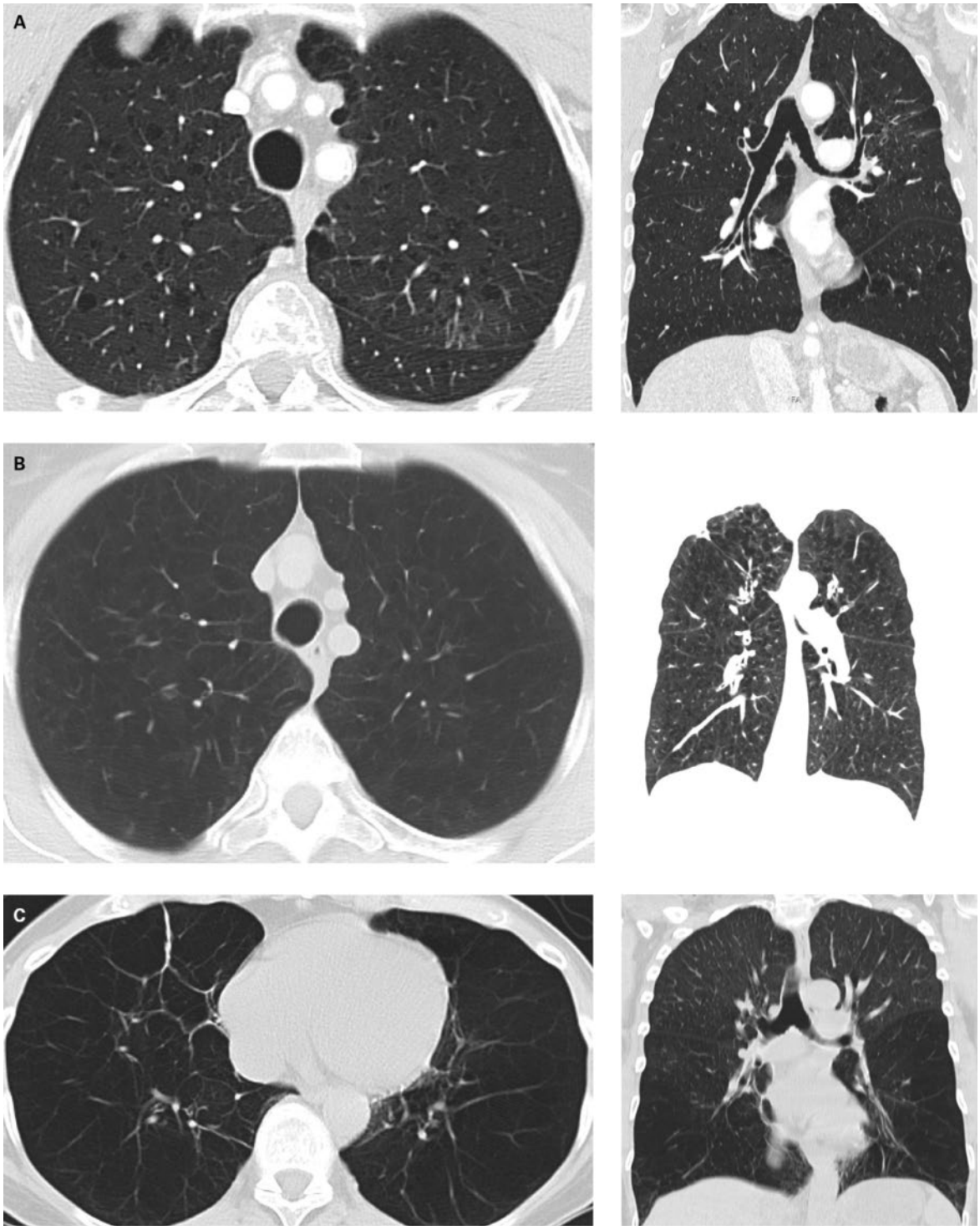

Figure 3: Tomodensitométrie thoracique de trois patients atteints d'emphysème pulmonaire (hôpital cantonal de Saint-Gall): **A)** emphysème pulmonaire centrolobulaire, hétérogène, avec prédominance au niveau du lobe supérieur (coupe transversale/coronale); **B)** emphysème pulmonaire centrolobulaire, homogène, avec prédominance au niveau du lobe supérieur (coupe transversale/coronale); **C)** emphysème panlobulaire dans le cadre d'un déficit en alpha-1-antitrypsine («PiZZ»), lobe inférieur (coupe transversale/coronale).

fig. 8). Il convient notamment de rappeler l'importance et l'efficacité d'une réhabilitation pulmonaire ambulatoire ou stationnaire.

Les indications d'un traitement de substitution en cas de déficit en AAT avéré dans le but de ralentir la progression de l'emphysème pulmonaire sont les suivantes (toutes ces conditions doivent être remplies):

- déficit en AAT des génotypes «PiZZ», «PiZO», «PiOO» ou «PiSZ»;
- faible concentration sérique d'AAT;

Published under the copyright license "Attribution – Non-Commercial – NoDerivatives 4.0". No commercial reuse without permission. See: http://emh.ch/en/services/permissions.html

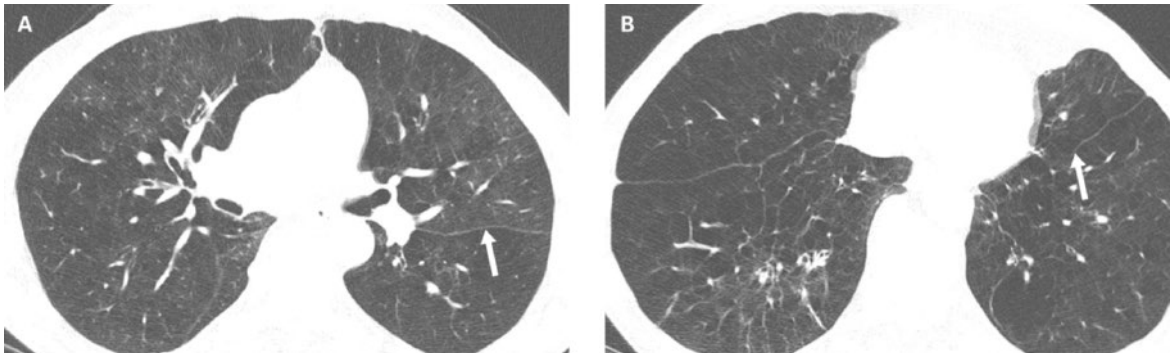

Figure 4: Tomodensitométrie thoracique, coupe transversale. **A)** La flèche blanche indique une scissure interlobaire continue. **B)** La flèche blanche indique l'extrémité médiale d'une scissure interlobaire interrompue.

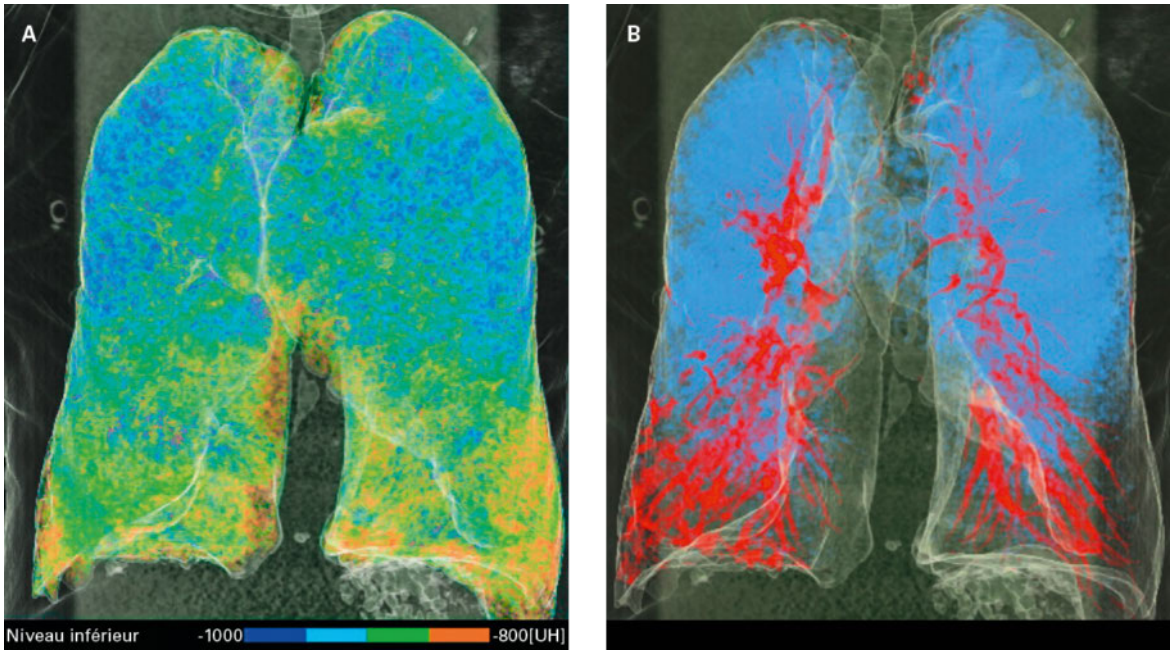

Figure 5: Représentation en couleurs de la distribution de l'emphysème par reconstruction tomodensitométrique 3D (hôpital cantonal de Saint-Gall). **A)** Représentation de la densité tissulaire au moyen des unités Hounsfield (UH). **B)** Représentation de la perfusion (rouge) et de l'emphysème (bleu).

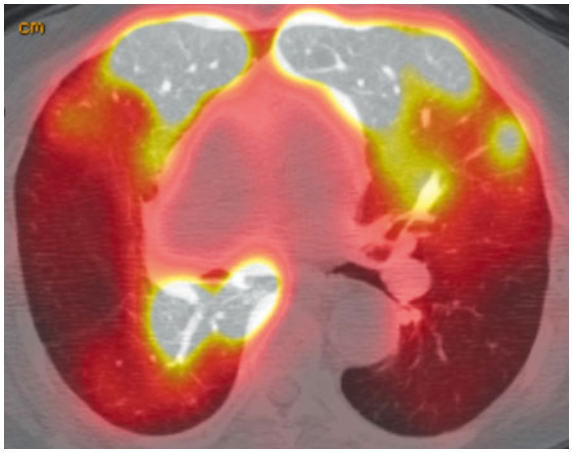

Figure 6: Tomographie par émission monophotonique (TEMP) (hôpital cantonal de Saint-Gall). Le segment apical du lobe inférieur gauche ne montre pas de perfusion et représente dès lors une cible possible pour une réduction de volume pulmonaire.

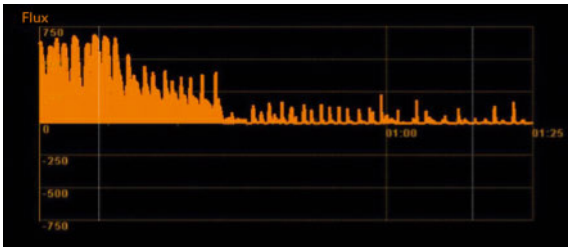

Figure 7: Mesure Chartis® avec représentation d'une absence de ventilation collatérale, reconnaissable à la baisse de la courbe de flux d'air en direction du zéro au fil du temps (hôpital cantonal de Saint-Gall).

- jamais-fumeur ou ex-fumeur;
- emphysème pulmonaire progressif malgré un autre traitement optimal de la BPCO.

En cas d'impaction mucoïde chronique liée à une altération de la clairance mucociliaire, un traitement par

Published under the copyright license "Attribution – Non-Commercial – NoDerivatives 4.0". No commercial reuse without permission. See: http://emh.ch/en/services/permissions.html

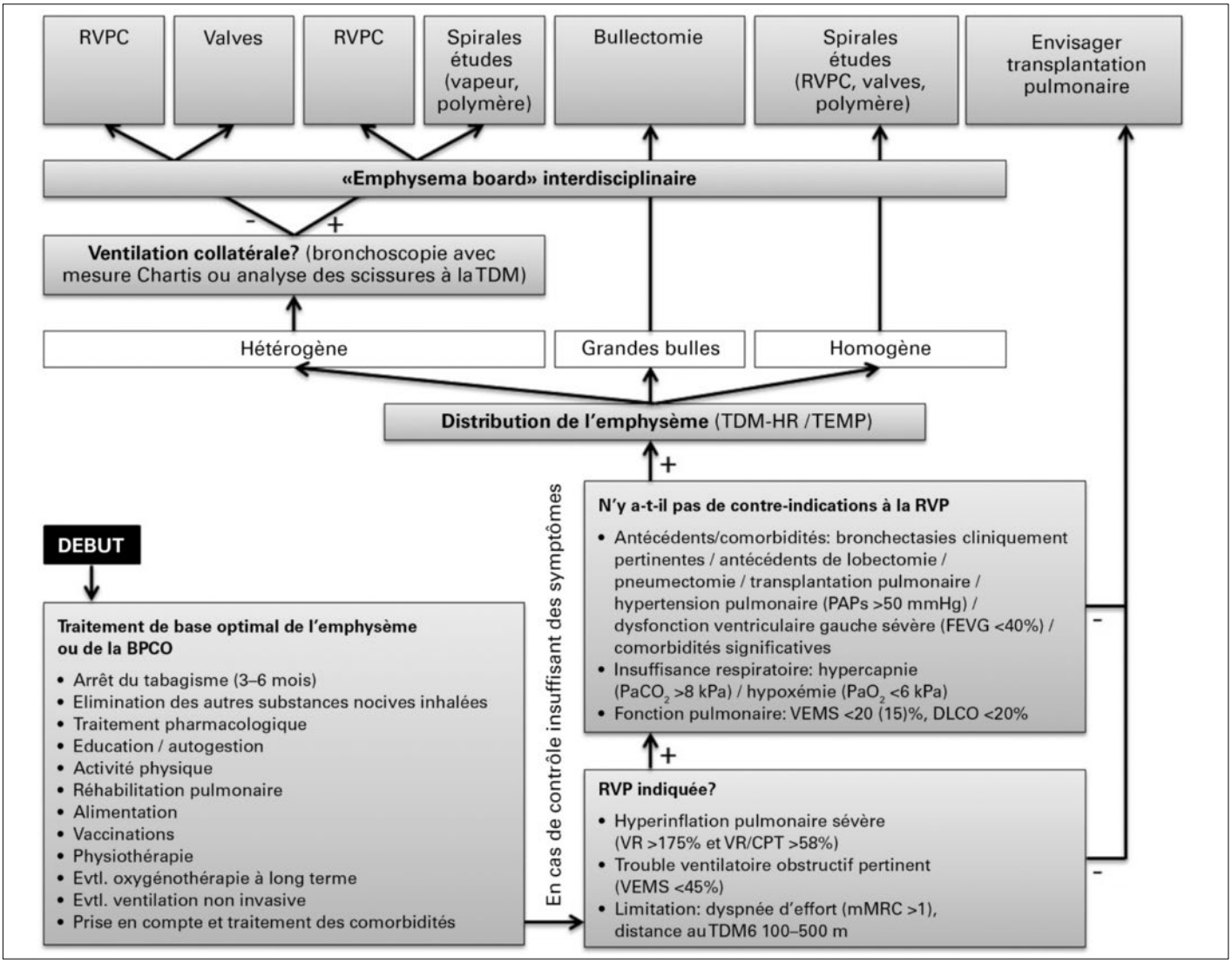

Figure 8: Algorithme pour le traitement de l'emphysème pulmonaire.
RVP = réduction de volume pulmonaire; VR = volume résiduel; CPT = capacité pulmonaire totale; VEMS = volume expiratoire maximal par seconde; mMRC = échelle modifiée du Medical Research Council; TDM6 = test de marche de 6 minutes; DLCO = capacité de diffusion du monoxyde de carbone; FEVG = fraction d'éjection ventriculaire gauche; PAPs = pression artérielle pulmonaire systolique; TDM-HR = tomodensitométrie haute résolution; RVPC = réduction de volume pulmonaire chirurgicale.

inhalation régulier à base de solution saline hypertonique et une mobilisation des sécrétions au moyen de divers dispositifs (par ex. flutter) peuvent être indiqués, comme c'est le cas pour le traitement des bronchectasies. Une HP dans le cadre de l'emphysème pulmonaire correspond au groupe 3 de l'OMS. Il convient de souligner que cette forme d'HP n'est typiquement pas traitée avec des médicaments spécifiques pour l'hypertension artérielle pulmonaire (HTAP). En présence d'une hypoxémie de repos chronique, qui correspond à une insuffisance respiratoire de type 1, une oxygénothérapie permanente peut être indiquée, en fonction de la sévérité. En cas d'hypercapnie chronique, qui correspond à une insuffisance respiratoire de type 2, une ventilation non invasive (VNI) à long terme peut être indiquée.

Réduction de volume pulmonaire

Il existe différents procédés de RVP pour le traitement de l'emphysème pulmonaire sévère avec hyperinflation des poumons. L'indication différentielle de ces techniques est réservée aux centres disposant d'une expérience correspondante. Il convient de noter que le tabagisme actif constitue une contre-indication formelle pour toutes les formes spécifiques de traitement de l'emphysème. Une discussion interdisciplinaire («emphysema board») entre pneumologues, radiologues, chirurgiens thoraciques et pneumologues interventionnels est recommandée pour le choix de la technique appropriée.

Réduction de volume pulmonaire chirurgicale

La première forme était la RVP chirurgicale («lung volume reduction surgery»), qui a été pratiquée pour la

Published under the copyright license "Attribution – Non-Commercial – NoDerivatives 4.0". No commercial reuse without permission. See: http://emh.ch/en/services/permissions.html

première fois en 1957. Elle consiste à réaliser une résection unilatérale ou bilatérale d'une zone lobaire périphérique fortement emphysémateuse. Initialement, l'intervention était réalisée avec une approche bilatérale via sternotomie. Aujourd'hui, à la fois la RVP unilatérale et bilatérale sont pratiquées, mais principalement par thoracoscopie. La RVP chirurgicale requiert une anesthésie par intubation et est associée à une certaine morbidité et mortalité. L'étude NETT n'est pas parvenue à confirmer les excellents résultats initiaux, suite à quoi la fréquence de la RVP chirurgicale a significativement diminué. En conséquence, des procédés de RVP endoscopiques, moins invasifs et en partie réversibles ont été développés au cours des dernières années.

Réduction de volume pulmonaire bronchoscopique

– **Valves endobronchiques/intrabronchiques**
  L'insertion par voie bronchoscopique de valves unidirectionnelles a été décrite pour la première fois en 2002. Ces valves sont placées dans les bronches segmentaires du lobe pulmonaire le plus touché par l'emphysème. L'air peut ainsi sortir du lobe touché en expiration, mais ne peut plus y entrer en inspiration (fig. 9). Il en résulte une atélectasie de ce lobe, s'il n'y a pas de ventilation collatérale entre les lobes voisins. L'atélectasie libère de l'espace intrathoracique pour les autres zones pulmonaires plus fonctionnelles. Le traitement par valve de bronches segmentaires isolées ne peut pas être efficace, car les bronches segmentaires sont des structures anatomiques qui ne sont pas étanches les unes vis-à-vis des autres. Les principales complications après pose de valves sont les exacerbations de BPCO, l'hémoptysie, le déplacement des valves et le pneumothorax (jusqu'à 20%, le plus souvent au cours des 4 premiers jours). Le pneumothorax post-interventionnel survient plus fréquemment chez les patients avec bonne formation d'atélectasie, et il est dès lors aussi en quelque sorte un prédicteur de succès. Un bon succès clinique est souvent obtenu chez ces patients, à condition que le pneumothorax soit traité correctement. Les valves sont la seule méthode bronchoscopique réversible de RVP.
– **Spirales**
  Cette méthode consiste à implanter par voie endoscopique des spirales en Nitinol dans tous les sous-segments d'un lobe pulmonaire. Une réduction de volume est ainsi obtenue par une compression du parenchyme pulmonaire exercée par les spirales qui se rétractent après l'implantation (fig. 10). Cette intervention est typiquement aussi réalisée du côté opposé après un intervalle d'env. 2 mois. Au total, 10–14 spirales sont implantées par lobe et hémithorax. Parmi les principales complications figurent les exacerbations de BPCO, l'hémoptysie, les douleurs thoraciques transitoires, la pneumonie et le pneumothorax (le plus souvent au cours des premières semaines après l'intervention). En raison du caractère irréversible de cette méthode, les éventuelles mesures chirurgicales ultérieures sont plus difficiles, si ce n'est impossibles, à mettre en œuvre.

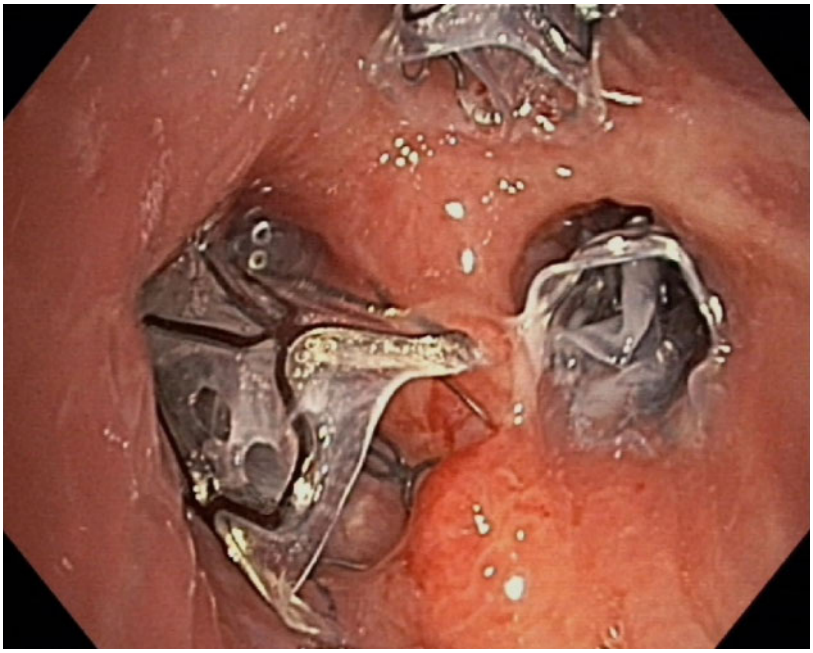

Figure 9: Valves endobronchiques dans les bronches segmentaires du lobe supérieur droit (hôpital cantonal de Saint-Gall).

Figure 10: Spirales dans les deux lobes supérieurs (hôpital cantonal de Saint-Gall).

Published under the copyright license "Attribution – Non-Commercial – NoDerivatives 4.0". No commercial reuse without permission. See: http://emh.ch/en/services/permissions.html

Correspondance:
Dr méd. Frank Rassouli
Facharzt für Innere Medizin
und Pneumologie
Klinik für Pneumologie
und Schlafmedizin
Kantonsspital St. Gallen
Rorschacher Strasse 95
CH-9007 St. Gallen
Frank.Rassouli[at]kssg.ch

Méthodes expérimentales

– **Réduction de volume pulmonaire bronchoscopique par vapeur thermique («bronchoscopic thermal vapor ablation»)**
Cette méthode consiste à instiller de la vapeur d'eau dans les lobes pulmonaires affectés. Il en résulte une réaction inflammatoire avec cicatrisation consécutive et ainsi rétraction du parenchyme pulmonaire, donnant lieu à une réduction de volume. Il existe encore peu de preuves pour cette méthode qui, par ailleurs, est associée à un taux de complications pertinent (le plus souvent sous forme d'inflammation locale sévère avec hospitalisation prolongée). A l'instar du pneumothorax pour les valves, il a également été constaté pour cette technique que les patients avec complications post-interventionnelles présentaient un taux de succès clinique plus élevé à long terme. Cette forme de traitement n'est actuellement pas encore disponible de façon standard en Suisse.

– **Réduction de volume pulmonaire biologique («biologic lung volume reduction»)**
Cette technique consiste à instiller un polymère synthétique dans les bronches, ce qui provoque une atélectasie par remodelage et cicatrisation. Le profil d'effets indésirables est comparable à celui de la RVP par vapeur. Cette méthode également est encore en phase expérimentale et n'est pas encore disponible de façon standard.

L'essentiel pour la pratique

- La bronchopneumopathie chronique obstructive (BPCO) est l'une des maladies les plus fréquentes et elle est souvent associée à un emphysème pulmonaire.
- L'emphysème pulmonaire est défini comme une distension permanente et anormale des espaces aériens situés au-delà des bronchioles terminales.
- La distribution de l'emphysème est essentielle pour le traitement: les altérations emphysémateuses à distribution hétérogène se prêtent généralement mieux aux méthodes de réduction de volume pulmonaire (RVP) que les altérations emphysémateuses homogènes.
- L'emphysème survient presqu'exclusivement chez les fumeurs. Les non-fumeurs avec BPCO ne présentent presque jamais d'emphysème.
- La capacité de diffusion des poumons diminue au fur et à mesure que l'emphysème pulmonaire progresse. Il peut en résulter une hypoxémie à l'effort voire au repos. En fonction de certains critères, une oxygénothérapie à domicile peut être mise en place. En cas de déficit en alpha-1-antitrypsine, l'indication d'un traitement supplémentaire doit être évaluée.
- La radiographie thoracique conventionnelle permet de suspecter un emphysème sur la base d'une raréfaction vasculaire et de signes d'hyperinflation. Une tomodensitométrie haute résolution (TDM-HR) du thorax est indispensable pour confirmer la présence d'un emphysème, le quantifier, évaluer sa distribution et le caractériser.
- L'arrêt du tabagisme et le traitement de la BPCO en fonction de son stade sont les premières mesures thérapeutiques.
- Lorsque toutes les mesures de base sont épuisées et que les symptômes persistent, des traitements interventionnels spécifiques de RVP peuvent être indiqués: il convient de distinguer la RVP chirurgicale et la RVP endoscopique (valves ou spirales). Une discussion interdisciplinaire («emphysema board») entre pneumologues, radiologues, chirurgiens thoraciques et pneumologues interventionnels est recommandée pour le choix de la technique appropriée.
- D'autres méthodes, comme par ex. le traitement par vapeur, sont actuellement évaluées.

Perspectives

Actuellement, de nouveaux procédés interventionnels de RVP sont évalués et les méthodes décrites sont peaufinées. Grâce à cette avancée rapide, les options thérapeutiques en cas d'emphysème pulmonaire sévère sont constamment étoffées. Un défi pour les médecins traitants consistera à déterminer la forme thérapeutique la plus appropriée pour chaque patient, la discussion interdisciplinaire étant particulièrement importante à cet égard.

Disclosure statement
Les auteurs n'ont pas déclaré des obligations financières ou personnelles en rapport avec l'article soumis.

Références

1 Global Strategy for the Diagnosis, Management and Prevention of COPD, Global Initiative for Chronic Obstructive Lung Disease (GOLD) 2017 Report. www.goldcopd.org.
2 Herth FJF, Slebos DJ, Rabe KF, Shah PL. Endoscopic Lung Volume Reduction: An Expert Panel Recommendation. Respiration. 2016;91:241–50.
3 Matthys H, Seeger W, editors. Klinische Pneumologie. 4th ed. Heidelberg: Springer; 2008.
4 Marsh SE, Travers J, Weatherall M, et al. Proportional classifications of COPD phenotypes. Thorax. 2008;63:761–7.
5 McDonough JE, Yuan R, Suzuki M, et al. Small-airway obstruction and emphysema in chronic obstructive pulmonary disease. N Engl J Med. 2011;365(17):1567–75.
6 Van Geffen WH, Kerstjens HAM, Slebos DJ. Emerging bronchoscopic treatments for chronic obstructive pulmonary disease. Pharmacol Ther. 2017;S0163-7258(17)30126-2. doi: 10.1016/j.pharmthera.2017.05.007. [Epub ahead of print].
7 Fishman A, Martinez F, Naunheim K, Piantadosi S, Wise R, Ries A, et al. A randomized trial comparing lung-volume-reduction surgery with medical therapy for severe emphysema. National Emphysema Treatment Trial Research Group. N Engl J Med. 2003;348(21):2059–73.

Published under the copyright license "Attribution – Non-Commercial – NoDerivatives 4.0". No commercial reuse without permission. See: http://emh.ch/en/services/permissions.html