Maladie provoquée par *Echinococcus multilocularis*

L'échinococcose alvéolaire

Prof. Dr méd. Guido Beldi[a], Prof. Dr Norbert Müller[b], Prof. Dr Bruno Gottstein[b]

[a] Universitätsklinik für Viszerale Chirurgie und Medizin, Universitätsspital/Inselspital Bern
[b] Institut für Parasitologie der Vetsuisse und der Medizinischen Fakultät, Universität Bern

L'échinococcose alvéolaire est une maladie hépatique pseudotumorale avec métastatisation potentielle dans les poumons, le cerveau et d'autres organes. La prévalence du parasite qui en est à l'origine, *Echinococcus multilocularis*, a massivement augmenté au cours des dernières années dans de nombreuses zones d'Europe centrale et d'Europe de l'Est. En conséquence, le nombre annuel de nouveaux cas a significativement augmenté dans de nombreux pays. En outre, l'échinococcose alvéolaire est fréquente chez les personnes immunodéprimées. A l'inverse, il s'est avéré que la plupart des personnes immunocompétentes exposées y sont résistantes.

Introduction

Pendant des décennies, l'infection à *Echinococcus multilocularis* à l'état larvaire (fig. 1) était considérée comme une infection très rare. Avant l'an 2000, la Suisse enregistrait environ 8 à 12 nouveaux cas d'échinococcose alvéolaire (EA) par an [1]. Au cours des 10–20 dernières années, nous avons assisté à une augmentation massive, à la fois géographique et numérique, de la maladie, avec une forte extension de la zone endémique en Europe, notamment aux Pays-Bas, en Belgique, au Danemark, dans les pays baltes, en Pologne, en Slovaquie, en Roumanie et en Slovénie, ainsi que récemment en Suède [2], même si des chiffres comparatifs précis font défaut. La Suisse a elle aussi été touchée par cette recrudescence; actuellement 24 à 30 nouveaux cas d'EA sont diagnostiqués chaque année, un chiffre multiplié par trois par rapport à autrefois. Des augmentations semblables de l'incidence ont également été observées en France, en Allemagne et en Autriche (faisant historiquement figure de zones endémiques «traditionnelles» en Europe). Plusieurs facteurs essentiels ont été identifiés comme étant à l'origine de cet élargissement de la zone endémique européenne ainsi que de l'augmentation du nombre de cas d'EA chez l'homme:

- La population de renards et du parasite en lui-même s'est accrue, d'une part en raison du succès de la lutte contre la rage et d'autre part en raison de l'urbanisation des renards.
- Etant donné qu'outre les renards, les chiens font eux aussi figure d'hôtes finaux, le parasite a également pu être introduit dans de nouvelles zones via cette espèce animale (chiens «voyageurs» et translocations de chiens). Par conséquent, l'Angleterre est jusqu'à présent parvenue à se prémunir de *Echinococcus multilocularis* grâce à un contrôle strict des introductions de chien, ceci contrairement par exemple à la Suède.
- Avec l'augmentation des traitements immunomodulateurs chez l'homme, l'EA survient parallèlement plus souvent en tant qu'infection opportuniste [3].

La contamination environnementale par des œufs d'*Echinococcus multilocularis* infectieux, qui a fortement augmenté, a des conséquences infectiologiques. Cela se reflète dans le fait que des espèces animales jusqu'alors majoritairement épargnées, telles que les primates des zoos, les chiens domestiques, les castors, les lièvres et d'autres encore, sont désormais également touchés par l'EA. Ces nouveaux hôtes intermédiaires ne jouent pas un rôle central dans la transmission du parasite à l'hôte final, mais constituent toutefois un indicateur intéressant de la contamination environnementale par des œufs d'*Echinococcus multilocularis*. Dans ce contexte, il se pose la question de savoir pourquoi la fréquence de la maladie chez l'homme n'a pas connu une hausse encore plus prononcée. Dans le cadre de précédentes études épidémiologiques, des personnes chez qui la lésion hépatique parasitaire avait été «avortée» ont pour la première fois été diagnostiquées, ce qui signifie que le tissu parasité en développement s'est nécrosé à un stade précoce et a entraîné une lésion inerte se présentant sous forme de petite masse calci-

Guido Beldi

Published under the copyright license "Attribution – Non-Commercial – NoDerivatives 4.0". No commercial reuse without permission. See: http://emh.ch/en/services/permissions.html

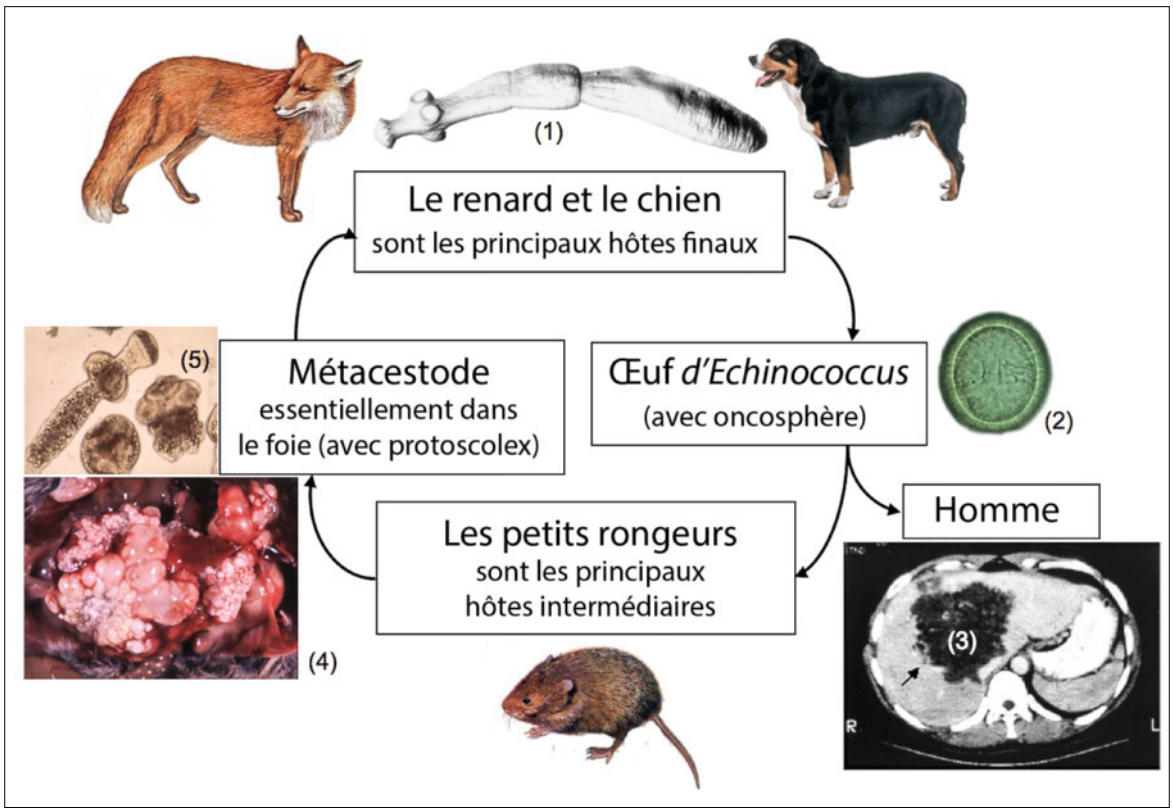

Figure 1: Cycle de développement de *Echinococcus multilocularis*: les principaux hôtes finaux sont le renard et le chien, qui abritent les vers *E. multilocularis* adultes (1) dans leur intestin grêle. A partir du 28ème jour après l'infection, ces vers commencent à produire des œufs (2), qui sont infectieux pour les hôtes intermédiaires (principalement les petits rongeurs/souris, l'homme de façon accidentelle). Des métacestodes, composés de tissu pseudo-tumoral (3) vésiculaire (4), se développent essentiellement dans le foie des hôtes intermédiaires; des emplacements pour la tête (protoscolex) (5) du ver se développent par la suite dans les petites vésicules remplies de liquide. Le cycle de développement s'achève lorsqu'un hôte final ingère une souris infectée: des vers adultes se développent à nouveau dans l'intestin grêle de l'hôte final à partir des protoscolex expulsés.

fiée à l'imagerie. Il s'agissait là du premier indice évocateur d'une résistance cliniquement évidente à la poursuite du développement du parasite, la nature de la réaction immunologique de l'hôte ayant été avancée comme explication de la résistance [4]. Le fait que des paramètres immunologiques cellulaires puissent contrôler la dynamique de développement du tissu parasité s'est illustré par des cas d'EA opportunistes chez des patients immunodéprimés avec une évolution fulminante de la maladie [5]. De même, chez les 91 patients traités à l'hôpital universitaire de Berne au cours des 10 dernières années, une fréquence supérieure à la moyenne de patients immunodéprimés (7,7%) a été observée (Beldi G, communication personnelle). Des études épidémiologiques réalisées chez des donneurs de sang sains ont en outre livré de premiers renseignements sur la pression réelle d'exposition au parasite et d'infection. Un test sérologique spécifique a permis d'identifier une séroprévalence de 0,2%. Durant la même période, l'incidence annuelle de l'EA était de 0,2 cas pour 100 000 habitants, ce qui, par extrapolation, correspond à 0,0002% de la population suisse. Sur la base de l'hypothèse selon laquelle l'intervalle entre l'infection et la survenue moyenne des premiers symptômes (= moment de la maladie) s'élève vraisemblablement à 10 ans ou plus, l'incidence clinique peut être corrigée d'un facteur 10 (= 0,002%). Il existe donc une différence factorielle de 1:99 entre la séroconversion (= infection) et la survenue de l'EA à proprement parler (= maladie). Nous pouvons donc supposer que sur 100 personnes immunocompétentes infectées, une seule personne en moyenne sera atteinte d'EA. Sur le plan clinique, l'ensemble des 99 autres personnes résistantes se divisent en deux catégories: (a) les personnes chez lesquelles des examens d'imagerie révèlent (le plus souvent de manière fortuite) des foyers uniques ou multiples entièrement calcifiés, généralement d'un diamètre allant de quelques millimètres à quelques centimètres; et (b) les personnes avec séroconversion exclusive, sans lésion détectable. Environ 25% des personnes résistantes séroconverties appartiennent à la catégorie (a), env. 75% à la catégorie (b).

Published under the copyright license "Attribution – Non-Commercial – NoDerivatives 4.0". No commercial reuse without permission. See: http://emh.ch/en/services/permissions.html

Aspects cliniques de l'EA

En cas d'EA cliniquement manifeste, le parasite en constante croissance se présente histologiquement sous forme de masse diffuse de tissu fibreux, contenant une quantité innombrable de petites vésicules dont le diamètre moyen est généralement de l'ordre du micromètre au millimètre. Les vésicules sont remplies de liquide et bordées d'une mince membrane germinative, elle-même entourée par une couche lamellaire externe PAS-positive (= couche protectrice parasitaire) [6]. Dans les cas avancés, une cavité de nécrose centro-parasitaire peut se former. Les processus dégénératifs conduisent à des calcifications focales plutôt diffuses. Etant donné que le tissu parasité n'est pas vascularisé, il est avant tout alimenté en nutriments par diffusion de substances correspondantes à partir du tissu hôte attenant. Cela explique notamment pourquoi le parasite connaît une croissance maximale dans les zones périphériques et pourquoi il se nécrose et a une activité réduite dans les zones centrales. De même, les médicaments antiparasitaires déploient leur effet maximal sur les cellules parasitaires en périphérie, avec une diminution du gradient de concentration en se rapprochant du centre du tissu parasité et ainsi aussi un effet réduit du médicament. Ce phénomène pourrait contribuer à expliquer pourquoi un traitement par albendazole ne permet pas d'éliminer globalement le parasite, mais peut en général uniquement empêcher (stopper) sa croissance. Il est dès lors possible de supposer que le taux de principe actif dans les zones centrales du tissu parasité est trop faible pour avoir un effet parasiticide.

La période d'incubation de l'EA est très longue chez les patients immunocompétents (en moyenne 5–15 ans). Dans la mesure où le tissu parasité croissant n'entraîne pas de symptômes systémiques, la maladie est principalement causée par le processus infiltrant et expansif et les troubles fonctionnels hépatiques qu'il induit. Les signes cliniques les plus fréquents au moment du diagnostic sont l'hépatomégalie, l'ictère et la cirrhose biliaire secondaire. Les abcès hépatiques et l'hypertension portale sont rares. Des métastatisations se retrouvent chez env. 20–35% des patients atteints d'EA au stade avancé et concernent principalement le cerveau, les poumons et les os.

Imagerie médicale

A l'échographie, les lésions d'EA ne sont pas contrastées en raison de leur structure fibreuse, mais apparaissent plutôt sous forme de lésions hétérogènes hypodenses aux délimitations irrégulières. L'échographie est souvent l'examen réalisé en premier lieu et elle est également adaptée pour les examens de dépistage [7]. Avec cette méthode, différents profils morphologiques peuvent être typiques du diagnostic d'une EA, reflétant une activité variable [8]. La distinction est faite entre différents degrés de calcification ainsi qu'entre les lésions isolées ou multiples. La mise en évidence différentielle de zones hyperéchogènes et de zones hypoéchogènes permet de confirmer la présence de cavités nécrotiques centrales.

Toutefois, d'autres examens d'imagerie en coupe, par tomodensitométrie (TDM) et éventuellement imagerie par résonance magnétique (IRM), sont généralement indiqués. A la TDM, l'EA peut généralement être détectée et diagnostiquée tôt en raison des calcifications typiques (fig. 2A et 2B). En outre, la TDM est utilisée pour la caractérisation des lésions cérébrales d'EA. L'IRM sert à planifier l'opération en cas de lésions se développant au centre du foie ou le long des voies biliaires. Contrairement à la TDM, les calcifications typiques de

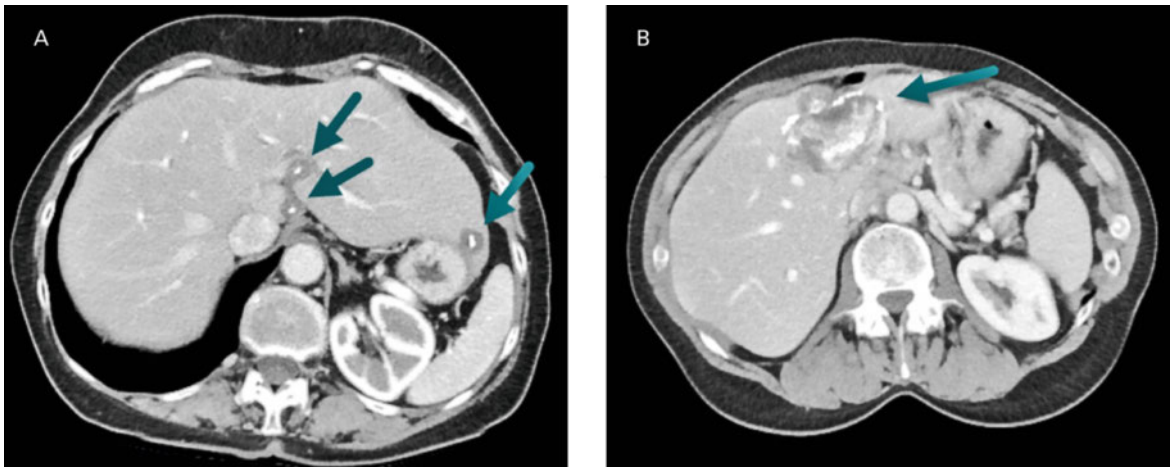

Figure 2: Tomodensitométrie. **A**) Exemple d'une patiente présentant de multiples foyers avec calcification centrale (flèches). Il s'agit ici d'une échinococcose de type abortif. **B**) Exemple d'une échinococcose alvéolaire hépatique, avec un foyer central actif de taille progressive par rapport aux clichés antérieurs et calcifications centrales et périphériques (flèche).

Published under the copyright license "Attribution – Non-Commercial – NoDerivatives 4.0". No commercial reuse without permission. See: http://emh.ch/en/services/permissions.html

l'EA ne sont pas visualisables à l'IRM. Au cours des dernières années, le rôle de la TEP (tomographie par émission de positons)-TDM au 18F-fluorodéoxyglucose (18F-FDG) a été intensivement évalué. La TEP permet de bien apprécier l'activité de l'EA. Ainsi, ce procédé est principalement utilisé pour les contrôles de suivi, afin d'évaluer si le traitement médicamenteux peut être interrompu. Pour le diagnostic primaire, un examen par TEP-TDM n'est pas indiqué.

Immunodiagnostic de l'EA

Pour le sérodiagnostic d'une infection à *Echinococcus multilocularis*, il existe d'excellents tests sérologiques (par ex. combinaison de ELISA Em2 et ELISA Em18, plus Westernblot EmVF) dont les paramètres diagnostiques (diagnostic primaire d'EA, avant le traitement) sont bien caractérisés: sensibilité diagnostique de 99%, spécificité de 95–99%. Toutefois, il est fréquent que se pose en premier lieu la question d'une échinococcose (*Echinococcus* sp.), sans besoin de spécification. Pour le dépistage, on utilise en outre un test supplémentaire, le ELISA EgHF ou ELISA EmVF; pour des investigations plus poussées, le Westernblot Eg et/ou le Westernblot Em est en outre réalisé. Une différenciation sérologique entre l'EA et l'échinococcose kystique (EK) (fig. 3) est possible dans 95% des cas d'échinococcose [6, 9].

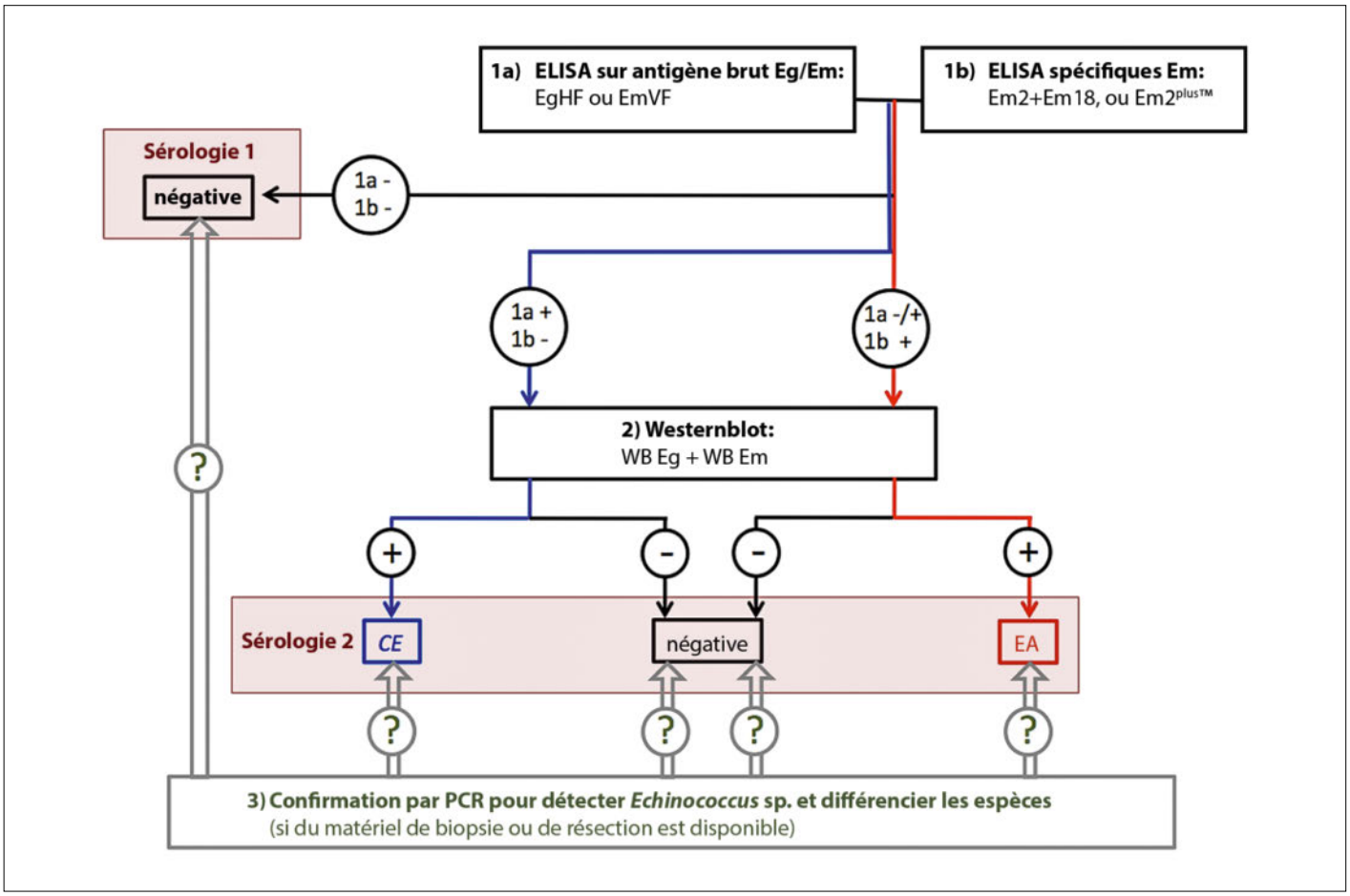

Figure 3: Schéma pour le sérodiagnostic et le diagnostic différentiel de l'échinococcose alvéolaire (EA) et de l'échinococcose kystique (EK) par recherche d'anticorps et PCR. Le diagnostic sérologique initial est réalisé au moyen d'un test ELISA-Eg basé sur l'antigène de liquide hydatique de *E. granulosus* (EgHF) ou d'un test ELISA–Em basé sur l'antigène de liquide vésiculaire de *E. multilocularis* (EmVF) (1a), ainsi qu'au moyen de tests ELISA spécifiques de l'Em basés sur les antigènes Em2 et Em18. Les échantillons sériques avec des résultats négatifs aux trois tests ELISA sont définitivement classés dans la catégorie «négatif» (voir sérologie 1) et ne font pas l'objet d'analyses supplémentaires. Les échantillons sériques avec un résultat positif au test ELISA 1a et/ou 1b font l'objet d'une analyse supplémentaire par Western Blot (WB) Eg et Em. Les échantillons sériques avec des résultats négatifs pour ces deux analyses sont classés définitivement dans la catégorie «négatif» (voir sérologie 2). Les échantillons sériques qui s'avèrent positifs pour 1a et 2 et négatifs pour 1b indiquent la présence d'une EK (voir trajet bleu). Les échantillons sériques positifs ou négatifs pour 1a et positifs pour 1b et 2 sont indicateurs d'une EA (voir trajet rouge). Comme indiqué au point 3 (voir trajet gris), il est possible de confirmer ou réfuter (représenté par les points d'interrogation) les résultats de la sérologie en réalisant une PCR sur du matériel de biopsie ou d'exérèse (si possible natif) éventuellement disponible (attention en cas d'EK, car la ponction /aspiration à l'aiguille fine n'est généralement pas indiquée en cas d'EC!) La PCR permet à la fois de détecter *Echinococcus* sp. avec une bonne sensibilité et de différencier les espèces.

Published under the copyright license "Attribution – Non-Commercial – NoDerivatives 4.0". No commercial reuse without permission. See: http://emh.ch/en/services/permissions.html

Test ELISA Em2
Ce test repose sur l'utilisation d'un antigène carbohydrate provenant de la couche lamellaire acellulaire du parasite. La mise en évidence d'anticorps correspondants indique donc en principe une infection à *Echinococcus multilocularis*, c.-à-d. aussi bien les cas d'EA actifs qu'avortés.

Test ELISA Em18
La mise en évidence d'anticorps anti-Em18 est relativement bien corrélée à l'état de vitalité du parasite. Par conséquent, une chute significative ou un résultat négatif de la sérologie anti-Em18 indique une inactivation (ou résection complète) du parasite. Le test ELISA Em18 est utilisé chez les patients atteints d'EA pour les contrôles de suivi sérologiques postopératoires ainsi que pour les contrôles de suivi thérapeutique.

Test Westernblot Em
Le test Westernblot Em offre la plus grande sensibilité diagnostique et aide à clarifier sur le plan sérologique les rares cas pour lesquels les tests ELISA ont fourni des résultats douteux. Selon notre expérience, le Westernblot Em est particulièrement adapté pour la détection précoce d'une infection. Afin de préciser la spécificité des cas positifs au test Westernblot Em, il convient de s'en remettre aux résultats du test ELISA Em-spécifique.

En bref: Pour le diagnostic sérologique optimal d'une infection à *Echinococcus multilocularis*/d'une EA, nous recommandons de recourir à l'ensemble des trois tests indiqués ci-dessus. Pour ce qui est des contrôles de suivi sérologiques après résection chirurgicale radicale, la combinaison de ELISA Em2 et ELISA Em18 est particulièrement adaptée. Le test ELISA Em18 joue un rôle central pour les contrôles de suivi au cours d'un traitement continu par albendazole.

Classification PNM
En s'inspirant de la classification TNM en cas de tumeurs, l'Organisation mondiale de la santé (OMS) a classé l'EA hépatique en stades PNM: P = masse parasitée dans le foie; N = atteinte d'organes voisins, y compris ganglions lymphatiques; M = métastases. Les données PNM facilitent l'identification des meilleures procédures thérapeutiques [7]. L'évaluation de la résécabilité chirurgicale est essentielle. La stadification fournit certes des points de repère, mais la décision relative à la résécabilité curative d'une atteinte du foie par *Echinococcus multilocularis* ne peut au final être prise que par un chirurgien hépatobiliaire ayant de l'expérience en matière d'EA et dépend en outre de l'état général du patient.

Histologie/diagnostic moléculaire (PCR)
Les préparations histologiques colorées au PAS permettent généralement de bien reconnaître les structures microvésiculaires du tissu parasité larvaire entourées d'une couche lamellaire; ces préparations peuvent aussi éventuellement être caractérisées au moyen de l'immunohistochimie [10]. Dans les rares cas d'incertitudes diagnostiques, le substrat d'une ponction ou aspiration à l'aiguille fine (ou d'une résection chirurgicale) peut être analysé avec fiabilité au moyen de la réaction en chaîne par polymérase (PCR). Les tissus natifs doivent alors être privilégiés. Les échantillons fixés à la formaline peuvent également être analysés par PCR, le prérequis étant qu'ils soient préalablement inclus en paraffine [11]. Les résultats de la PCR permettent de tirer des conclusions spécifiques quant au type de parasite et offrent la possibilité d'un génotypage supplémentaire détaillé de l'isolat. Toutefois, les examens d'imagerie combinés aux analyses sérologiques permettent généralement déjà de diagnostiquer l'espèce, de telle sorte que le prélèvement d'un échantillon tissulaire n'est pas indiqué.

Traitement de l'EA

En principe, il existe deux options thérapeutiques centrales: la résection curative ou le traitement à long terme par albendazole en cas d'atteinte non résécable de façon curative [7].

Chirurgie
Un traitement curatif n'est possible qu'en cas de résection chirurgicale radicale de l'intégralité de la masse parasitée, assortie d'une administration adjuvante/concomitante (pendant 2 ans) d'albendazole. Chez ces patients, un suivi au long cours est indiqué, car l'EA peut récidiver. Initialement, un examen tomodensitométrique est réalisé une fois par an, accompagné d'une sérologie. En cas de situation stable, il est possible de passer à un suivi purement sérologique.
Etant donné que chaque cas d'EA présente des singularités morphologiques spécifiques, les opérations d'EA devraient si possible être réalisées par des chirurgiens ayant une expérience dans le domaine. L'ablation intégrale des foyers constitue un aspect central de la résection curative. De nos jours, les interventions curatives peuvent souvent s'effectuer par voie laparoscopique et ainsi épargner au patient une intervention plus lourde. En raison du risque considérable de récidive sous traitement immunosuppresseur, les transplantations hépatiques sont très problématiques. Malgré un traitement adjuvant/concomitant par albendazole, le parasite peut, dans cette situation, proliférer de façon incontrôlée [6].

Published under the copyright license "Attribution – Non-Commercial – NoDerivatives 4.0". No commercial reuse without permission. See: http://emh.ch/en/services/permissions.html

Traitement médicamenteux

Tous les autres cas non opérables de façon radicale sont de nos jours traités en premier lieu par chimiothérapie avec une prise quotidienne continue, éventuellement à vie, de benzimidazoles. Un traitement au long cours est indiqué dans la mesure où les deux benzimidazoles utilisés (albendazole et mébendazole) ont dans la plupart des cas un effet seulement parasitostatique et non parasiticide. L'albendazole est le principe actif de choix, car il présente la meilleure biodisponibilité et l'application la plus simple. Le dosage recommandé est de 10–15 mg/kg/jour, administrés en deux prises (généralement 2×400 mg par jour) au cours d'un repas contenant des matières grasses (nécessaires pour une bonne absorption). Le mébendazole est une alternative en cas d'intolérance à l'albendazole; il est administré en au moins trois prises par jour (dosage global 40–50 mg/kg/jour). Les concentrations plasmatiques d'albendazole (4 heures après l'administration) devraient être mesurées 2, 4 et 12 semaines après le début du traitement. Après le début du traitement, les valeurs hépatiques (aspartate-aminotransférase [ASAT], alanine-aminotransférase [ALAT], gamma-glutamyltransférase [γ-GT]) devraient être contrôlées, dans un premier temps toutes les 2 semaines, puis une fois par mois et, au long cours, tous les 6 mois. En cas de valeurs de transaminases plus de trois fois plus élevées, le traitement devrait être interrompu [7].

Tous les cas non opérables de façon radicale sont traités en premier lieu par chimiothérapie avec une prise quotidienne continue, éventuellement à vie, de benzimidazoles.

En Suisse, l'albendazole n'est pas autorisé pour l'indication «échinococcose». Par conséquent, il n'est pas rare que les caisses-maladie demandent des précisions. Les arguments suivants plaident en faveur de l'albendazole par rapport au mébendazole: meilleure biodisponibilité, meilleure observance (prise 2×/jour, plus faible quantité de comprimés), surveillance simple, coûts pas beaucoup plus élevés si l'on tient compte du grand nombre de comprimés nécessaires pour le traitement par mébendazole.

Outre la hausse relativement fréquente des enzymes hépatiques, le traitement par albendazole peut plus rarement donner lieu aux effets indésirables suivants: leucopénie voire pancytopénie, agranulocytose, insuffisance rénale, alopécie réversible et pression intracrânienne accrue.

Parallèlement au traitement médicamenteux, il convient d'assurer une prise en charge interdisciplinaire des problèmes aigus et chroniques, tels que les obstructions des voies biliaires, la formation d'abcès ou les thromboses de vaisseaux importants. Un examen d'imagerie est indiqué au moins une fois par an en guise de contrôle et pour évaluer les éventuelles mesures palliatives. Il se peut qu'une intervention chirurgicale palliative nécessite d'être envisagée en tant qu'ultime option.

Suivi médical

Des récidives peuvent se manifester jusqu'à 20 ans après la chirurgie curative [12]. Pour cette raison, des contrôles sérologiques au long cours sont indiqués chez les patients ayant subi une résection curative au moyen de la détermination des concentrations d'anticorps anti-Em18 ou anti-Em2. Une disparition complète ou une «négativation» des titres d'anticorps en concentrations d'anticorps non détectables est bien corrélée avec une résection curative. A l'inverse, en cas de nouvelle hausse, il faut s'attendre à une récidive. Le suivi médical comprend des examens d'imagerie réguliers au moyen d'échographies ou d'IRM/de TDM, d'abord une fois par an, puis tous les 2 ans au bout de 5 ans.

Il existe de plus en plus de preuves que le traitement médicamenteux a un effet parasiticide chez un faible nombre de patients. Jusqu'à présent, il n'existe toutefois aucun critère fiable pour la mise en évidence d'une élimination médicamenteuse du parasite. La disparition des anticorps anti-Em18 (négativation de la sérologie Em18), la calcification croissante de la lésion et une TEP négative constituent de possibles critères d'interruption d'un traitement médicamenteux.

Perspectives

Dès lors qu'il ne s'agit pas de lésions réséquées de façon curative, la question de la durée du traitement médicamenteux est centrale. Bien que le traitement médicamenteux ait en premier lieu un effet parasitostatique et non parasiticide, l'EA peut devenir inactive avec le temps chez une partie des patients. Les meilleurs indicateurs d'une EA inactive sont aujourd'hui la séronégativation vis-à-vis de l'antigène Em18 et une TEP négative. Toutefois, cette dernière n'est pas prise en charge par les caisses-maladie pour cette indication.

Au vu de l'augmentation de l'incidence d'EA et d'une certaine association avec les médicaments ou maladies à effet immunosuppresseur, il sera nécessaire, au cours des prochaines années, de déterminer la forme sous laquelle la survenue opportuniste d'EA est en corrélation avec un traitement immunosuppresseur

Published under the copyright license "Attribution – Non-Commercial – NoDerivatives 4.0". No commercial reuse without permission. See: http://emh.ch/en/services/permissions.html

Correspondance:
Prof. Dr Bruno Gottstein
Institut für Parasitologie
Departement für Infektionskrankheiten und Pathobiologie
Universität Bern
Länggassstrasse 122
CH-3012 Bern
bruno.gottstein[at]vetsuisse.unibe.ch

spécifique (par ex. immunosuppression en cas de transplantation d'organe ou de maladie inflammatoire chronique) ou des immunodéficiences. Parallèlement, il convient d'élucider dans quelle mesure un traitement immunosuppresseur doit être adapté en cas d'EA diagnostiquée.

L'essentiel pour la pratique

- Depuis l'an 2000 environ, la fréquence de l'échinococcose alvéolaire a augmenté en raison de la prolifération des renards et de leur urbanisation croissante.
- Le diagnostic primaire s'effectue au moyen d'examens d'imagerie (avant tout tomodensitométrie et échographie) et d'analyses sérologiques.
- Sérologie: Pour le diagnostic, les tests ELISA Em2, ELISA Em18, et Westernblot Em sont utilisés concomitamment; pour les contrôles de suivi, c'est avant tout ELISA Em18 qui fournit des informations précieuses sur une éventuelle inactivation du parasite.
- Le seul traitement curatif est la résection radicale réalisée dans un centre spécialisé.
- En accompagnement de la résection curative, un traitement postopératoire par albendazole est administré pendant 2 ans.
- En présence de lésions non résécables de façon curative, un traitement au long cours (éventuellement à vie) par albendazole est mis en place.
- L'albendazole est administré deux fois par jour avec un repas contenant des matières grasses (2 x 400 mg/jour; généralement 10–15 mg/kg/jour).
- Un médical à long terme, dans un centre, est nécessaire chez tous les patients, au moins tous les 2 ans.
- Il existe une probable relation entre l'échinococcose alvéolaire et l'immunosuppression/l'immunothérapie.

Disclosure statement
Les auteurs n'ont pas déclaré des obligations financières ou personnelles en rapport avec l'article soumis.

Références

1 Schweiger A, Ammann RW, Candinas D, Clavien PA, Eckert J, Gottstein B, et al. Human alveolar echinococcosis after fox population increase, Switzerland. Emerg Infect Dis. 2007;13(6):878–82.
2 Gottstein B, Stojkovic M, Vuitton DA, Millon L, Marcinkute A, Deplazes P. Threat of alveolar echinococcosis to public health – a challenge for Europe. Trends Parasitol. 2015;31(9):407–12.
3 Chauchet A, Grenouillet F, Knapp J, Richou C, Delabrousse E, Dentan C, et al.; FrancEchino Network. Increased incidence and characteristics of alveolar echinococcosis in patients with immunosuppression-associated conditions. Clin Infect Dis. 2014;59(8):1095–104.
4 Gottstein B, Wang J, Boubaker G, Marinova I, Spiliotis M, Müller N, Hemphill A. Susceptibility versus resistance in alveolar echinococcosis (larval infection with Echinococcus multilocularis). Vet Parasitol. 2015;213(3-4):103–9.
5 Wang J, Gottstein B. Immunoregulation in larval Echinococcus multilocularis infection. Parasite Immunol. 2016;38(3):182–92.
6 Gottstein B, Beldi G. In: Infectious Diseases, 4th Edition (eds. Jonathan Cohen, William G. Powderly, Stephen M. Opal), vol. 2. Elsvier, pp. 1038–45 (2016).
7 Stojkovic M, G ottstein B, Junghanns T: Echinococcosis. In: Manson's Tropical Diseases, 23rd edition (eds. J Farrar, PJ Hotez, T junghanns, G Kang, D Lalloo, N White), Elsevier Saunders, pp. 795–819 (2014).
8 Kratzer W, Gruener B, Kaltenbach TE, Ansari-Bitzenberger S, Kern P, Fuchs M, et al. Proposal of an ultrasonographic classification for hepatic alveolar echinococcosis: Echinococcosis multilocularis Ulm classification-ultrasound. World J Gastroenterol. 2015;21(43):12392–402.
9 Müller NE, Frei S, Nuñez B. Improved serodiagnosis of alveolar echinococcosis of humans using an in vitro-produced Echinococcus multilocularis antigen. Parasitology. 2007;134:879–88.
10 Barth TF, Herrmann TS, Tappe D, Stark L, Grüner B, Buttenschoen K, et al. Sensitive and specific immunohistochemical diagnosis of human alveolar echinococcosis with the monoclonal antibody Em2G11. PLoS Negl Trop Dis. 2012;6(10):e1877.
11 Müller N, Hentrich B, Frey CF, Welle M. Quantitative PCR for the diagnosis of cutaneous leishmaniasis from formalin-fixed and paraffin-embedded skin sections. Mol Cell Probes. 2015;29(6):507–10.
12 Ammann RW, Stumpe KDM, Grimm F, Deplazes P, Huber S, Bertogg K, et al. Outcome after discontinuing long-term benzimidazole treatment in 11 patients with non-resectable alveolar echinococcosis with negative FDG-PET/CT and anti-EmII/3-10 serology. Parasitol. Int. 2015;64:587–90.

Published under the copyright license "Attribution – Non-Commercial – NoDerivatives 4.0". No commercial reuse without permission. See: http://emh.ch/en/services/permissions.html