

Oh, Herr Horton, was für ein Zufall, Sie zu sehen!

Atypisches Bild einer Riesenzell-Arteriitis

Dr. med. Roberta Rapetti^a, Dr. med. Emel Keser-Gambarana^b, Dr. med. Claudia Piona^a, Dr. med. Sandro Bonetti^a

^a Gemeinschaftspraxis Piona-Bonetti-Heiduk, Dongio; ^b Innere Medizin, Ospedale Regionale Lugano, sede Civico, Lugano



Hintergrund

Wir berichten über eine Horton-Arteriitis mit speziellem Erscheinungsbild, da diese fast symptomfrei war. Ein eher seltener Fall einer Riesenzell-Arteriitis als Zufallsbefund.

Fallbericht

Anamnese

Ein 79-jähriger Patient erschien zur planmässigen jährlichen Routineuntersuchung in unserer Hausarztpraxis. Der Patient leidet seit Jahren unter einem mit oralen Antidiabetika gut kontrollierten Diabetes mellitus Typ 2, einer gut eingestellten Hypertonie und wurde zwei Jahre zuvor wegen eines lumboradikulären Syndroms bei Diskushernie L3/4 operiert. Bei der Anamnese berichtete der Patient über eine Zunahme der chronischen Schmerzen im Lendenbereich und über eine stressbedingte Gewichtsabnahme von 8 kg in den letzten Monaten, wobei es in den 3 Wochen vor der Untersuchung zu einer Verstärkung der Inappetenz gekommen war. Kopfschmerzen, eine Claudicatio man-



Roberta Rapetti

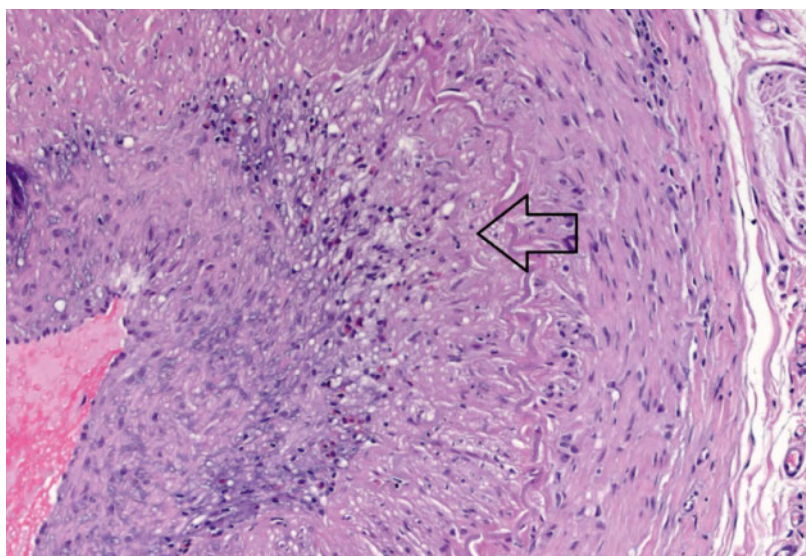


Abbildung 1: Biopsie der Temporalarterie, HE-Färbung, 400× Vergrösserung. Es zeigt sich eine deutliche entzündliche Veränderung (Pfeil) in der Wand der Temporalarterie.

dibulae beim Kauen oder neurologische Symptome wurden klar verneint. Eine Darmspiegelung war im Juni 2015 unauffällig.

Status

Blutdruck bei Weisskittel-Hypertonie leicht erhöht (160/90 mmHg) an beiden Armen, Puls 90 bpm regelmässig, Herzauskultation, Abdomen- und Lungenuntersuchung sowie Pulsstatus normal. Neurologische Untersuchung ohne Defizite oder Zeichen einer zentralen oder peripheren Pathologie. Keine Druckdolenz der normal pulsierenden Temporalarterien, keine Gefässgeräusche an Hals oder Extremitäten. Rektaluntersuchung mit vergrösserter, jedoch nicht für Neoplasie verdächtiger Prostata.

Befunde

Bei der Laboruntersuchung zeigte sich überraschend eine extreme Erhöhung des BSG-Wertes auf 100 mm/h; das CRP war mit einem Wert von 81 mg/l ebenfalls erhöht. Im Blutbild fand sich eine leichte Anämie (112 g/l) mit Leukozytose (Gesamt-Lc 12,4 G/l mit normaler Verteilung) und Thrombozytose (601 G/l). Der Abdomen-Ultraschall zeigte keine relevante Veränderung, ein Thorax-Röntgenbild war unauffällig. Eine einige Tage später durchgeführte Magnetresonanztomographie (MRT) konnte eine Spondylodiszitis der schmerzhaften Lendenwirbelsäule ausschliessen. Es gab keinen Anhaltspunkt für eine hämatologische Erkrankung laut Beurteilung des Blutbildes und der Serumelektrophorese durch einen Hämatologen, der das Bild eher als reaktiv beschrieb.

Diagnose

Da keine Anhaltspunkte für ein infektiöses Ereignis oder eine Neoplasie gefunden werden konnten, haben wir uns dazu entschlossen, bei dieser massiven BSG-Erhöhung eine Horton-Arteriitis mittels Temporalarterien-Biopsie zu suchen. Bei normalem Befund auf der einen Seite konnten in der kontralateralen Temporalarterie deutliche Zeichen einer Vaskulitis festgestellt werden (Abb. 1–3). Die Befunde waren nicht eindeutig einer Horton-Arteriitis zuzuschreiben (kein nekrotisierender Befall, keine Granulome mit Riesenzellen),

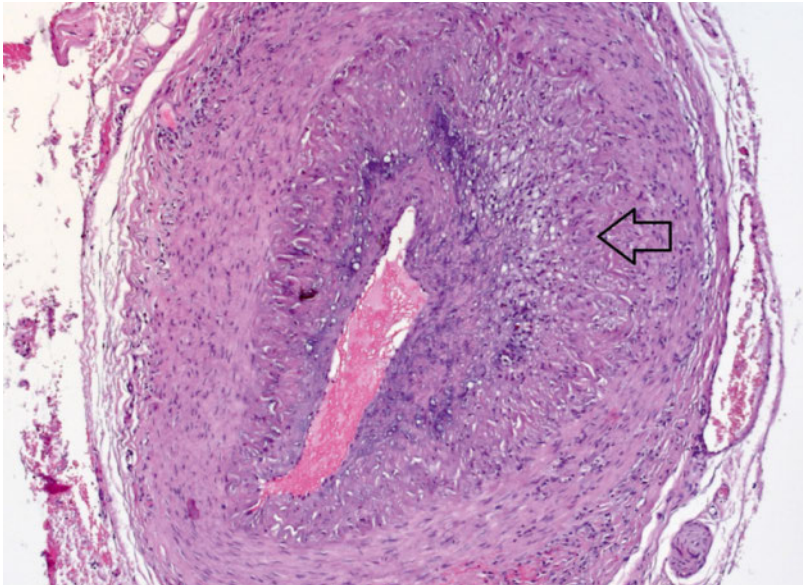


Abbildung 2: Biopsie der Temporalarterie, HE-Färbung, 200× Vergrößerung, mit deutlicher entzündlicher Veränderung (Pfeil) in der Temporalarterienwand.

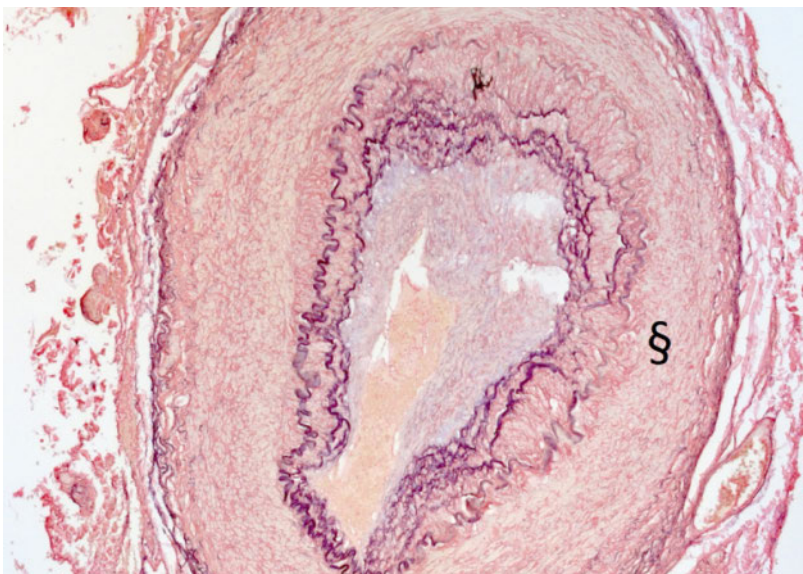


Abbildung 3: Biopsie der Temporalarterie, Van Gieson Färbung, 200× Vergrößerung: Darstellung der Schäden der Lamina elastica (§) in der Wand der Temporalarterie.

jedoch konnten wir bei der Konstellation von klinischen und paraklinischen Veränderungen mit grosser Sicherheit diese Diagnose trotzdem stellen (siehe Klassifizierungskriterien in der Diskussion).

Therapie

Nach Erhalt der Diagnose wurde eine Kortikosteroidtherapie eingeleitet, wobei mit 60 mg/Tag angefangen wurde; die Dosierung wurde schrittweise nach den aktuellen Richtlinien reduziert. Wegen der hohen Dosis und der vorgesehenen langen Therapie wurden eine Knochendichtemessung, ein Quantiferon®-Test sowie Serologien für HIV, HBV und HCV veranlasst.

Verlauf

Der Verlauf war rasch positiv; die Appetitlosigkeit ging sofort zurück und ist somit retrospektiv als Symptom der Arteriitis zu deuten. Auch die Entzündungszeichen, die Anämie und die Thrombozytose normalisierten sich innerhalb der ersten zwei Wochen. Die Beschwerden in der Lumbalregion waren ebenfalls regredient, was eventuell auf eine eher untypische Lokalisierung einer Polymyalgia rheumatica als Begleiterscheinung schliessen lässt. Der Patient begann mit der langsamen Reduktion der Kortikosteroiddosis. Als einzige Komplikation kam es zu einer gewissen Entgleisung des Diabetes mellitus, welche mit einer Sulfonylharnstofftherapie gut kontrolliert werden konnte. Der Patient hatte bei der Erstkonsultation Visusstörungen oder neurologische Defizite verneint. Im späteren Verlauf berichtete er, doch über einige Tage mit dem linken Auge deutlich schlechter gesehen zu haben; da sich der Visus wieder erholt habe, habe er dies nicht als relevant gedeutet. Auch habe er mehrere Tage eine gewisse Schwäche im linken Bein verspürt. Eine ophthalmologische Untersuchung und eine Schädel-MRT wurden durchgeführt, zeigten aber keine pathologischen Veränderungen.

Diskussion

Es braucht eine gewisse Überwindung, einen Patienten, der keine klassische Klinik für eine Horton-Arteriitis aufweist, doch für eine Biopsie der Temporalarterien anzumelden. Jedoch sind die potentiell dramatischen Konsequenzen einer nicht diagnostizierten Riesenzell-Arteriitis ein genügend guter Grund, bei Verdacht die Diagnostik zu vervollständigen. Oft denken wir, das klinische Bild einer Horton-Arteriitis sei ziemlich eindeutig. Die klinische Untersuchung und die Anamnese führen meistens schon zu einer Verdachtsdiagnose, die dann bei Erhöhung der Entzündungszeichen zur Biopsie der Temporalarterien führt. Mittels nichtinvasiver radiologischer Verfahren wie Ultraschall, Angio-MRT oder PET kann es gelingen, den Verdacht durch Nachweis von entzündlichen Veränderungen in den Arterien zu erhärten. Nicht selten ist das klinische Bild einer Riesenzell-Arteriitis (deren Prävalenz relativ hoch ist, da die Wahrscheinlichkeit, im Verlauf des Lebens daran zu erkranken, je nach ethnischer Herkunft bis zu 1% sein kann) jedoch sehr untypisch. In ungefähr 10% der Fälle, wie bei unserem Patienten, sind sogenannte konstitutionelle Symptome wie Appetitlosigkeit, Malaise, Gewichtsverlust und leichtes Fieber, zusammen mit einer Erhöhung der Entzündungswerte, die einzigen Hinweise auf die Diagnose. Auch gibt es eine Reihe von klinischen Zeichen,

Korrespondenz:
Dr. med. Roberta Rapetti
Studio Medico Piona-
Bonetti-Heiduk
Via Lucomagno 50
CH-6715 Dongio
roberta.rapetti[at]hin.ch

die man nicht intuitiv mit einer Horton-Arteriitis in Verbindung setzt, die jedoch wichtige Spuren auf dem Weg der Diagnose sein können: Ein nicht erklärter Reizhusten, Halsschmerzen, eine Gesichtsschwellung, Dysarthrie und sogar eine ovarielle oder uterine Mitbeteiligung wurden beschrieben [1]. Auch Laboranalytische Veränderungen wie eine Anämie, eine Thrombozytose und eine Hypoalbuminämie sind oft Bestandteile des initialen paraklinischen Bildes [2]. Schliesslich ist auch das histologische Bild nicht immer eindeutig; das Spektrum der Befunde ist breit, und der Grad der Entzündung und das Vorhandensein von typischen Veränderungen variieren mit dem spontanen Verlauf der Krankheit und der Gabe von Kortikosteroiden, die trotzdem bei hohem Verdacht noch vor der Biopsie eingeführt werden sollen, da sie trotz Veränderung der Histologie für einige Tage die Diagnosestellung noch ermöglichen. In diesem Zusammenhang muss daran erinnert werden, dass es (vor allem in unklaren Fällen) von Vorteil ist, eine beidseitige und genügend lange (mindestens 2 cm) Biopsie zu verlangen, da der Befall nicht selten – wie in unserem Fall – nur einseitig oder nur in bestimmten Abschnitten der Arterie zu finden ist. Mehrere Modelle wurden unter-

sucht, um die Pre-test-Wahrscheinlichkeit einer positiven Biopsie zu errechnen; kein mathematisches Modell konnte definitiv überzeugen, jedoch konnte gezeigt werden, dass bei gleichzeitigem Vorhandensein einer Claudicatio masticatoria, eines neu aufgetretenen Kopfschmerzes, von Schmerzen an der Kopfhaut und einer Visusstörungen von einer hohen Wahrscheinlichkeit einer positiven Biopsie ausgegangen werden kann [3]. Bei Fehlen einer Claudicatio mandibulae oder von Schmerzen in der Schläfenregion, bei einer BSG unter 40 mm/h und bei Vorhandensein einer Synovitis (welche an eine alternative Diagnose denken lässt) liegt hingegen der negativ-prädiktive Wert für eine Horton-Arteriitis bei 95% [4].

Verdankung

Wir bedanken uns bei Dr. med. Tiziana Rusca-Fadda, Fachärztin für Pathologie, Istituto Cantonale di Patologia, Locarno, die uns freundlicherweise die Abbildungen zur Verfügung gestellt hat.

Disclosure statement

Die Autoren haben keine finanziellen oder persönlichen Verbindungen im Zusammenhang mit diesem Beitrag deklariert.

Literatur

- 1 Jones JG. Clinical features of giant cell arteritis. *Baillieres Clin Rheumatol.* 1991;5:413.
- 2 Gonzalez-Gay MA, Lopez-Diaz MJ, Barros S, et al. Giant cell arteritis: laboratory tests at the time of diagnosis in a series of 240 patients. *Medicine (Baltimore).* 2005;84:277.
- 3 Younge BR, Cook BE Jr, Bartley GB, et al. Initiation of glucocorticoid therapy: before or after temporal artery biopsy? *Mayo Clin Proc.* 2004;79(4):483–91.
- 4 Gabriel SE, O'Fallon WM, Achkar AA, et al. The use of clinical characteristics to predict the results of temporal artery biopsy among patients with suspected giant cell arteritis. *J Rheumatol.* 1995;22:93.

Das Wichtigste für die Praxis

Die Horton-Arteriitis ist keine seltene Erkrankung. Sie zeigt sich relativ oft unter einem untypischen Bild. Bei Verdacht sollte eine Biopsie angeordnet werden, auch wenn die klassischen Symptome fehlen.