Quand tout paraît bien banal ...

Hémoptysies à l'âge de 18 ans

Dr méd. Saif Al Jarrah[a], Prof. Dr méd. Pierre-Alexandre Bart[a], Dr méd. Romain Lazor[b], Dr méd. Bruno Naccini[c], Dr méd. Julien Castioni[a]

[a] Service de médecine interne, Centre Hospitalier Universitaire Vaudois (CHUV); [b] Service de pneumologie, Centre Hospitalier Universitaire Vaudois (CHUV); [c] Service de pneumologie, Ospedale Regionale di Mendrisio

Peer reviewed article

Desciption du cas

Un jardinier paysagiste de 18 ans se présente aux urgences d'un hôpital régional en raison de l'apparition d'hémoptysies en quantité modérée depuis quelques heures. Une asthénie et une dyspnée évoluent depuis 6 semaines malgré un traitement antibiotique empirique. Le jeune homme est en bonne santé hormis un asthme qu'il traite aléatoirement par corticoïdes et béta-2-mimétiques inhalés. Il ne consomme pas d'autre médicament. Il fume du tabac et occasionnellement de la marijuana. Il n'a pas voyagé ni séjourné en prison. Il rapporte une exposition professionnelle à des pesticides mais dit utiliser un masque de protection adapté.

L'examen clinique n'est pas contributif avec notamment des paramètres vitaux dans la norme. La prise de sang révèle une bilirubine totale discrètement élevée et une anémie microcytaire hypochrome régénérative (réticulocytes à 28/1000, pour une norme entre 5–15/1000) mais non hémolytique (LDH et haptoglobine dans la norme), comme seuls éléments anormaux au laboratoire de routine (hémostase et électrolytes normaux, fonction rénale conservée, protéine C réactive à la limite supérieure de la norme, i.e. 10 g/l, le dépistage d'une infection HIV est négatif). Le sédiment et le spot urinaire sont sans particularité.

Question 1: La radiographie du thorax montre des infiltrats alvéolaires bi-basaux (fig. 1). Quel est votre premier pas diagnostique?

a) Bronchoscopie
b) CT-Scan thoracique injecté
c) Antibiothérapie empirique à visée diagnostique
d) Test T-Spot et isolement de type «aérosols»
e) Consultation d'oto-rhino-laryngologie (ORL)

L'hémoptysie est une urgence médicale avec une haute morbidité et haute mortalité dont la prise en charge doit être d'autant plus prompte que le saignement est majeur. Les manifestations peuvent être plus ou moins bruyantes, se présentant parfois comme une suffocation ou un choc hémorragique nécessitant une intubation oro-trachéale pour protéger les voies aériennes non atteintes, une bronchoscopie ou des mesures de radiologie interventionnelle pour stopper l'hémorragie. En cas de présentation moins sévère (dyspnée, anémie ou altération isolée de l'image radiologique), il est préférable avant tout d'exclure et traiter une origine ORL ou gastro-entérologique avant de faire d'autres investigations pulmonaires.

Le scanner thoracique injecté localise la source de saignement dans 80–90% des hémoptysies. Il montre ici des infiltrats bilatéraux et exclut une embolie pulmonaire (fig. 2).

Saif Al Jarrah

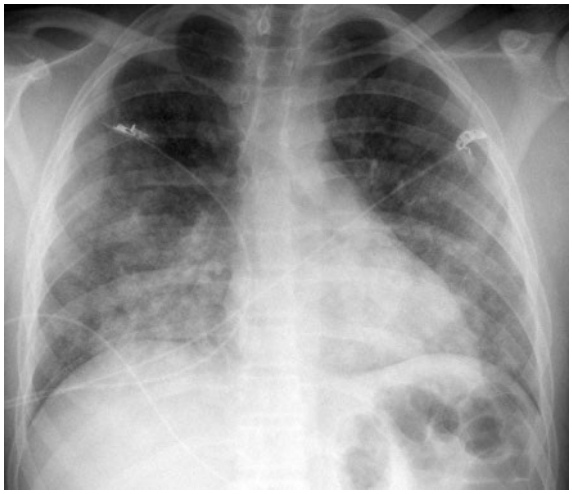

Figure 1: Radiographie du thorax de face du patient.

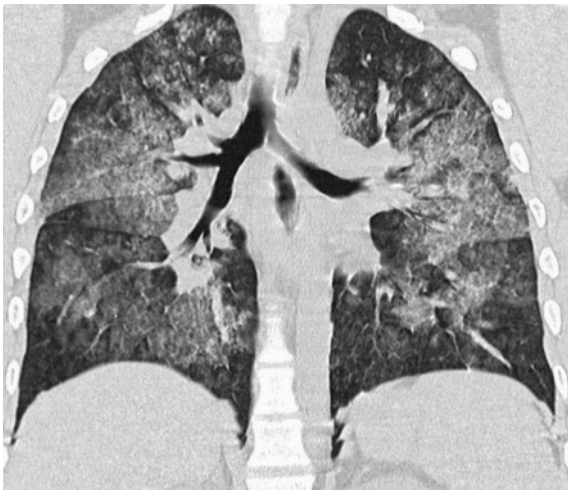

Figure 2: Scanner thoracique injecté du même patient.

Published under the copyright license "Attribution – Non-Commercial – NoDerivatives 4.0". No commercial reuse without permission. See: http://emh.ch/en/services/permissions.html

Une bronchoscopie est alors indiquée si l'origine du saignement n'a pas été identifiée par les premiers examens. Elle permet de confirmer l'origine pulmonaire du saignement grâce au lavage broncho-alvéolaire (LBA) rosé ou rouge, de localiser et traiter un saignement bronchique et de rechercher une origine infectieuse ou immune.

Bien qu'une bronchite soit la cause la plus fréquente d'hémoptysie dans cette classe d'âge, elle est généralement virale et ne nécessite pas d'antibiothérapie empirique. La surinfection bactérienne en est une complication occasionnelle.

Une tuberculose pulmonaire chez un jeune Suisse immunocompétent est extrêmement rare. Les tests de type TB-spot, dépistage d'une infection HIV et recherche de bacilles alcoolo- et acido-résistants (BAAR) restent négatifs.

Ainsi, un examen ORL doit être effectué en premier lieu. Il se révèle ici non contributif, mais permet d'écarter une épistaxis postérieure ou une hémorragie pharyngo-laryngée, qui peuvent mimer radiologiquement une hémorragie alvéolaire (HA) en cas de broncho-aspiration. Des antécédents ORL ou l'impression de sang dans la bouche doivent faire évoquer une telle origine. L'extériorisation de sang par vomissement (hématémèse) peut être parfois difficile à différencier d'une toux avec hémoptysie.

Question 2: Une hémorragie alvéolaire est confirmée par bronchoscopie. Quelle en est l'étiologie la plus probable?

a) Exposition à des toxiques
b) Leptospirose
c) Vasculite
d) Carcinome bronchique
e) Sténose mitrale congénitale

L'anamnèse détaillée révèle une exposition professionnelle à des pesticides. Toutefois l'utilisation d'un masque adapté et leur usage en plein air parlent plutôt contre cette hypothèse. Une consommation plus importante de marijuana 6 semaines avant les hémoptysies s'est faite avec l'aspiration de vapeur froide sous forme de «bang». Bien que quelques cas d'HA soient décrits, ils surviennent très rapidement après une telle exposition. A noter que le patient n'a jamais consommé de cocaïne, autre cause possible d'HA.

Une forme ictéro-hémorragique de leptospirose (maladie de Weil) peut être évoquée au vu de son activité professionnelle susceptible de le mettre au contact d'urine de rongeurs. Elle se montre cependant beaucoup plus bruyante dans ses manifestations cliniques, et atteint classiquement la fonction rénale et la fonction hépatique. Le diagnostic par sérologie n'a qu'une sensibilité de 30% pendant la phase bactériémique (63% pendant la phase immune et 76% pendant la convalescence) et fait progressivement place aux techniques par PCR [2]. Une autre origine infectieuse telle que *Legionnella pneumophila* est raisonnablement écartée par une recherche négative des antigènes urinaires, et par un LBA stérile.

Une origine auto-immune n'est pas rare (19–42%) comme cause d'HA. La polyangéite microscopique, la granulomatose avec polyangéite (maladie de Wegener), le lupus érythémateux systémique, le syndrome de Goodpasture et plus rarement d'autres connectivites (polyarthrite rhumatoïde, sclérodermie, myopathies inflammatoires, connectivite mixte) ou d'autres vasculites (granulomatose éosinophilique avec polyangéite anciennement appelée syndrome de Churg-Strauss, purpura de Henoch-Schoenlein et néphropathie à IgA) font partie des diagnostics à rechercher.

Un carcinome bronchique ou une autre néoplasie pulmonaire apparait comme l'hypothèse la moins probable au vu de l'histoire médicale sans autre signe d'appel, du jeune âge du patient et d'une hémorragie qui proviendrait avant tout de l'arbre bronchique. Le scanner thoracique et la bronchoscopie ne donnent pas plus d'argument.

Les maladies cardiaques sont les causes non-immunes les plus fréquentes d'HA à côté des infections pulmonaires, de l'exposition à des drogues ou des toxiques, et des troubles de la coagulation extrinsèques ou intrinsèques (syndrome des anticorps anti-phospholipides, purpura thombotique thrombocytopénique). L'échocardiographie a exclu une sténose mitrale congénitale, potentiellement responsable d'une insuffisance cardiaque avec hypertension post-capillaire. Une fistule broncho-vasculaire, une hémosidérose ou une endométriose pulmonaire sont plus rares.

Question 3: Une vasculite reste donc une hypothèse ouverte. Quel est le meilleur test à effectuer à ce stade des investigations?

a) Anticorps anti-nucléaires (ANA) par immunofluorescence indirecte (IFI)
b) Anticorps anti-cytoplasme des neutrophiles (ANCA) par IFI
c) Anticorps anti-membrane basale glomérulaire (anti-GBM)
d) Dosage des anticorps anti-myéloperoxydase (MPO) et anti-protéinase 3 (PR3) par ELISA
e) Dosage des éosinophiles plasmatiques et des IgE totales

Le dosage des ANA (fig. 3) est plus utile à doser en cas d'arthrite fébrile, de purpura palpable, de syndrome sec, de phénomène de Raynaud, de cytopénie (immune) ou de glomérulonéphrite que d'hémorragie alvéolaire isolée. En effet, ils aident avant tout au dépistage des connectivites comme le lupus érythémateux systémique (LES), le syndrome de Sjögren ou la sclérodermie,

Published under the copyright license "Attribution – Non-Commercial – NoDerivatives 4.0". No commercial reuse without permission. See: http://emh.ch/en/services/permissions.html

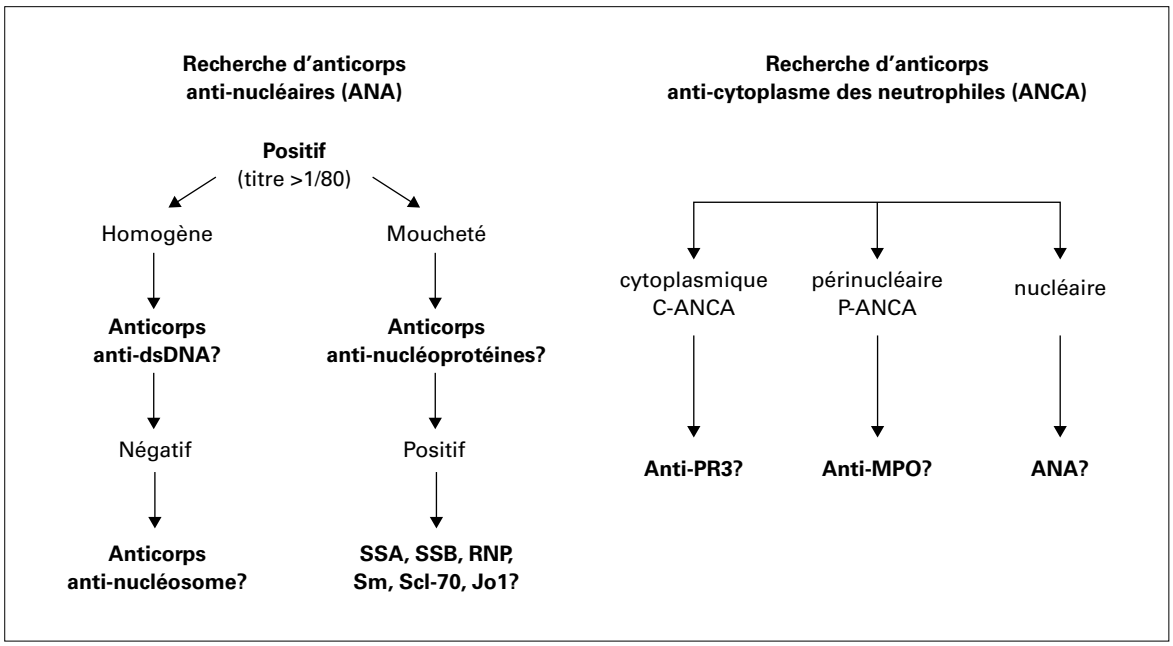

Figure 3: Algorithme proposé pour la recherche d'anticorps anti-nucléaires (ANA) et d'anticorps anti-cytoplasme des neutrophiles (ANCA) par immunofluorescence indirecte (adapté et simplifié à partir de [10]).
PR3 = Protéinase 3; MPO = Myélopéroxydase.

avec une sensibilité et une spécificité d'environ 50% (excepté sensibilité de 95% pour LES). Un résultat négatif permet de s'abstenir de rechercher leur spécificité par ELISA («enzyme-linked immunosorbent assay») tels que les anticorps anti-ADN double brin (anti-dsDNA) et les anti-nucléoprotéines.

Le dosage des ANCA (fig. 3) est prioritaire en cas d'HA, de syndrome pneumo-rénal et de nodules pulmonaires multiples. En effet, ils sont avant tout associés à la polyangéite microscopique, à la granulomatose avec polyangéite (Wegener) ou la granulomatose éosinophilique avec polyangéite (EGPA = syndrome de Churg-Strauss) et quelquefois observés dans le syndrome de Goodpasture en association avec les anti-GBM. Dans la situation présente, l'immunofluorescence indirecte (IFI) à la recherche des ANCA s'est révélée négative.

Le dosage des anticorps sériques anti-GBM est un marqueur essentiel du diagnostic de syndrome de Goodpasture. Chez notre patient, ils ont été dosés à deux reprises, et étaient chaque fois au-dessous du seuil de positivité.

Recherchés en cas de titre d'ANCA élevé, les anti-MPO ont une valeur diagnostique importante notamment dans la polyangéite microscopique alors que les anti-PR3 sont essentiellement positifs dans la granulomatose avec polyangéite, et moins fréquemment dans la polyangéite microscopique et la glomérulonéphrite nécrosante segmentaire.

Une éosinophilie sanguine et une augmentation des IgE totales sont observées dans de nombreuses situations comme les réactions allergiques saisonnières et ont moins de valeur pour la recherche d'une vasculite. L'absence d'éosinophilie, d'atteinte des sinus, et de neuropathie rend moins probable une EGPA, évoquée au vu de l'asthme et des infiltrats pulmonaire transitoires. A ce stade, la possibilité d'un syndrome de Goodpasture avec une atteinte pulmonaire isolée reste la plus probable en raison de l'exclusion progressive des autres origines et d'un taux d'anticorps anti-GBM qui va en s'accroissant au cours des dosages successifs, quoique encore normal.

Question 4: Quel est le meilleur test diagnostique pour confirmer la présence d'un syndrome de Goodpasture chez notre patient?

a) Recherche des anticorps anti-GBM sur une biopsie pulmonaire
b) Quantification par méthode ELISA des anti-GBM sériques
c) Détection par immunofluorescence directe des anti-GBM sériques
d) Recherche des anticorps anti-GBM sur une biopsie rénale
e) Dosage par Western-blot des collagénase solubles GBM

La biopsie de l'organe atteint est le «gold standard» pour le diagnostic. L'analyse comprend la microscopie optique, et l'immunofluorescence. La biopsie rénale est préférée à la biopsie pulmonaire en cas d'atteinte concomitante en raison du pronostic vital engagé lors d'atteinte hémorragique pulmonaire. Elle ne montre toutefois pas de bénéfice diagnostique ni pronostique pour les patients avec une fonction rénale conservée.

Published under the copyright license "Attribution – Non-Commercial – NoDerivatives 4.0". No commercial reuse without permission. See: http://emh.ch/en/services/permissions.html

Effectuée ici sur la biopsie transbronchique obtenue par bronchoscopie, l'immunofluorescence confirme un syndrome de Goodpasture en présence de dépôts linéaires d'IgG et de complément C3 au niveau de la membrane basale alvéolaire (fig. 4).

La détection des anti-GBM sérique par méthode ELISA, hautement spécifique (>97%), a une sensibilité variable selon les kits utilisés (90,9–100%). Dans notre cas, elle est restée négative de même que la valeur obtenue par méthode d'électrochémoluminescence (ECL = 18 CU; normal <20). Ceci s'explique par le fait que les kits ELISA ne ciblent pas tous les épitopes responsables du syndrome de Goodpasture (cf. discussion).

La détection par immunofluorescence directe des anti-GBM sériques est moins sensible que la méthode ECL, mais dotée d'une bonne spécificité, avec moins de 10% de faux-positifs. A noter que le taux d'anticorps anti-GBM circulants n'est pas corrélé à la sévérité de la maladie.

Le Western blot est une méthode complémentaire pour confirmer les résultats obtenus par ELISA, parfois faussement positifs lorsqu'ils utilisent des antigènes non purifiés. Le western blot n'est pas disponible partout.

Question 5: Sur la base des résultats précédents et de la clinique, quel est le traitement le plus approprié?

a) Transfusion sanguine répétée
b) Corticothérapie et arrêt du tabac
c) Corticothérapie et plasmaphérèses
d) Corticothérapie et cyclophosphamide
e) Corticothérapie, plasmaphérèses et cyclophosphamide

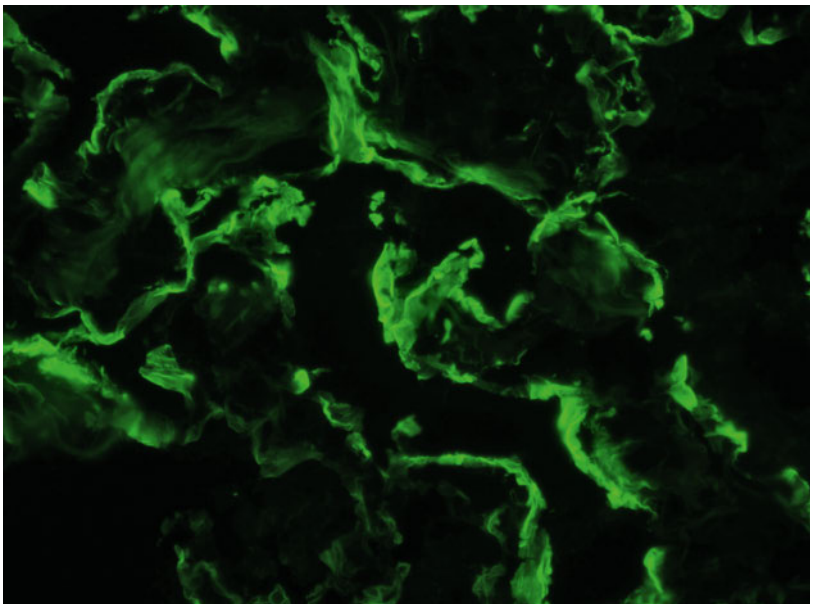

Figure 4: Immunofluorescence directe sur la biopsie pulmonaire démontrant une fluorescence linéaire des IgG le long de la membrane basale des alvéoles (agrandissement 400×). Remerciements au Dr Samuel Rotman, Institut de pathologie, pour la mise à disposition de la photographie.

Un soutien de support par transfusion sanguine peut se révéler nécessaire, notamment en cas d'hémoptysie massive. Seule, elle ne contribue pas au traitement de la pathologie sous-jacente.

La base du traitement du syndrome de Goodpasture est effectivement la corticothérapie à haute dose pour stopper la production d'anticorps et cibler les cellules responsables de leur production. L'arrêt du tabac est indispensable pour éviter l'irritation délétère des voies aériennes.

La plasmaphérèse (PEX) est également un pilier du traitement pour enlever rapidement les anticorps circulants du courant sanguin. Un suivi du titre d'anticorps est indiqué en vue de guider la possibilité de traitement par PEX. La corticothérapie doit être poursuivie à l'arrêt de la plasmaphérèse en raison d'un risque de rebond de production d'anticorps.

L'introduction d'une immunosuppression par cyclophosphamide est habituellement recommandée. Vu son haut pouvoir immunosuppresseur, son administration devrait être précédée, si possible, d'une mise à jour des vaccinations , et d'un prélèvement de sperme chez un tel patient compte tenu du risque de stérilité secondaire.

Un traitement prophylactique par trimethoprime-sulfamethoxazole en prévention de la pneumonie à *Pneumocystis jirovecii* est discuté au cas par cas.

Un traitement combiné est retenu dans cette situation en raison de l'atteinte hémorragique alvéolaire diffuse et de sa progression visualisée sur un deuxième scanner. Chez notre patient, l'évolution favorable a permis l'arrêt des plasmaphérèses après 6 séances, avec poursuite ambulatoire du traitement immunosuppresseur par cyclophosphamide pour une période de 3 mois et de la corticothérapie pendant 6 mois (jusqu'à 9 mois en cas de rémission incomplète après 3 mois). Le rituximab est maintenant une alternative thérapeutique dans les cas moins sévères et avec réponse également rapide.

Discussion

Le syndrome de Goodpasture, est une maladie auto-immune rare décrite pour la première fois en 1919. Elle est appelé également maladie à anticorps anti-membrane basale glomérulaire ou glomérulonéphrite extra-capillaire de type 1. Cette atteinte glomérulaire rapidement progressive est typiquement retrouvée dans >90% des cas. L'atteinte pulmonaire est associée dans 40–60% et isolée dans 10% des cas. Les hémoptysies sont la première manifestation de l'atteinte pulmonaire, associées ou non à une toux sèche et à une dyspnée. D'autres symptômes aspécifiques peuvent survenir comme fatigue, faiblesse, nausées, vomissements, perte d'appétit, pâleur, etc. Une atteinte de

Published under the copyright license "Attribution – Non-Commercial – NoDerivatives 4.0". No commercial reuse without permission. See: http://emh.ch/en/services/permissions.html

l'oreille interne est présente dans quelques cas avec perte soudaine ou lente de l'audition. Elle atteint plutôt les hommes de 20–30 ans et les femmes de 60–70 ans. Même si l'étiopathogénèse reste en partie incomprise, un rôle génétique semble important puisque les antigènes leucocytaires humains (HLA) sont différemment représentés. Les anticorps sont dirigés essentiellement contre une unité monomérique de 28 kD dans le domaine 1 de la chaîne alpha-3 du collagène de type IV (alpha3[IV]NC1) de façon isolée ou associée aux chaînes alpha-4 et alpha-5. Une atteinte isolée contre la chaîne alpha-5 a été décrite très récemment. Retrouvée chez notre patient, elle explique le résultat négatif des tests ELISA ciblant la chaîne alpha-3. Ces épitopes sont essentiellement représentés et accessibles aux anticorps dans le rein et le poumon. Toutefois, l'exposition des anticorps à la membrane basale des capillaires alvéolaires nécessite probablement une lésion alvéolaire préalable, ce qui pourrait expliquer que 85% des malades sont des fumeurs. Bien que la maladie ait été très souvent fatale par le passé, son taux de survie dépasse actuellement les 80% à 5 ans grâce au traitement combiné de plasmaphérèse, corticoïdes et agents immunosuppresseurs.

Correspondance:
Dr méd. Saif Al Jarrah
Service de médecine interne
Centre Hospitalier
Universitaire Vaudois
Rue du Bugnon 46 | BH10-670
CH-1011 Lausanne
saif_aljarrah[at]me.com

Réponses aux questions:

Question 1: e. Question: 2 c. Question: 3 b. Question: 4 a. Question: 5 e.

Disclosure statement
Les auteurs n'ont déclaré aucun lien financier ou personnel en rapport avec cet article.

Références

1 Manzoni R. Fitting JW, Bart PA. Approche diagnostique devant une hémoptysie: à propos d'un cas. Forum Med Suisse. 2014;14(11).
2 Hié M. Syndrome pneumo-rénal: une urgence diagnostique et thérapeutique pour le réanimateur et l'interniste. Revue de medicine interne. 2013:679–86.
3 Lazor R. Alveolar haemorrhage syndromes. Chapter 2. Eur Respir Mon. 2011;54:15–31.
4 Lazor R. Alveolar hemorrhage in anti-basement membrane antibody disease: a series of 28 cases. Medicine (Baltimore). 2007:181–93.
5 Greco A. Goodpasture's syndrome: a clinical review. Autoimmunity reviews. 2015:246–53.
6 Cui T, et al. Antibodies to α5 chain of collagen IV are pathogenic in Goodpasture's disease. J Autoimmun. 2016:1–11.
7 Sinico RA, Radice A, Corace C, et al. Anti-glomerular basement membrane antibodies in the diagnosis of Good Pasture syndrome: a comparison of different assays. Nephrol Dial Transplant. 2006:397–401.
8 Pedchenko V, Bondar O, Fogo AB, et al. Molecular architecture of the Goodpasture autoantigen in anti-GBM nephritis. N Engl J Med. 2010:343–54.
9 Giulieri S, Tissot F. Les spirochètes dans tous leur états. Rev Med Suisse. 2010:721–6.
10 Pardon A, Aubert A, Bart PA. Biomarqeurs en immunologie générale. Rev Med Suisse. 2013;1982–91.

Published under the copyright license "Attribution – Non-Commercial – NoDerivatives 4.0". No commercial reuse without permission. See: http://emh.ch/en/services/permissions.html