Tableau clinique varié et fréquent

Les eczémas au cabinet de médecine de famille

Prof. Dr méd. Andreas J. Bircher[a], Prof. Dr méd. Alexander Navarini[b], Prof. Dr méd. Dagmar Simon[c], Dr méd. Philippe Spring[d], PD Dr méd. Klaus Bally[e], PD Dr méd. Kathrin Scherer-Hofmeier[a]

[a] Allergologische Poliklinik, Dermatologie, Universitätsspital Basel; [b] Dermatologische Klinik, UniversitätsSpital Zürich; [c] Dermatologische Klinik, Inselspital Bern; [d] Centre Médical d'Epalinges; [e] Institut für Hausarztmedizin, Universität Basel

Les eczémas constituent l'affection cutanée la plus fréquente au cabinet de médecine de famille. Sur le plan clinique, leurs manifestations sont très variées et ils peuvent toucher l'ensemble du tégument, sachant que certaines formes d'eczéma se manifestent à des zones de prédilection typiques. Un trouble de la barrière cutanée est commun à tous les eczémas, ce qui joue un rôle central dans le traitement.

Introduction

L'eczéma fait partie des affections cutanées les plus fréquentes. Les eczémas présentent des manifestations cliniques variées et sont en outre causés par divers mécanismes pathogéniques via différents déclencheurs. Ils sont définis par leur morphologie et leur localisation (http://dermis.net/dermisroot/fr/home/index.htm), par leur acuité et leur évolution, et enfin par leurs déclencheurs et les mécanismes pathologiques associés. En fonction du type d'eczéma, il existe des manifestations typiques dépendant de l'âge. La prévalence des eczémas se situe entre 3 et 20%. Ces affectations concernent environ 10 à 20% d'un collectif de patients en dermatologie et font par ailleurs partie des maladies professionnelles les plus fréquentes [1]. Avec 25 à 35%, les eczémas sont les affections cutanées les plus fréquentes au cabinet de médecine de famille, dans lequel les problèmes dermatologiques représentent 7% des consultations [2].

L'eczéma aigu débute typiquement par un érythème associé à un œdème intra-épidermique et se manifeste à un stade plus tardif par des papules et des vésicules. Les vésicules sont éphémères et s'érodent, ce qui entraîne une exsudation et la formation de croûtes (fig. 1). Le stade de cicatrisation s'accompagne souvent de desquamation.

Les eczémas chroniques sont caractérisés par la présence simultanée d'érythème, de papules formant des

Andreas J. Bircher

Figure 1: Eczéma de contact allergique subaigu des paumes.

Published under the copyright license "Attribution – Non-Commercial – NoDerivatives 4.0". No commercial reuse without permission. See: http://emh.ch/en/services/permissions.html

plaques, de vésicules, de croûtes, de squames et de crevasses ou rhagades ainsi qu'une lichénification croissante (épaississement cutané) (fig. 2).
Tous les eczémas présentent un trouble plus ou moins prononcé de la barrière cutanée, ce qui doit être pris en compte dans le traitement.

Figure 2: Eczéma cumulatif toxique / hyperkératosique-rhagadiforme.

Tableau 1: Localisations typiques des eczémas fréquents.

Localisation générale	Localisation spécifique	Type eczéma
Cuir chevelu	Central	Dermatite atopique
	Occipital	Dermatite séborrhéique
	Zones de contact	Dermatite de contact allergique / irritative
Visage	Paupières	Dermatite atopique; dermatite de contact allergique / aérogène
	Racine des cheveux	Dermatite séborrhéique
	Région naso-labiale	Dermatite séborrhéique
	Région périorale	Dermatite atopique; dermatite de contact allergique / irritative
Oreilles	Zones de contact	Dermatite de contact allergique / irritative
	Conduit auditif	Dermatite séborrhéique
	Région rétro-auriculaire	Dermatite séborrhéique / dermatite de contact allergique
Plis de flexion	Pli du coude	Dermatite atopique
	Pli du genou	
	Pli sous-fessier	
Mains	Dos de la main	Dermatite de contact allergique aigue/ irritative
	Paume	Dermatite de contact allergique chronique / irritative; dermatite atopique
	Faces latérales des doigts	Eczéma dyshidrosique
Pieds	Dos du pied	Dermatite de contact allergique
	Plante du pied	Dermatite atopique; eczéma dyshidrosique

En termes de diagnostic différentiel, il convient d'envisager d'autres dermatoses vésiculo-bulleuses, par exemple des infections dues aux virus *Herpes simplex* ou du zona, des réactions cutanées (photo)toxiques causées par des plantes, etc., rarement aussi à des dermatoses bulleuses auto-immunes. En cas d'eczémas subaigus et chroniques, il convient avant tout d'exclure une mycose ou un psoriasis.
Les eczémas peuvent se manifester sur l'ensemble du tégument. Certaines formes ont des zones de prédilection typiques (tab. 1), l'eczéma séborrhéique survient par exemple principalement sur le cuir chevelu, dans les régions centro-faciale, rétro-auriculaire et présternale, l'eczéma atopique se retrouve surtout au niveau des grands plis d'extension et l'eczéma dyshidrosique sur les faces latérales des doigts, la paume des mains et la plante des pieds. Un aperçu utile des eczémas se trouve sur le site Web DermIS à l'adresse http://zope2.dermis.net/module/eczema/content/index_ger.html (en allemand et en anglais).

Formes d'eczéma

Eczémas de contact

Eczéma de contact toxique aigu et cumulatif irritatif
Les eczémas de contact toxique aigus sont déclenchés par des toxines courantes telles que les acides ou les bases. La réaction survient en quelques heures (par ex. brûlure) et se manifeste par des érythèmes strictement limités aux zones de contact ainsi que des lésions cutanées partiellement bulleuses et nécrotiques.
Dans le cas des eczémas de contact irritatifs, un stimulus en soi subtoxique entraîne, en raison d'un facteur irritant tel que le lavage fréquent, l'utilisation de savon, etc., une lésion de la barrière épidermique (eczéma toxique cumulatif), ce qui provoque un érythème modérément prononcé et des érosions secondaires; ces eczémas présentent une évolution plutôt chronique. Pour ces deux formes, l'atteinte initiale de la barrière épidermique se trouve au premier plan, ce qui entraîne des phénomènes inflammatoires secondaires.

Eczéma de contact allergique
La manifestation de l'eczéma de contact allergique aigu correspond à la morphologie eczémateuse classique avec érythème, et papulo-vésicules associées à une forte démangeaison. Il est souvent accompagné de phénomènes de dissémination. Après suppression du déclencheur, ceux-ci peuvent cicatriser complètement, mais en cas d'effet répété ou permanent, l'évolution de l'eczéma peut devenir autonome ou chronique avec des lésions hyperkératosiques rhagadiformes et lichénifiées [3, 4].

Published under the copyright license "Attribution – Non-Commercial – NoDerivatives 4.0". No commercial reuse without permission. See: http://emh.ch/en/services/permissions.html

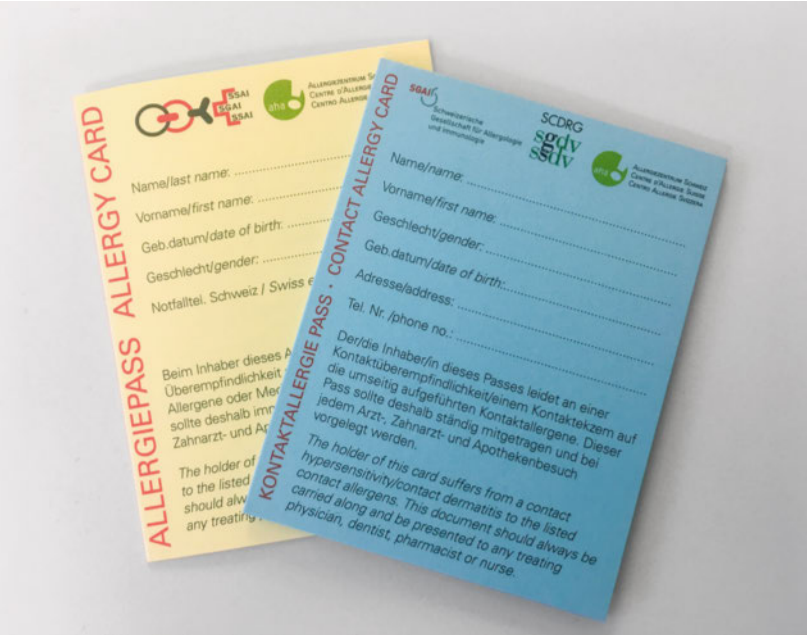

Figure 3: Passeport d'allergie de contact bleu du «Swiss Contact Dermatitis Research Group» (SCDRG), passeport d'allergie jaune de la Société Suisse d'Allergologie et d'Immunologie (SSAI).

Le mécanisme pathologique comporte un contact préalable avec une phase de sensibilisation qui dure au moins une semaine. Toutefois, cette phase immunologique de sensibilisation ne survient souvent qu'après des mois ou années en cas de contact répété. En présence d'une première sensibilisation, la période de latence est généralement d'un à 2 jours jusqu'à la survenue de la manifestation prononcée de l'eczéma.

Les métaux (nickel, cobalt, chrome, palladium), les colorants (p-phénylènediamine), les fragrances et parfums, les conservateurs (isothiazolinone, dibromdicyanobutane, formaldéhyde) ainsi que les substances végétales (colophane, baume du Pérou) comptent parmi les principaux allergènes de contact. Ils se retrouvent dans les cosmétiques, produits de soins, bijoux, textiles mais aussi dans l'environnement professionnel. De même, les topiques utilisés dans le traitement, tels que la lanoline servant de base pour pommade, les conservateurs, les additifs comme la néomycine et rarement aussi les corticostéroïdes sont eux-mêmes des allergènes de contact potentiels. Ainsi, en cas de réponse insuffisante, il convient de tenir compte non seulement de l'observance du traitement, mais aussi de la présence d'une aggravation causée par de tels facteurs.

Les allergènes de contact sont presque exclusivement des haptènes. Il existe d'une part les *haptènes* primaires tels que les métaux, qui se fixent sur les protéines de l'organisme et sont présentés aux lymphocytes T naïfs par les cellules présentatrices d'antigène. Les *pré-haptènes* sont quant à eux soumis à une oxydation spontanée, ce qui est typique pour les parfums et certaines substances végétales. Le produit d'oxydation constitue l'haptène proprement dit, par exemple le colorant foncé pphénylènediamine présent dans les colorations pour cheveux et les tatouages au henné noir, qui s'oxyde pour former une base de Bandrowsky déclenchant l'eczéma de contact. Les *pro-haptènes* sont soumis à un métabolisme cutané; le parfum alcool cinnamique est par exemple métabolisé en haptène par les kératinocytes. Il convient de documenter les allergènes de contact testés positifs dans un passeport d'allergie (fig. 3) et d'expliquer leur signification au patient. Un test épicutané positif prouve uniquement qu'une sensibilisation a eu lieu, mais ne revêt pas forcément une pertinence clinique.

Passeport d'allergie de contact

En Suisse, le Groupe de travail Dermato-Allergologie (SCDRG, «Swiss Contact Dermatitis Research Group») a émis, sous le patronage de la Société Suisse de Dermatologie et Vénérologie (SSDV) et de la Société Suisse d'Allergologie et d'Immunologie (SSAI), un nouveau passeport d'allergie de contact bleu (fig. 3). Celui-ci est destiné à renforcer et simplifier l'information orale et les instructions fournies aux patients présentant un test épicutané positif. Il se distingue du passeport d'allergie jaune de la SSAI, qui est principalement prévu pour les réactions d'hypersensibilité médicamenteuses graves et mortelles, par sa couleur et son contenu. Le passeport bleu peut être commandé sur le site Web de l'association de patients *aha!* (www.aha.ch) ou par téléphone (031 359 90 50).

Eczéma atopique

L'eczéma atopique (neurodermatite) présente une morphologie stade-dépendante comparable à celle de l'eczéma de contact, mais survient typiquement pour la première fois chez les nourrissons et les enfants en bas âge. Il comporte des modes d'évolution très variés avec guérison complète en quelques années ou des formes récidivantes chroniques jusqu'à l'âge adulte [5]. De premières manifestations survenant au début de l'âge adulte ou plus tard sont plus rares. La localisation est plutôt prononcée au niveau du visage et des surfaces d'extension chez l'enfant en bas âge, et plutôt au niveau des plis d'extension chez l'enfant en âge de scolarité. Les «croûtes de lait» sont la première manifestation fortement incrustée et démangeante de l'eczéma atopique chez le nourrisson. En termes de diagnostic différentiel, il convient de le distinguer de l'eczéma séborrhéique. Le tableau de la dermatite «head-and-neck» est typique chez l'adulte. Des manifestations localisées telles que des eczémas des paupières et des mains isolés peuvent survenir.

Published under the copyright license "Attribution – Non-Commercial – NoDerivatives 4.0". No commercial reuse without permission. See: http://emh.ch/en/services/permissions.html

Pour le diagnostic clinique, les stigmates dits d'atopie peuvent être mis à contribution: dermographisme blanc, hyperlinéarité palmaire, pulpite sèche de la pulpe des doigts et des orteils, double pli sous-palpébral (signe de Dennie-Morgan), pigmentation périorbitaire ainsi qu'éclaircissement des sourcils latéraux (signe de Hertoghe). Toutefois, une diathèse cutanée atopique ne peut être déduite qu'en présence de plusieurs de ces signes.

La dermatite atopique présente des caractéristiques d'une réaction à la fois IgE-médiée et, principalement durant la phase chronique, d'une réaction dépendante des lymphocytes T. A cela s'ajoute l'aggravation par des agents irritants tels que l'eau, le savon ainsi que plus rarement des allergènes de contact. Chez un sous-groupe en particulier de la dermatite atopique infantile, le déclenchement par des allergènes alimentaires tels que le lait de vache, les œufs, etc. entre en jeu.

Eczéma séborrhéique

L'eczéma séborrhéique présente deux pics de la maladie: le premier à l'âge du nourrisson et le deuxième à l'âge adulte. L'eczéma de l'âge du nourrisson est principalement caractérisé par une desquamation en lambeaux et la formation de croûtes sur le cuir chevelu, qui cicatrisent généralement de manière spontanée. Les signes d'inflammation prononcés et la démangeaison font en grande partie défaut. La dermatite séborrhéique de l'adulte se retrouve sur les zones riches en glandes sébacées, en particulier le centre du visage, le cuir chevelu, les conduits auditifs et rarement aussi les gouttières sudorales antérieures et postérieures. La pertinence étiologique de *Malassezia furfur* (*Pityrosporum ovale*) fait l'objet de discussions. Sur le plan clinique, on retrouve un érythème strictement limité avec squames jaunâtres, avec une démangeaison peu prononcée. En cas de manifestations atypiques et d'évolutions résistantes au traitement, il convient d'envisager une immunosuppression, par exemple dans le cadre d'une infection à VIH.

Eczéma astéatotique

L'eczéma astéatotique ou eczéma craquelé est caractérisé par des manifestations peu inflammatoires et une xérodermie prononcée en présence d'altérations de la barrière épidermique, appelée «état craquelé». Il survient plutôt chez les personnes âgées et cette forme peut également être observée en cas de diathèse atopique. Il peut être déclenché par des facteurs irritants (lavage fréquent, savon), mais aussi par le biais de maladies consomptives telles que les tumeurs et le VIH, ainsi que des états de carence. Les flancs et les jambes sont principalement concernés. Le pH cutané alcalin des personnes âgées ainsi que les facteurs météorologiques tels que le froid, la sécheresse, etc. peuvent contribuer à son apparition. Un prurit sine materia, survenant souvent en cas de légère xérodermie, peut le précéder.

Eczéma nummulaire microbien

L'eczéma nummulaire microbien survient particulièrement au niveau des jambes en cas d'insuffisance veineuse chronique, mais aussi dans les plis intertrigineux, et peut également afficher des phénomènes de dissémination au niveau des extrémités supérieures et du tronc. Le terme morphologique clinique «nummulaire» qualifie le foyer eczémateux de la taille d'une pièce de monnaie. Du point de vue étiologique, un déséquilibre du microbiote cutané et dès lors une stimulation par des antigènes bactériens font l'objet de discussions. Une aggravation ou une résistance au traitement en cas d'abus de nicotine et d'alcool sont postulées.

Eczéma dyshidrosique

Le terme dyshidrose est obsolète, il implique un dysfonctionnement des glandes sudoripares, ce qui n'est pas le cas. Il n'est pas rare que ces patients souffrent d'une hyperhidrose. L'eczéma dyshidrosique est caractérisé par des vésicules provoquant de fortes démangeaisons sur les faces latérales des doigts ainsi que la paume des mains et la plante des pieds. En raison de sa localisation et ses manifestations spécifiques, cet éczéma représente une forme particulière. Du point de vue étiologique, des allergènes de contact ou un eczéma atopique des mains entrent en ligne de compte, mais a cause reste souvent non précisée.

Manifestations spéciales

Eczéma de contact aérogène

Cette forme spéciale de l'eczéma de contact allergique se manifeste sur des zones nues telles que le visage, les paupières, le cou, le décolleté, les avant-bras et le dos des mains en cas d'exposition à un allergène de contact volatile comme les parfums, les résines époxy et les allergènes végétaux de composites, bien qu'il ne s'agisse pas d'allergènes polliniques, mais de lactones sesquiterpéniques issues notamment des feuilles et tiges. Ces deux derniers allergènes de contact sont plutôt observés dans le cadre d'une exposition professionnelle. En termes de diagnostic différentiel, il convient de faire la distinction avec la dermatite photoallergique ou phototoxique, au décours de laquelle une phototoxine ou un photoallergène sont activés par une exposition aux UV. La localisation inclut les zones cutanées exposées,

Published under the copyright license "Attribution – Non-Commercial – NoDerivatives 4.0". No commercial reuse without permission. See: http://emh.ch/en/services/permissions.html

bien que pour les formes associées à la lumière, les régions submentales et rétroauriculaires restent plutôt épargnées.

Eczéma de contact systémique
Dans ce cas de figure, l'allergène de contact ne déclenche pas un eczéma de contact par contact cutané direct, mais plutôt par inhalation ou ingestion. Il peut alors s'agir de manifestations maculopapulpeuses et vésiculeuses disséminées, mais aussi d'exanthème dit flexural. Cette forme est observée en particulier avec le nickel, plus rarement aussi avec des allergènes végétaux et présents dans les produits alimentaires ou encore avec l'amoxicilline administrée de manière systémique [6].

Autosensibilisation (auto-eczématisation)
Cette forme également disséminée se caractérise par des exanthèmes papuleux et vésiculeux prononcés. Ceux-ci sont interprétés comme une auto-eczématisation en réponse à un foyer d'antigènes généralement infectieux éloigné de la manifestation. Le terme d'eczéma disséminé est parfois utilisé. Des manifestations plus rares telles qu'un érythème multiforme peuvent également être observées. Les dermatophytes seraient les principaux déclencheurs – la dyshidrose est ainsi parfois aussi interprétée comme une autosensibilisation à *Tinea pedis*. De même, des antigènes bactériens et la gale peuvent dans de rares cas provoquer de telles manifestations. Une association certaine avec des affections des organes internes n'a toutefois pas été décrite, c'est la raison pour laquelle il n'est pas indiqué de rechercher des maladies à foyer en dehors du tégument. En présence de telles manifestations disséminées semblables à l'eczéma, il convient d'envisager une infection cutanée et d'examiner le patient en conséquence [7].

Examen diagnostique

Les eczémas sont en premier lieu diagnostiqués cliniquement au vu de leur morphologie et leur localisation. En termes de diagnostic différentiel, il convient d'exclure de manière appropriée le psoriasis et les infections telles que les mycoses, la gale et éventuellement les pyodermites. Le psoriasis fréquent au cabinet de médecine de famille est caractérisé par des foyers de desquamation blanchâtres au niveau des zones de prédilection telles que le cuir chevelu, les coudes et les genoux. De même, la forme inversée peu squameuse du psoriasis peut aussi se retrouver au niveau des grands plis du corps. En cas d'incertitude, une biopsie s'avère indiquée.

En ce qui concerne les déclencheurs des eczémas, l'anamnèse fournit une première aide (tab. 2):

Tableau 2: Examen diagnostique des eczémas.

Apparition dans le temps, évolution
Localisation et zones de prédilection (plis de flexion, sillon naso-labial, cuir chevelu, etc.)
Morphologie typique (par plaques et mal délimitée, humide, à croûtes rondes, squames jaunâtres)
Déclencheurs potentiels
Diathèse atopique: rhume des foins, asthme, dermatite ultérieure
Professions, loisirs

Lorsqu'un événement allergique est suspecté, des mesures complémentaires telles que des tests épicutanés destinés à identifier les allergènes de contact doivent être réalisées par des spécialistes. Principalement en cas de suspicion d'un eczéma de contact déclenché par des substances professionnelles, un examen diagnostique précoce effectué par le spécialiste s'avère décisif en raison des conséquences significatives telles que l'incapacité de travail ou la réorientation professionnelle. La remise d'un passeport d'allergie de contact (fig. 3) est pertinente pour renforcer la prévention.
Lorsqu'une diathèse atopique est suspectée, il est possible de réaliser des prick tests et éventuellement de mesurer le taux d'IgE spécifiques pour identifier les allergènes susceptibles de jouer un rôle dans la dermatite atopique. La seule mesure du taux d'IgE totales n'est en soi significative ni pour la distinction des différentes formes d'eczéma, ni pour l'identification d'une cause allergique.

Traitement

Sur le plan thérapeutique, il convient d'éliminer en premier lieu les déclencheurs des eczémas, en particulier les facteurs irritants et les allergènes de contact pertinents. A la phase aiguë, l'application d'enveloppements humides ainsi que de corticostéroïdes sous forme de crème ou de lotion est indiquée [8]. Les formes chroniques sont préférablement traitées par des topiques sur la base d'une pommade. La fréquence d'application et d'une à maximum 2 fois par jour et elles ne doivent pas être utilisées en continu pendant plus de 2 semaines. Une prudence particulière s'impose au niveau des localisations telles que le visage, la zone périorbitaire, la région inguinale, les parties génitales ainsi que chez les nourrissons et les enfants. Dans ces cas de figures, il convient d'utiliser des corticostéroïdes des classes de puissance 1 et 2. Les effets indésirables connus tels qu'atrophie cutanée, stries cutanées,

Published under the copyright license "Attribution – Non-Commercial – NoDerivatives 4.0". No commercial reuse without permission. See: http://emh.ch/en/services/permissions.html

Correspondance:
Prof. Dr méd.
Andreas J. Bircher
Universitätsspital
Petersgraben 4
CH-4031 Basel
andreas.bircher[at]usb.ch

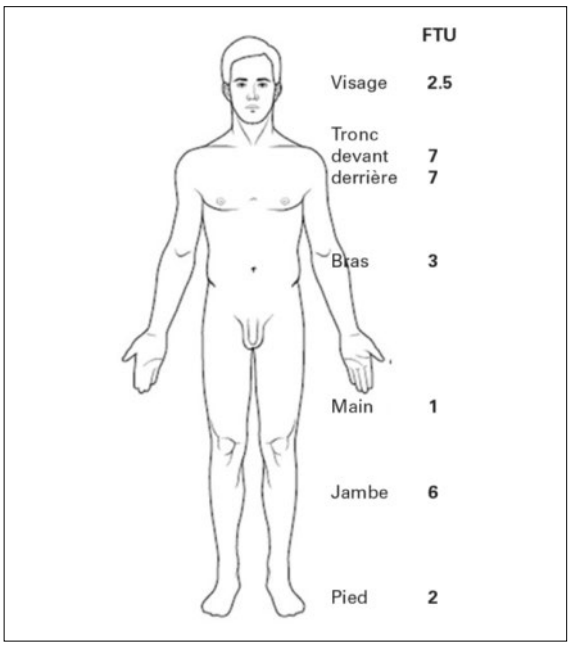

Figure 4: Unité phalangette chez l'adulte.

télangiectasies, dermatite périorale et de rares effets secondaires systémiques peuvent ainsi être réduits [8]. Des inhibiteurs de la calcineurine comme le tacrolimus et le pimécrolimus sont également employés en cas de dermatite atopique. Pour le dosage des crèmes et pommades, il est recommandé d'utiliser l'unité phalangette:

L'essentiel pour la pratique

- Les eczémas font partie des affections cutanées fréquentes.
- Ils sont très variés en termes de morphologie, localisation et étiologie.
- Les eczémas associés à une activité professionnelle doivent être diagnostiqués et traités précocement.
- Les tests épicutanés, méthode diagnostique de choix, doivent être réalisés et interprétés par un spécialiste.
- La prise en charge des eczémas inclut des mesures préventives, des substances anti-inflammatoires et des émollients.

Unité phalangette («fingertip unit» FTU)

L'unité phalangette peut être utilisée pour le dosage exact des crèmes et pommades. La quantité de pommade/crème déposée d'un trait continu sur la dernière phalange de l'index correspond à environ 0,5 g de pommade/crème. Cette quantité s'avère suffisante pour environ 200–300 cm^2 de surface de peau. Cette surface correspond à peu près à l'étendue d'une à 2 paumes de main. Selon la règle des 9 issue des soins pour patients brûlés, 1 paume correspond à environ 1% de la surface corporelle.
Il est admis comme règle générale qu'une surface de 2 mains (env. 2% de la surface corporelle) doit être traitée avec 1 FTU (env. 0,5 g). Cela signifie que 40–50 FTU sont nécessaires pour traiter l'ensemble du corps. Des schémas corporels qui proposent le nombre de FTU par extrémité, etc. ont été créés (fig. 4). D'autres dosages de la FTU par extrémité, etc. sont valables pour les enfants.

La «relipidation», c'est-à-dire la réduction de la perte hydrique et l'amélioration de la barrière cutanée grâce à un traitement quotidien rigoureux à base d'agents émollients, joue un rôle central. De telles mesures sont décisives pour prévenir les récidives, surtout en présence d'eczémas récidivants tels que la dermatite atopique. Les antihistaminiques topiques et systémiques occupent une place secondaire en cas d'eczéma, les antihistaminiques systémiques pouvant quelque peu influencer la démangeaison. Des antiprurigineux comme le polidocanol dans des agents émollients peuvent être utilisés pour le traitement ultérieur et en présence d'un prurit sine materia. Pour les formes graves, les spécialistes ont recours au rayonnement UV ainsi qu'à l'immunosuppression orale et, en cas d'eczéma des mains résistant au traitement, à l'alitrétinoïne, un dérivé de la vitamine A.

Disclosure statement
Les auteurs n'ont pas déclaré des obligations financières ou personnelles en rapport avec l'article soumis.

Références
La liste complète des références est disponible dans la version en ligne de l'article sur www.medicalforum.ch.

Published under the copyright license "Attribution – Non-Commercial – NoDerivatives 4.0". No commercial reuse without permission. See: http://emh.ch/en/services/permissions.html

Références

1 Ballmer-Weber B, Spring P, Bircher A, Simon D. Eczémas des mains: démarche pratique pour le diagnostic et le traitement. Forum Med Suisse. 2013;13(23):453–8.
2 Friedel B. Hautausschlag. In: Duale Reihe Allgemeinmedizin und Familienmedizin. edn. Edited by Kochen MM. Stuttgart: Hippokrates Verlag; 1998.
3 Büchner SA. Dermatite de contact. Forum Med Suisse. 2001;18:458–63.
4 Kostner L, Anzengruber F, Guillod C, Recher M, Schmid-Grendelmeier P, Navarini AA: Allergic Contact Dermatitis. Immunol Allergy Clin North Am. 2017;37(1):141–52.
5 Greisser J, Lübbe J, Simon D. Dermatite atopique: update. Forum Med Suisse. 2009;9(33):566–70.
6 Häusermann P, Bircher AJ. SDRIFE – another acronym for a distinct cutaneous drug exanthema: do we really need it? Dermatology. 2007;214(1):1–2.
7 Ilkit M, Durdu M, Karakaş M. Cutaneous id reactions: a comprehensive review of clinical manifestations, epidemiology, etiology, and management. Critical Reviews in Microbiology. 2012;38(3):191–202.
8 Weber M, Lautenschlager S. Traitement dermatologique: stéroïdes topiques. Forum Med Suisse. 2006;6(14):341–8.

Published under the copyright license “Attribution – Non-Commercial – NoDerivatives 4.0”. No commercial reuse without permission. See: http://emh.ch/en/services/permissions.html