

Placenta percreta

# Spontane Uterusruptur im frühen zweiten Trimenon

Dr. med. Ronja von Harten, Dr. med. Daniela Hagen, Dr. med. Mihailo Sekulovski

Frauenklinik, Spital Uster



## Hintergrund

Wir präsentieren den seltenen Fall einer Uterusruptur in der 14. Schwangerschaftswoche ohne vorhergehende Uterotomie, jedoch mit Uterusperforation bei operativer Hysteroskopie in der Anamnese. Spontane Uterusrupturen im zweiten Trimenon sind sehr selten, vor allem bei Patientinnen ohne Sectio caesarea in der Anamnese. Trotzdem sollten Kliniker diese seltene Diagnose im Hinterkopf haben, wenn sich Patientinnen mit Unterbauchschmerzen während der Schwangerschaft vorstellen. Die fetale und mütterliche Mortalität ist hoch und kann durch rasche chirurgische Intervention gesenkt werden.

## Fallbericht

### Anamnese

Eine 37-jährige Patientin, Gravida III, Para I, stellte sich in der 13+5 Schwangerschaftswoche auf dem gynäkologischen Notfall vor mit plötzlich aufgetretenen und seit einer Stunde andauernden Unterbauchschmerzen. Sie berichtete, bei Beginn der Schmerzen kollabiert zu sein. Vor vier Tagen hätte sie eine ähnliche Attacke erlebt, wobei die Schmerzen jedoch nach kurzer Zeit verschwunden seien. Vorausgegangen Trauma, Fieber, Schüttelfrost, Übelkeit, Erbrechen und vaginale Blutung wurden verneint. In der Anamnese hatte sie vor sieben Jahren eine vaginaloperative Entbindung (Vakuum) eines gesunden Kindes. 22 Tage postpartal erfolgte damals eine diagnostische Hysteroskopie mit Kürettage bei intrauterinem Restmaterial. Hierbei wurde der Uterus iatrogen perforiert. Die darauffolgende Schwangerschaft endete in einer Missed Abortion in der 6+3 Schwangerschaftswoche, welche komplikationslos kürettiert wurde. Die nun bestehende dritte Schwangerschaft war bisher komplikationslos verlaufen. Es waren keine weiteren Erkrankungen oder Operationen bekannt.

### Status und Diagnostik

Bei Aufnahme zeigten sich unauffällige Vitalparameter mit einem Blutdruck von 116/51 mm Hg, Puls 74/min

und einer Temperatur von 37,2 °C. Das Abdomen war gespannt mit diffuser Druckdolenz. Die Peristaltik war rege über allen vier Quadranten. Es wurde eine Vaginalsonographie durchgeführt, welche eine der Amenorrhoe entsprechende vitale intrauterine Einlingsgravidität zeigte. Es war keine freie Flüssigkeit im Douglas

## Die Frauen präsentieren sich mit Unterbauchschmerzen bis hin zum akuten Abdomen

darstellbar. Der Hämoglobinwert lag bei 10,6 g/dl bei unauffälligen Gerinnungs- und Entzündungsparametern. Anschliessend wurde eine Abdominalsonographie durchgeführt. Hier zeigte sich freie intraabdominelle Flüssigkeit in allen vier Quadranten bei weiterhin intrauterin gelegener Schwangerschaft. Ansonsten gab es sonographisch keine Auffälligkeiten der inneren Organe.

### Verlauf

Noch während der Abdomensonographie entwickelte die Patientin plötzlich Schocksymptome mit Blässe, Tachykardie und Blutdruckabfall auf 74/38 mm Hg. Es zeigte sich ein Hämoglobinabfall auf 6,3 g/dl. Daraufhin wurde bei Verdacht auf Hämoperitoneum umgehend eine Notfalllaparotomie vorgenommen. Intraoperativ bestätigte sich das massive Hämoperitoneum. Die Plazenta und der Fetus in der erhaltenen Amnionmembran lagen frei in der Abdominalhöhle. Es zeigte sich eine komplette Ruptur des Uterusfundus (Abb. 1). Da die Uterusblutung auch nach Kürettage der noch vorhandenen Plazentaresten nicht gestoppt werden konnte und der Hämoglobinwert mittlerweile auf 3,6 g/dl abgefallen war, wurde eine abdominelle Hysterektomie vorgenommen. Der Blutverlust betrug etwa 3000 ml. Die Patientin erhielt intraoperativ zwei Erythrozytenkonzentrate und Gerinnungsfaktoren sowie postoperativ zwei weitere Erythrozytenkonzentrate. Der postoperative Verlauf gestaltete sich bis auf eine transiente postoperative Parese des Nervus femoralis komplikationslos. Die Patientin konnte am achten postoperativen Tag in gutem Allgemeinzustand nach Hause entlassen werden.

Die Histopathologie ergab die Diagnose einer Plazenta percreta im Bereich der Rupturstelle.



Ronja von Harten

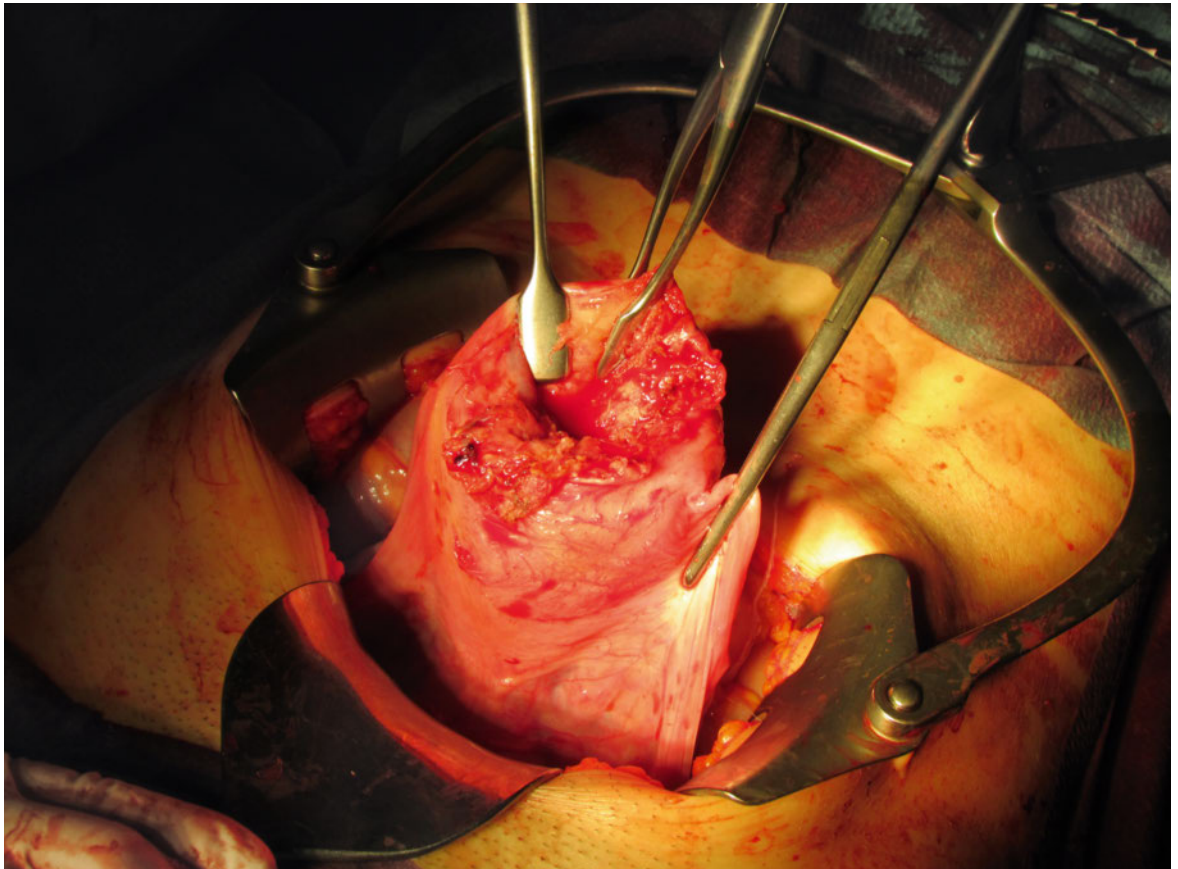


Abbildung 1: Komplette Ruptur des Uterusfundus. Operationssitus nach Kürettage.

## Diskussion

Uterusrupturen sind insgesamt ein seltenes Ereignis. Bei Status nach Sectio liegt die durchschnittliche Rupturrate bei etwa 1%, wohingegen die Rate bei Patientinnen ohne vorangegangene Sectio bei  $<0,01\%$  liegt [1]. Neben der Sectio caesarea konnten eine Reihe weiterer Risikofaktoren für eine Uterusruptur identifiziert werden. Einige sind vor allem gegen Ende der Schwangerschaft beziehungsweise peripartal relevant, wie zum Beispiel die Geburtseinleitung mit Prostaglandinen, zephalopelvinen Missverhältnis, vaginaloperative Entbindung, fetale Makrosomie, Kristeller-Handgriff oder Tachysystolie. Als Risikofaktoren für eine Uterusruptur im zweiten Trimenon gelten unter anderem abnorme Plazentation, Multiparität ( $>4$ ), abdominelles Trauma, uterine Fehlbildungen, Kürettagen in der Anamnese (vor allem mit Perforation), Adenomyosis uteri oder Myomektomien [2].

Im hier vorliegenden Fall sind die Risikofaktoren für die Ruptur die Perforation bei Kürettage vor sieben Jahren sowie das Vorliegen einer Plazenta percreta. Bei der Plazenta percreta durchwandern die Plazentazotten das komplette Myometrium und schwächen so die

Uteruswand. Die Inzidenz der Plazentationsstörungen allgemein liegt bei etwa  $0,01\%$  aller Schwangerschaften, wobei die Plazenta percreta mit einer Inzidenz von etwa  $0,0005\%$  die seltenste Plazentationsstörung darstellt [3]. Risikofaktoren für das Auftreten von Plazentationsstörungen sind vor allem das Vorliegen einer Plazenta praevia sowie Narben der Uteruswand. Im vorliegenden Fall entstand eine solche Narbe durch die Perforation während der operativen Hysteroskopie vor sieben Jahren. Durch diese Narbe wird zudem die Struktur der Uteruswand geschwächt, sodass das Perforationsrisiko zusätzlich erhöht ist.

Der weitaus grösste Anteil der Uterusrupturen ereignet sich unter der Geburt [1]. Uterusrupturen während des ersten oder zweiten Trimesters sind aufgrund ihrer Rarität sehr schwierig zu diagnostizieren. Zudem sind die Symptome unspezifisch. Wie auch in unserem Fall präsentieren sich die Frauen mit Unterbauchschmerzen bis zum akuten Abdomen bei Hämoperitoneum und werden im Verlauf aufgrund der Hypovolämie hämodynamisch instabil. Wichtige Differentialdiagnosen, welche zum Teil deutlich häufiger sind als die Uterusruptur, sind die ektope Schwangerschaft, Appendizitis, Endometriose mit Erosion von utero-ovariellen Ge-

Korrespondenz:  
 Dr. med. Ronja von Harten  
 Klinik für Geburtshilfe und  
 Pränatalmedizin  
 Universitätsklinikum  
 Hamburg Eppendorf  
 Martinistrasse 52  
 D-20251 Hamburg  
 r.von-harten[at]uke.de

fassen, ein blutendes Corpus luteum, eine heterotope Schwangerschaft oder Molenschwangerschaften mit sekundärer Invasion. Die genaue Anamnese bezüglich vorhergegangener Sectiones sowie Uterusoperationen und -perforationen ist für die Diagnosestellung wichtig. Die Diagnosestellung mittels Sonographie ist schwierig und führt häufig nicht zur richtigen Diagnose, vor allem, wenn sich der Fetus noch in utero befindet, wie in unserem Fall [5]. Die Sonographie ist allerdings hilfreich, wenn sich der Fetus bereits ex utero befindet oder das Vorliegen der Fruchtblase oder kindliche Anteile dargestellt werden können. Der Nachweis einer Plazentationsstörung ist vor allem in der Frühschwangerschaft sonographisch selten verlässlich möglich. Die Durchführung einer Magnetresonanztomographie kann bei der Diagnosestellung helfen, ist jedoch bei hämodynamischer Instabilität aufgrund der Dauer der Untersuchung meist keine Option. Eine möglichst frühe chirurgische Intervention, entweder per Laparo-

skopie oder Laparotomie, ist notwendig, da sie eine rasche Diagnose und Behandlung erlaubt [5]. Die mütterliche Mortalität einer Uterusruptur liegt weltweit bei 1–13% und ist abhängig von der Zeit bis zur chirurgischen Intervention [1]. Dabei liegt die Mortalität bei Patientinnen nach Sectio bei etwa 3%, während sie bei Uterusruptur ohne vorhergegangene Sectio mit 20–40% deutlich höher ist [4]. Zudem gelten Uterusrupturen im Bereich einer Plazenta percreta als gefährlicher, da hier eine höhere Vaskularisation der Uteruswand vorliegt und somit der mütterliche Blutverlust höher ist. In unserem Fall musste bei persistierender Blutung die Hysterektomie durchgeführt werden. Ein uterus-erhaltendes Vorgehen ist jedoch möglich, falls die Blutung gestoppt werden kann und die Patientin den Fertilitätserhalt wünscht. Die Rezidivrate beträgt dann in einer Folgeschwangerschaft 4–19% [4].

#### Disclosure statement

Die Autoren haben keine finanziellen oder persönlichen Verbindungen im Zusammenhang mit diesem Beitrag deklariert.

#### Literatur

- 1 Hofmeyr GJ, Say L, Gülmezoglu AM. WHO systematic review of maternal mortality and morbidity: the prevalence of uterine rupture. *BJOG*. 2005;112:1221–8.
- 2 Ofir K, Sheiner E, Levy A, Katz M, Mazor M. Uterine rupture: differences between a scarred and an unscarred uterus. *Am J Obstet Gynecol*. 2004;191:425–9.
- 3 Morken NH, Henriksen H. Placenta percreta – two cases and review of the literature. *Eur J Obstet Gynecol Reprod Biol*. 2001;100:112–5.
- 4 Ahmadi S, Nouria M, Bibi M, Boughuizane S, Saidi H, Chaib A, et al. Rupture utérine sur utérus sain gravide. À propos de 28 cas. *Gynecol Obstet Fertil*. 2003;31:713–7.
- 5 Tola E. First trimester spontaneous uterine rupture in a young woman with uterine anomaly. *Case Rep Obstet Gynecol*. 2014;2014:1–3.

## Das Wichtigste für die Praxis

- Bei Patientinnen mit akutem Abdomen im 2. Trimenon muss auch ohne Sectio in der Anamnese an eine Uterusruptur gedacht werden.
- Es sollte so rasch wie möglich die chirurgische Intervention sowohl zur Diagnosestellung als auch zur Therapie erfolgen.
- Die mütterliche und fetale Morbidität ist hoch und kann durch rasche chirurgische Intervention gesenkt werden.