Beschleunigte Diagnosestellung durch Rachenabstrich!

Eine typische atypische Pneumonie?

Dr. med. Christiane H. A. Resch[a], Dr. med. Ramon Aeberhard[b], Prof. Dr. med. Armin Stucki[c]

[a] Infektiologie, Medizinische Klinik, Spital Thun; [b] Medizinische Klinik, Bürgerspital Solothurn; [c] Medizinische Klinik, Bürgerspital Solothurn

Christiane H. A. Resch

Fallbeschreibung

Anamnese

Die 62-jährige Patientin mit seit zwei Wochen bestehendem produktivem Husten stellte sich Ende November 2014 auf der Notfallstation vor. Unter der antibiotischen Therapie, welche aufgrund der Diagnose einer rechtsseitigen Pneumonie mit Amoxicillin/Clavulansäure oral fünf Tage zuvor begonnen worden war, kam es zu keiner Besserung. Anamnestisch bestanden keine Begleitsymptome und chronische Begleiterkrankungen waren nicht bekannt. Die Umgebungsanamnese, Reise- und Berufsanamnese waren ohne Risikofaktoren. Die Patientin hat bis zu Beginn des Hustens geraucht (akkumulativ 20 «packyears»).

Befunde

Bei Vorstellung auf der Notfallstation zeigt sich die Patientin in reduziertem Allgemeinzustand, hypoton (Blutdruck 96/61 mm Hg), grenzwertig tachykard (Herzfrequenz 93/min), subfebril (Temperatur 37,8 °C) und einer verminderten peripheren Sauerstoffsättigung (SpO_2 91% mit 2 l Sauerstoff). Über der Lunge fanden sich rechts basale Rasselgeräusche. Laborchemisch zeigte sich in der Blutgasanalyse eine schwere respiratorische Partialinsuffizienz mit pO_2 von 47 mm Hg (Norm >80 mm Hg), pCO_2 von 31,9 mm Hg (Norm 35–45 mm Hg). Das Blutbild zeigte eine Leukozytose mit 33 000/µl und einem Neutrophilen-Anteil von 91% (36% Linksverschiebung) sowie eine normochrome normozytäre Anämie mit einem Hb von 112 g/l. Die LDH mit 531 U/l (Norm bis 248 U/l) sowie das erhöhte Bilirubin mit erniedrigtem Haptoglobin zeigten eine Hämolyse an. Weiterhin fanden sich erhöhte Transaminasen mit einer ASAT von 75 U/l (Norm bis 31 U/l) und einer ALAT von 105 U/l (Norm bis 34 U/l). Das CRP wies bei Eintritt einen maximal Wert von 323 mg/l (Norm <5 mg/l) auf. Das Legionellen- und Pneumokokkenantigen im Urin waren negativ. Die Hepatitis-B- und -C-Serologie war negativ. Ein HIV-Test wurde nicht durchgeführt. Auf der Notfallstation wurde ein CT der Lunge durchgeführt. Dieses zeigte multiple lobuläre Infiltrate der Lunge rechts mit peribronchialen Verdichtungen, v.a. basal, mit einem «Tree in bud»-Zeichen, sowie reaktiven kleinen hilären und infrakarinären Lymphknoten (Abb. 1 und 2). Die Patientin wurde zur nichtinvasiven Beatmung auf die Intensivstation aufgenommen und die antibiotische Therapie auf eine Kombinationstherapie mit Ceftriaxon und Clarithromycin umgestellt.

Die Mykoplasmenserologie vom Eintrittstag (zweite Krankheitswoche) war mit dem Enzyme-linked Immunosorbent Assay (EIA) IgM und IgG negativ. Ein Rachenabstrich zur Mykoplasmendiagnostik mittels PCR wurde verordnet, jedoch nicht abgenommen, und in den Akten im weiteren Verlauf als negativ abgegeben.

Abbildung 1: Thorax-CT frontal: «Tree in bud»(Baum in Blüte)-Muster der rechten Lunge.

Diagnose und Verlauf

Bei progredienter laborchemisch bestätigter Kälteagglutinin-assoziierten Anämie (Nachweis Anti-I-Kälteagglutinine drei Tage nach Eintritt) mit einem minimalen Hb von 65 g/l und persistierend schlechtem

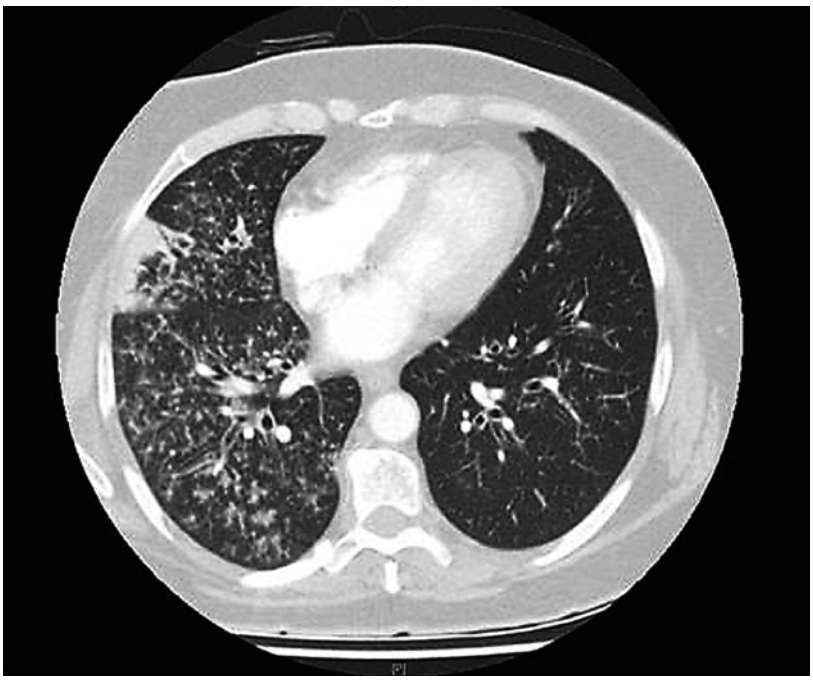

Abbildung 2: Thorax-CT transversal: «Tree in bud»(Baum in Blüte)-Muster der rechten Lunge.

Allgemeinzustand wurde eine bronchioalveoläre Lavage (BAL) zur erweiterten Diagnostik durchgeführt. In der allgemeinen bakteriologischen Untersuchung fand sich Wachstum von oberer Atemwegsflora. Die Immunfluoreszenz für *Pneumocystis jirovecii*, das Direktpräparat für säurefeste Stäbchen und die PCR für *Mykobakterium tuberculosis*, die Selektivkulturen für Legionellen, Nocardien, Mykobakterien und Pilze sowie die PCR für respiratorische Viren blieben negativ. Der hohe klinische Verdacht auf eine Mykoplasmeninfektion konnte mit positiver PCR für *Mykoplasma pneumoniae* erhärtet werden. Die Gensequenz, welche eine Makrolidresistenz anzeigt, konnte nicht gefunden werden (Institut medizinische Mikrobiologie TU Dresden). Die zwölf Tage nach Eintritt (4. Krankheitswoche) wiederholte Mykoplasmenserologie zeigte eine Serokonversion mit IgM 20 VE (Virotech Einheiten, Norm <9–11 VE) und IgG 62 VE (negativ <9–11 VE) im EIA. Mit diesen Resultaten konnte die Verdachtsdiagnose einer schweren Mykoplasmenpneumonie mit Kälteagglutin-assoziierter hämolytischer Anämie bestätigt werden. Das Ceftriaxon wurde gestoppt und die Therapie mit dem Makrolidantibiotikum bis zu einer totalen Dauer von 14 Tagen weitergeführt. Unter dieser Therapie kam es innert zehn Tagen zur Normalisierung der Entzündungswerte. Die hämolytische Anämie wurde mit Steroiden behandelt. Die Patientin konnte nach 12 Tagen Spitalaufenthalt in stabilem Allgemeinzustand entlassen werden.

Diskussion

Der Anteil der *M. pneumoniae*-Infektionen an den ambulant erworbenen Pneumonien ist schwierig zu bestimmen und liegt zwischen 2–23% [1]. Eine epidemiologische Untersuchung bei Schweizer Erwachsenen mit ambulant erworbener Pneumonie konnte in 50% einen Erreger nachweisen und fand einen Anteil der Mykoplasmen-bedingten Pneumonien von 7,5% [2], bei Erwachsene in Deutschland betrug der Anteil 12,3% [3]. Bei den symptomatischen Infektionen mit *M. pneumoniae* im Erwachsenenalter dominieren Infektionen der unteren Atemwege (Bronchitis, Pneumonie) mit langsamem Symptombeginn. Die Inkubationszeit kann bis zu 3 Wochen betragen [1]. Der wichtigste klinische Hinweis zur Diagnose einer *M. pneumoniae*-verursachten ambulanten Pneumonie ist der persistierende hartnäckige Husten ohne Ansprechen auf Betalaktamantibiotika. Der Husten kann produktiv sein und im fortgeschrittenen Krankheitsverlauf eine Farbveränderung zeigen. Weitere Symptome sind Rhinorrhoe, Pharyngitis, Ohrenschmerzen, Sinusitis und selten Dyspnoe. Die Lungenauskultation ist meist unauffällig. Laborchemisch findet sich meist eine Leukozytenzahl unter 10 000/µl. Bei bis zu 25% der Patienten finden sich höhere Werte, aber selten höher als 15 000/µl [1].

Die häufigste extrapulmonale Manifestation ist die Kälteagglutinin-assoziierte Hämolyse (Kälteantikörpernachweis bei 60%) durch IgM-Autoantikörper gerichtet gegen das I-Antigen auf den Erythrozyten. Schwere hämolytische Verläufe sind selten [1].

Der Verlauf der Infektion mit *M. pneumoniae* ist oft mild. Schwere Verläufe sind möglich und wahrscheinlich bedingt durch Virulenz-Faktoren des Erregers, z.B. durch Produktion eines Zytotoxins, welches auch als «community aquired respiratory distress syndrom toxin» bezeichnet wird [1]. Eindeutige patientenabhängige Risikofaktoren für schwere Verläufe (z.B. Immunsuppression, Genetik, Rauchen, COPD, Sichelzellanämie) konnten bislang nicht identifiziert werden [1].

Konventionell radiologisch zeigen sich retikulonoduläre Infiltrate, die uni- oder bilateral auftreten können, gelegentlich mit Pleuraerguss (5–20%), Atelektasen oder Konsolidationen. Im Computertomogramm zeigen sich zentrilobuläre noduläre Verschattungen oder auch «Tree in bud»-Zeichen (Baum in Blüte), lobuläre oder segmentale Milchglastrübungen, v.a. in den basalen Lungenanteilen [1].

Eine ambulante mikrobiologische Diagnostik ist meist nicht nötig, da sich oft ein gutes Ansprechen auf die empirische Therapie zeigt. In der akuten Diagnostik hat die traditionelle Serologie ihren Stellenwert gegenüber der PCR aus dem Pharynx-Abstrich verloren. Sie

Korrespondenz:
Dr. med. Christiane H. A. Resch
Fachärztin für
Innere Medizin
Mitglied der FMH
Medizinische Klinik
Spital Thun
Krankenhausstrasse 12
CH-3600 Thun
Christiane.Resch[at]
spitalstsag.ch

ist abhängig vom Zeitpunkt der Bestimmung im Krankheitsverlauf (Sensitivität in der ersten Krankheitswoche 21%, in der zweiten Woche 56% und in der dritten Woche 100%) und vom Alter der Patienten mit schlechterer Sensitivität bei Erwachsenen gegenüber Kindern [4]. Zur definitiven Diagnose mittels Serologie wird ein vierfacher Titeranstieg mit zeitlichem Abstand verlangt. Die Sensitivität der PCR liegt zwischen 73–92% mit einer Spezifität von 96–100% [1].

Milde Infektionen des oberen Respirationstrakts sind im Gegensatz zu Pneumonien nicht unbedingt behandlungsbedürftig. Die antibiotische Therapie kann die Symptomdauer reduzieren und die erhebliche Ansteckungsrate von 18% bei Erwachsenen in einer Institution, bis zu 81% bei Kindern innerhalb einer Familie, zusammen mit Standardhygiene-Massnahmen auf unter 1% senken [1]. Erste Wahl der Therapie sind Makrolidantibiotika (Azithromycin für 5 Tage, Clarithromycin für 10 Tage). Seit 2000 sind weltweit zunehmende Makrolidresistenzen bei *Mykoplasma pneumoniae* bekannt, welche in Asien bis 69% betragen [1]. Bei Erwachsenen in Deutschland fand sich eine Makrolidresistenz bei 3,1% der Erwachsenen mit ambulant erworbener Mykoplasmenpneumonie in den Jahren 2011–2012 [3] und bei Schweizer Kindern von nur 2% in den Jahren 2011–2013 [5]. Bisher fehlen eindeutige Belege, dass Infektionen mit makrolidresistenten *M. pneumoniae* schwerer verlaufen [1]. Wirksame Alternativantibiotika bei Erwachsenen sind Chinolone und Tetrazykline.

Zusammenfassend passt bei diesem Fall die Anamnese einer bisher gesunden Patientin mit einer ambulant erworbenen Pneumonie ohne Ansprechen auf ein Penicillin-Antibiotikum, mit den radiologischen Befunden und der hämolytischen Anämie gut zum Bild einer Mykoplasmenpneumonie. Auch eine Begleithepatitis ist unter der Infektion mit Mykoplasmen möglich. Passend ist auch, dass die Serologie in der 2. Krankheitswoche bei der erwachsenen Frau noch negativ ist. Untypisch ist die ausgeprägte Leukozytose, da sich Mykoplasmeninfektionen oft mit normaler Leukozytenzahl präsentieren. Bei schweren Verläufen sind hohe Entzündungswerte wie in diesem Fall möglich. Die Diagnose konnte durch die PCR aus der BAL, die Serokonversion und dem gute Ansprechen auf die Therapie bestätigt werden. Es gab es keine Anhaltspunkte für einen weiteren Infektfokus als Erklärung für die hohen Entzündungszeichen. Ein pharyngealer Abstrich hätte die Diagnosestellung beschleunigt und die invasive Diagnostik hätte vermieden werden können.

Das Wichtigste für die Praxis

- Schwere Verläufe von *Mykoplasma pneumoniae*-Infektionen sind möglich aufgrund einer Zytotoxinproduktion des Erregers.
- Eine ambulante mikrobiologische Diagnostik ist nicht nötig. Eine empirische Therapie sollte bei schweren Verläufen schnell begonnen werden.
- Die häufigste extrapulmonale Manifestation ist die Kälteagglutinin-assoziierte Hämolyse.
- Die Serologie hat in der akuten Diagnostik nur noch einen Stellenwert in Kombination mit dem molekulargenetischen Nachweis: *Mykoplasma pneumoniae*-PCR aus Pharynxabstrich oder bronchoalveolärer Lavage.
- Bei fehlendem Ansprechen auf Makrolidantibiotika muss an eine Makrolidresistenz gedacht werden, welche molekulargenetisch getestet werden kann (Reiseanamnese).
- Erste Wahl zur Therapie sind Makrolide. Alternativen sind Tetrazykline und Chinolone.
- Gute Dokumentation kann invasive Eingriffe vermeiden.
- Ein HIV-Test ist bei einer schweren Pneumonie, die nicht auf die initiale Therapie anspricht, indiziert.

Danksagung
Wir danken Herrn Dr. C. Drahten, Radiologie Bürgerspital Solothurn, für die Bereitstellung und Befundung der Bilder der Computertomographie des Thorax und Frau Dr. de Roche, Infektiologie Spital Thun, für die Durchsicht des Manuskriptes.

Disclosure statement
Die Autoren haben keine finanziellen oder persönlichen Verbindungen im Zusammenhang mit diesem Beitrag deklariert.

Literatur

1 Ellison RT III, Donowitz GR. Acute pneumonia. Holzmann RS, Simberkoff MS. Mykoplasma pneumoniae and atypical pneumonia. In: Mandell, Douglas, and Bennett's Principles and Practice of Infectious Diseases; Vol. 1 and 2. Churchill Livingstone, 8th revised edition. 201 5 . pp. 834–9, pp. 2183–9. doi:10.1007/s00417-015-2950-1.
2 Garbino J, Sommer R, Gerber A, Regamey C, Vernazza P, Gennè D, et al. Prospective epidemiologic survey of patients with community-acquired pneumonia requiring hospitalization in Switzerland. Int J Infect Dis. 2002; 6(4):288–93. doi: 10.1016/s1201-9712(02)90163-3.
3 Dumke R, Schnee C, Pletz MW, Rupp J, Jacobs E, Sachse K, et al. CAPNETZ Study Group. *Mycoplasma pneumoniae* and *Chlamydia spp.* infection in community-acquired pneumonia, Germany, 2011–2012. Emerging Infectious Diseases. 2015;21(3).
4 Nilsson AC, Björkmann P, Persson K. Polymerase chain reaction is superior to serology for the diagnosis of acute *Mycoplasma pneumoniae* infection and reveals a high rate of persistent infection. BMC Mikrobiology. 2008;8:93. doi: 10.1186/1471-2180-8-93.
5 Meyer Sauteur PM, Bleisch B, Voit A, Maurer FP, Relly C, Berger C, et al. Survey of macrolide-resistant *Mycoplasma pneumoniae* in children with community-acquired pneumonia in Switzerland. Swiss Med Wkly. 2014;144:w14041. doi:10.4414/smw.2014.14041.