Von der Diagnose zu einer rationalen Therapie

Der Hörsturz

Prof. Dr. med. Tobias Kleinjung, Prof. Dr. med. Alex Huber
Klinik für Ohren-, Nasen-, Hals- und Gesichtschirurgie, UniversitätsSpital Zürich

Trotz vielfältiger wissenschaftlicher Anstrengungen ist das Krankheitsbild des Hörsturzes noch nicht vollständig verstanden. Das von einer auf die andere Sekunde einseitig abnehmende Hörvermögen stellt für die Betroffenen oft eine bedrohliche Erfahrung dar. Der Artikel soll eine grundlegende Übersicht über die pathophysiologischen Grundlagen und die Auswahl der geeigneten diagnostischen Massnahmen bieten sowie Vorschläge zur adäquaten Behandlung der Patienten liefern.

Definition und Hintergrund

Unter dem Begriff «Hörsturz» versteht man eine plötzlich aufgetretene, in aller Regel einseitige, cochleäre Hörstörung bis hin zur Ertaubung. Somit stellt der Begriff mehr eine Beschreibung eines Symptoms als eine klassische Diagnose dar. Der englische Sprachraum wird diesem Phänomen mit der Bezeichnung als «sudden sensorineural hearing loss» (SSNHL) bzw. «sudden deafness» gerecht. Da die Bezeichnung im engeren Sinne für die Formen der akut aufgetretenen cochleären Schwerhörigkeiten reserviert sein sollte, für die eine zugrunde liegende Ursache nicht erkennbar ist, kann der Zusatz «idiopathisch» das Krankheitsbild des Hörsturzes noch weiter präzisieren («idiopathic sudden sensorineural hearing loss», akuter idiopathischer sensorineuraler Hörverlust) [1–3].

Um die Diagnose eines Hörsturzes zu stellen, wird in der Regel das Tonaudiogramm als massgeblicher Parameter herangezogen. Hier findet sich eine einseitige Hörminderung im Sinne einer sensorineuralen Schwerhörigkeit, also mit deckungsgleicher Luft- und Knochenleitungshörschwelle. Die exakte Beschreibung als sensorineurale Schwerhörigkeit trägt dem Umstand Rechnung, dass anhand des Reintonaudiogramms keine Differenzierung der Lokalisation der Schwerhörigkeit zwischen dem Innenohr (Cochlea) und dem Hörnerven vorgenommen werden kann. Gleichwohl ist in der weit überwiegenden Mehrzahl der Fälle der ursächliche Schaden im Bereich der Cochlea anzunehmen, sodass auch häufiger der unschärfere Begriff der «Innenohrschwerhörigkeit» verwendet wird.

Ab welchem Ausmass der sensorineuralen Schwerhörigkeit der Begriff des Hörsturzes gebraucht werden kann, wird unterschiedlich definiert. Die im angelsächsischen Sprachraum gebräuchliche Definition

Tobias Kleinjung

sieht für das Krankheitsbild des SSNHL einen Hörverlust von mindestens 30 dB HL in drei aufeinanderfolgenden Frequenzen im Vergleich zum gesunden Gegenohr vor. Dieser Hörverlust sollte in weniger als 72 Stunden entstanden sein [4, 5]. Die deutschsprachige Leitlinie «Hörsturz» der Arbeitsgemeinschaft der Wissenschaftlich Medizinischen Fachgesellschaften (AWMF), zuletzt aktualisiert im Jahr 2014, hingegen verzichtet auf eine exakte Definition des Ausmasses des Hörverlustes in dB und klassifiziert hinsichtlich Frequenzbereich in Hochton-, Mittelton-, Tiefton- und pantonale Hörstürze [3]. Die Leitlinie der amerikanischen Akademie für Otorhinolaryngologie-Kopf-Halschirurgie stützt sich zwar im Wesentlichen auf das

30 dB HL-Kriterium, erkennt allerdings auch geringgradigere Hörverluste im Rahmen des Krankheitsbildes an [2].

Der Hörsturz ist ein häufiges Krankheitsbild und stellt für den Betroffenen je nach Ausmass und Begleitsymptomen (Tinnitus, Schwindel) eine bedrohliche Situation dar. Das plötzliche Auftreten führt dazu, dass sich Patienten mit den entsprechenden Symptomen bei unterschiedlichsten Fachärzten (ORL-Ärzten, Hausärzten, Notfallärzten, Internisten) vorstellen können [6]. Für den behandelnden Arzt ergibt sich die Schwierigkeit, dass aufgrund der unbekannten Ätiologie kein allgemein anerkanntes Standardtherapieverfahren existiert. Zusätzlich stellt der adäquate Zeitpunkt des Therapiebeginns eine Herausforderung dar, da eine spontane Hörerholung ohne therapeutische Intervention in der Literatur in 32–65% der Fälle beschrieben wird [5].

Epidemiologie

Der Hörsturz gilt neben dem lärminduzierten, dem alters- und dem medikamentenbedingten Hörverlust als die häufigste Ursache für eine sensorineurale Schwerhörigkeit [7]. In Industrienationen ist laut klassischer Literatur mit einer Inzidenz von 5–20 Neuerkrankungen pro 100 000 Einwohnern je Jahr zu rechnen [8], wobei es auch Hinweise für deutlich höhere Zahlen gibt (160 Neuerkrankungen pro 100 000 Einwohner) [9]. Der Hörsturz ist eine Erkrankung des mittleren Lebensalters mit einem Maximum zwischen 45 und 55 Jahren, wobei Männer und Frauen gleich häufig betroffen sind [7]. Das Auftreten im Kindesalter stellt eine absolute Rarität dar [10]. Die Häufigkeit der Diagnosestellung in Verbindung mit aufwendiger Diagnostik, verschiedensten Therapieverfahren bis hin zu kostenintensiven Rehabilitationsmassnahmen können in der Zusammenschau zu einer volkswirtschaftlich relevanten Kostenbelastung führen. Die Erstellung der in den letzten Jahren publizierten Leitlinien soll dazu beitragen, auf der Grundlage evidenzbasierter Medizin geeignete Diagnose- und Therapieverfahren zu identifizieren, sowie unnötige und unwirksame Prozeduren zu vermeiden [2, 3].

Pathophysiologische Grundlagen

Der Entstehungsmechanismus eines Hörsturzes konnte bisher noch nicht im Detail geklärt werden. Es existieren allerdings verschiedenste Theorien, wie der Hörverlust zustande kommen könnte. Diese modellhaften Vorstellungen resultieren überwiegend aus Tierversuchen, bei denen versucht wurde, durch bestimmte Manipulationen (z.B. Lärmtrauma, Minderdurchblutung, Applikation von Aminoglykosiden) das Innenohr, respektive die Haarzellen, zu schädigen und so ein Verständnis für die molekularen Mechanismen im Innenohr zu gewinnen. Letztlich finden sich Hinweise für vaskuläre, rheologische, inflammatorische, metabolische, mechanische, autoimmune und genetische Prozesse, die am Entstehen des akuten sensorineuralen Hörverlustes beteiligt sein können [11]. Am wahrscheinlichsten ist, dass ein Zusammenspiel verschiedenster Faktoren, die individuell unterschiedlich ausgeprägt sein können, zum klinischen Bild eines Hörsturzes führen. Jüngere Erkenntnisse vermuten, dass eine pathologische Aktivierung einer zellulären Stressreaktion in der Cochlea mit Freisetzung von Sauerstoff- und Stickstoffradikalen zur Schädigung der Haarzellen führt und somit den nachfolgendem Hörverlust bedingt [12].

Klinisches Erscheinungsbild

Der Begriff «Hörsturz» deutet auf den in aller Regel plötzlichen Beginn der Symptomatik hin. Innerhalb von Sekunden oder wenigen Minuten erlebt der Betroffene einen einseitigen Hörverlust, der von unterschiedlicher Ausprägung sein kann. Die Störung kann als geringe Hörminderung auftreten, bei der noch bestimmte Tätigkeiten wie etwa das Telefonieren möglich sind, kann sich aber auch bis hin zu einer völligen Gehörlosigkeit äussern. Definitionsgemäss fehlt eine Verbindung zu anderen Erkrankungen, die das Auftreten des Hörverlustes erklären könnten. Somit ist die Symptomatik für den Betroffenen schwer einzuordnen und wird in vielen Fällen als bedrohlich empfunden. Ein beidseitiger Hörsturz wird in der Literatur mit einer Rate von unter 5% als Rarität beschrieben [13].

Das häufigste Begleitsymptom ist in 80% der Fälle ein gleichseitiger Tinnitus. Mit ähnlicher Häufigkeit wird ein Druckgefühl im betroffenen Ohr beschrieben. Bei 30% der Patienten besteht zusätzlich zum Hörverlust ein Schwindelgefühl, sodass zusätzlich zu der cochleären Störung auch von einer vestibulären Dysfunktion ausgegangen werden muss [6]. Weitere von Patienten beschriebene Symptome sind Hyperakusis (gesteigerte Geräuschempfindlichkeit), Diplakusis (Doppelthören) oder Dysakusis (verzerrtes Gehör). Ein pelziges Gefühl um die Ohrmuschel (periaurale Dysästhesie) wird mit der fehlenden akustischen Rückkoppelung bei Berührung der Ohrmuschel erklärt.

Viele Studien haben sich der Suche nach möglichen Risikofaktoren für das Auftreten eines Hörsturzes gewidmet. Letztlich lässt sich hier kein einheitliches Bild finden. Häufig genannt werden Komorbiditäten, die zu Durchblutungsstörungen beitragen können, wie Diabetes mellitus, Adipositas, Hypertonus, Nikotinkonsum

und Hypercholesterinämie. Allerdings führen Unschärfen im jeweiligen Studiendesign (z.B. fehlende Kontrollgruppe) und unterschiedliche Definitionen (z.B. des Hörsturzes) dazu, dass ein allgemein akzeptierter Zusammenhang bisher nicht hergestellt werden konnte. Ein häufiger von den Patienten postulierter und beobachteter Zusammenhang des Hörsturzes ist der Faktor «Stress» [1]. Während die durch Stress induzierten hormonellen Vorgänge, die Veränderungen auf Ebene der Synapsen und Neurotransmitter bis hin zu den neuroplastischen Aktivitätsveränderungen im Gehirn mittlerweile beschrieben werden können [14, 15], fehlt noch eine allgemein akzeptierte Erklärung für die ursächliche Wirkung dieser Vorgänge bei einer akuten cochleären Hörstörung.

Diagnostik

Der Hörsturz stellt im eigentlichen Sinne eine Ausschlussdiagnose dar, da definitionsgemäss der zugrunde liegende Mechanismus nicht bekannt ist und somit auch nicht gefunden werden kann. Somit ist es die Aufgabe der klinischen und apparativen Diagnostik, mögliche andere Ursachen der akut aufgetretenen sensorineuralen Hörminderung im Sinne von Differenzialdiagnosen, die einer spezifischen Therapie zugeführt werden können, zu entdecken. Die ärztliche Herausforderung liegt nun darin, im rationalen Sinne, die Abklärungen in ihrer Art und Abfolge so zu gestalten, dass zeitgerecht die entsprechende Therapie begonnen werden kann. Dementsprechend wird zwischen einer unbedingt erforderlichen Basisdiagnostik und Massnahmen unterschieden, die nur bei einer bestimmten Befundkonstellation oder bei wiederholten Hörverlustereignissen mit zwischenzeitlicher Hörerholung in Frage kommen. In der Auswahl und Bewertung der einzelnen Methoden bieten die kürzlich erschienen Leitlinien der amerikanischen und deutschen Fachgesellschaften eine wertvolle Hilfestellung.

Basisdiagnostik

Als generelle Basis sind bei jedem Verdacht auf einen Hörsturz eine fundierte Anamnese, eine Otoskopie (bei pathologischen Befund Ohrmikroskopie), eine Stimmgabeluntersuchung, eine orientierende Untersuchung mit der Frenzelbrille (Nystagmusprüfung), die Durchführung des Kopfimpulstestes sowie eine detaillierte tonaudiometrische Untersuchung mit isolierter Messung der Luft- und Knochenleitungsschwelle erforderlich.

Die meisten dieser Techniken können sicherlich in der hausärztlichen oder internistischen Praxis erfolgen. Für die Ohrmikroskopie und insbesondere für die tonaudiometrische Diagnostik ist aber in aller Regel die Überweisung zum ORL-Fachspezialisten vorzunehmen. Eine Übersicht der basisdiagnostischen Massnahmen bietet folgende Liste:

Übersicht über die basisdiagnostischen Massnahmen bei Verdacht auf einen Hörsturz.

- Anamnese
- Otoskopie/Ohrmikroskopie
- Stimmgabelprüfung nach Weber und Rinne
- Orientierende Vestibularisprüfung (Nystagmusprüfung mit der Frenzelbrille)
- Kopfimpulstest
- Reintonaudiogramm mit Luft- und Knochenleitung (Vertäubungsmöglichkeit erforderlich)

Differenzialdiagnosen

Die weiterführende Diagnostik ist abhängig von bestimmten Verdachtsmomenten, die sich aufgrund der Anamnese oder des zeitlichen Verlaufs ergeben. Eine Zusammenstellung der wichtigsten Differenzialdiagnosen des Hörsturzes mit den entsprechend erforderlichen diagnostischen Massnahmen enthält Tabelle 1.

Reintonaudiometrie

Der wichtigste Parameter für die Diagnose und Quantifizierung des Hörsturzes ist neben der Anamnese und der unauffälligen Ohrmikroskopie das Reintonaudiogramm. Der Ablauf sollte so gestaltet sein, dass die Messung des Audiogramms spätestens zwei bis drei Tage nach Auftreten der Symptome arrangiert werden kann.

Im Falle eines Hörsturzes sind auf dem betroffenen Ohr die Knochenleitungs- und Luftleitungsschwelle identisch, also deckungsgleich. Die exakte Beschreibung eines Hörsturzes kann anhand der im Tonaudiogramm betroffenen Frequenzen und anhand des Ausmasses des Hörverlustes vorgenommen werden. Somit werden Hochton-, Mittelton-, Tiefton- und pantonale Hörstürze voneinander unterschieden.

Isolierte mittelfrequente Hörstürze sind selten (Abb. 1). Bei Tieftonhörstürzen kommt als pathophysiologische Grundlage ein endolymphatischer Hydrops in Frage (Abb. 2). Hier ist die Remissionsrate eher hoch. Hochtonhörstürze sind häufig und weisen öfter eine unbefriedigende Hörerholung nach Therapie auf. Als Maximalvariante findet sich der komplette, pantonale Hörverlust im Sinne der akut aufgetretenen Ertaubung (Abb. 3). Wichtig ist, dass bei der Bewertung des akuten Hörverlustes auch vorbestehende Hörschäden, etwa

Tabelle 1: Übersicht über die Differenzialdiagnose des Hörsturzes mit entsprechenden diagnostischen Massnahmen.

Differenzialdiagnose des Hörsturzes	Wegeweisende diagnostische Massnahmen
Ceruminalpropf, Otitis media (Schallleitungsschwerhörigkeit)	Otoskopie/Ohrmikroskopie/Stimmgabel in das betroffene Ohr lateralisiert
Lärmtrauma/Knalltrauma	Anamnese
Labyrinthitis	Anamnese (Mittelohraffektion, Schmerzen, Schwindel)
	Ohrmikroskopie (entdifferenziertes Trommelfell, Trommelfelldefekt, Sekretion)
	Evt. CT des Felsenbeins
Herpes zoster oticus	Anamnese (Schmerz, Schwindel)
	Ohrmikroskopie
	Inspektion (Bläschen, Facialisparese)
Perilymphfistel mit Affektion des runden oder ovalen Fensters	Anamnese (schweres Heben?)
	Vestibuläre Diagnostik
	CT des Felsenbeines (freie Luft in der Cochlea oder im Bogengangsystem?)
Autoimmunassoziierter Innenohr-Hörverlust	Anamnese (meist beidseitiger Hörverlust)
	Labordiagnostik
Vestibularisschwannom und andere Geschwülste im Bereich des Felsenbeines oder des Kleinhirnbrückenwinkels	Anamnese
	Vestibuläre Diagnostik
	MRT des Felsenbeines und Schädels
Innenohr- und Mittelohrbarotrauma	Anamnese (Tauchen, Fliegen)
	Ohrmikroskopie
Psychogene Schwerhörigkeit	Anamnese
	Otoakustische Emissionen
	Hirnstammaudiometrie
Morbus Ménière	Anamnese (Schwindel im Vordergrund)
	Vestibuläre Diagnostik
	MRT des Felsenbeines (ggf. auch mit Hydropsdarstellung)
Liquorverlustsyndrom	Anamnese
Störungen des Herz-Kreislauf-Systems (relevante Hypotonie, Herzoperationen)	

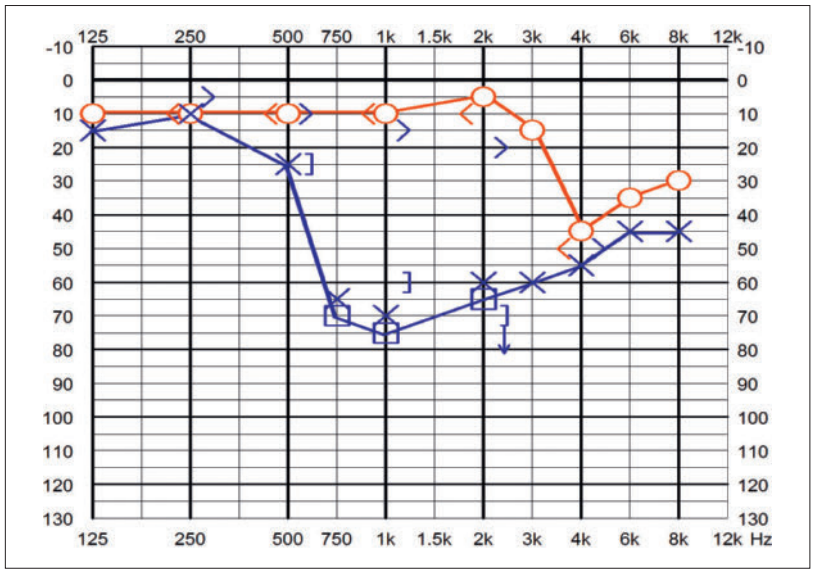

Abbildung 1: Darstellung eines Tonaudiogramms bei Hörsturz im mittelfrequenten Bereich links bei einem 70-jährigen Patienten (rote Kurve = rechtes Ohr, blaue Kurve = linkes Ohr,] = Symbol für Knochenleitung mit Vertäubung links).

durch Vergleich mit dem Gegenohr bzw. mit vorbekannten Tonaudiogrammen, einbezogen werden (Abb. 4).

Eine Mitbeteiligung des Vestibularorgans kann sich neben den typischerweise als Drehschwindel geäusserten Beschwerden auch in Form eines Spontannystagmus oder eines pathologischen Kopfimpulstests (zur gleichen Seite) äussern. Sollten hier längerfristige Auffälligkeiten vorhanden sein, so ist die vestibuläre Diagnostik auch um apparative Tests (kalorische Prüfung, Videonystagmographie, Video-Kopfimpulstest, Prüfung der Otolithenorgane mittels vestibulär evozierter myogener Potenziale) zu erweitern.

Labor

Eine routinemässige Testung von Laborparametern bleibt umstritten. Hierzu existieren in der Literatur unterschiedliche Angaben, die von einer relativ umfangreichen Prüfung (Blutbild, Gerinnung, ANA, ANCA, CRP, Lues-Serologie etc.) [6, 16] bis hin zu einer Empfehlung der Unterlassung («strong recommendation against») reichen [2]. Letztlich konnten multiple Studien bisher nicht zeigen, dass es eine für den Hörsturz typische Laborkonstellation gibt, die auch noch für die Wahl einer geeigneten Therapie von Bedeutung wäre. Aus diesem Grunde sollte eine Laborbestimmung beim Verdacht auf einen Hörsturz immer einer spezifischen, individuellen Fragestellung dienen und nicht routinemässig erfolgen.

Bildgebung

Ein weiterer, uneinheitlich gehandhabter Punkt ist die Frage nach einer routinemässig bei Verdacht auf Hörsturz zu veranlassenden Bildgebung. Hierzu empfiehlt die *British Society of Otolaryngologists – Head and Neck Surgeons* in jedem Fall eines asymmetrischen Hörverlustes, sei er akut oder langsam progredient aufgetreten, die Durchführung einer Magnetresonanztomographie (MRT) des Schädels, auch wenn die Hirnstammaudiometrie einen unauffälligen Befund ergeben hat [6]. Letztlich geht es um den Ausschluss einer Raumforderung im Bereich des Kleinhirnbrückenwinkels, des inneren Gehörgangs und der Cochlea oder auch den Hinweis für Demyelinisierungen oder einer Evidenz für thrombotisch oder hämorrhagische Ereignisse [6]. Die amerikanische Leitlinie wehrt sich gegen eine routinemässige Bildgebung bei Hörsturz und empfiehlt die Unterlassung einer Computertomographie (CT) des Schädels als initiale diagnostische Massnahme. Dies geschieht insbesondere vor dem Hintergrund, dass in den USA viele Jahre bei der Verdachtsdiagnose eines Hörsturzes ein Schlaganfall als mögliche Ursache mittels CT aus Sorge vor Regress-

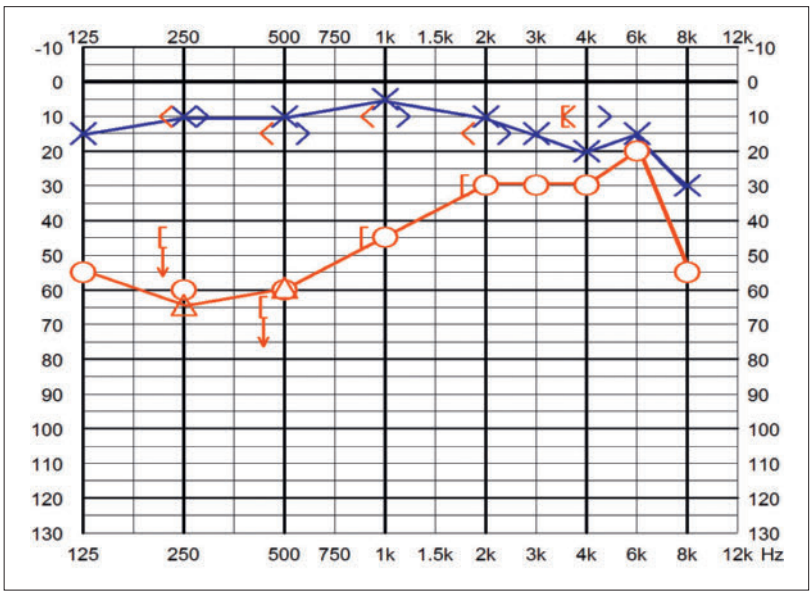

Abbildung 2: Darstellung eines Tonaudiogramms bei Hörsturz im tieffrequenten Bereich rechts bei einem 55-jährigen Patienten (Symbole siehe Abbildung 1, [= Symbol für Knochenleitung mit Vertäubung rechts).

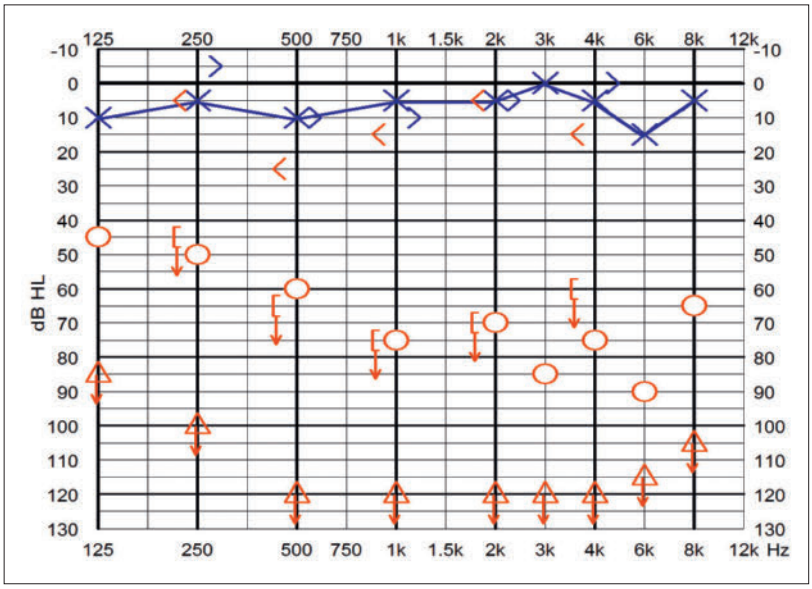

Abbildung 3: Darstellung eines Tonaudiogramms bei pantonaler akut aufgetretener Ertaubung rechts bei einer 48-jährigen Patientin (die nach unten gerichteten Pfeile symbolisieren, dass die Knochenleitung nur gefühlt, aber nicht gehört wurde).

ansprüchen abgeklärt wurde. Sowohl die amerikanische wie auch die deutsche Leitlinie empfehlen, die Schnittbildgebung des Schädels nur im Fall spezifischer Fragestellungen beim Hörsturz anzuwenden und die Art des Verfahrens (MRT des Schädels oder des Felsenbeines versus CT der Region) dementsprechend anzupassen [2, 3]. Hierbei gilt es zu beachten, dass die CT-Untersuchung des Schläfenbeins und des Schädels für die Abklärung einer retrocochleären Pathologie im Bereich des inneren Gehörgangs und des Kleinhirnbrückenwinkels (z.B. Vestibularisschwannom) nicht wirklich geeignet ist.

Sollte die asymmetrische Schwerhörigkeit über einen längeren Zeitraum (z.B. 4–6 Wochen) trotz adäquater Therapie persistieren, so stellt sich zu diesem Zeitpunkt die Frage nach der Abklärung einer retrocochleären Pathologie (z.B. Vestibularisschwannom, syn. Akustikusneurinom). Die MRT des Felsenbeins ist heute der Goldstandard für die Klärung der Frage nach einer cochleären (Blutung, Raumforderung) oder retrochleären Pathologie. Bei grösser angelegten Untersuchungen konnte bei etwa 4% der Patienten mit dem klinischen Bild eines Hörsturzes in der Folge ein Vestibularisschwannom im MRT gefunden werden [17, 18]. Die Hirnstammaudiometrie stellt eine kostengünstigere Alternative dar, weist allerdings eine niedrigere Sensitivität und Spezifität als die MRT auf [19].

Sollte man in Erwägung ziehen, die audiologische Diagnostik über die Tonaudiometrie hinaus zu erweitern, sollten sämtliche überschwelligen Hörprüfungen (z.B. Hirnstammaudiometrie, Stapediusreflexmessungen) erst mit einem Abstand von einer Woche nach dem Beginn der Symptomatik erfolgen. Dies geschieht, um das Innenohr vor einer zusätzlichen Lärmbelastung durch hohe Schallpegel (über 70–80 dBSPL) zu schützen. Selbiges gilt auch für die MRT, bei der Schalldruckpegel zwischen 90 und 100 dB(A) erreicht werden können [20]. Hier sollte immer auf einen adäquaten Lärmschutz (Kapselgehörschutz und Ohrenstöpsel) geachtet werden. In der sofortigen Abklärung des Hörsturzes sollte die MRT nur zum Einsatz kommen, falls anderweitige Symptome (Kopfschmerzen, Schwindel) einen schwerwiegenden neurologischen Notfall (z.B. Hirnblutung, Ischämie) vermuten lassen.

Therapie

Die Therapie des Hörsturzes orientiert sich an den modellhaften pathophysiologischen Grundlagen. Da diese allerdings mehr als hypothetische Vorstellungen zu werten sind und die genaue Ursache nicht bekannt ist, überwiegt ein gewisser «therapeutischer Polypragmatismus». Somit kommen bei der Therapie vor allem entzündungshemmende und durchblutungssteigernde Medikamente zum Einsatz [21]. Es ist allgemein anerkannt, dass der Hörsturz nicht als medizinischer Notfall, sondern als medizinischer Eilfall angesehen werden darf. Hier wird der Tatsache der hohen Spontanremissionsrate Rechnung getragen. Es gilt, dass die Therapie innerhalb der ersten zwei bis drei Tage nach Beginn der Symptomatik einsetzen sollte, wobei natürlich der subjektive Leidensdruck individuell berück-

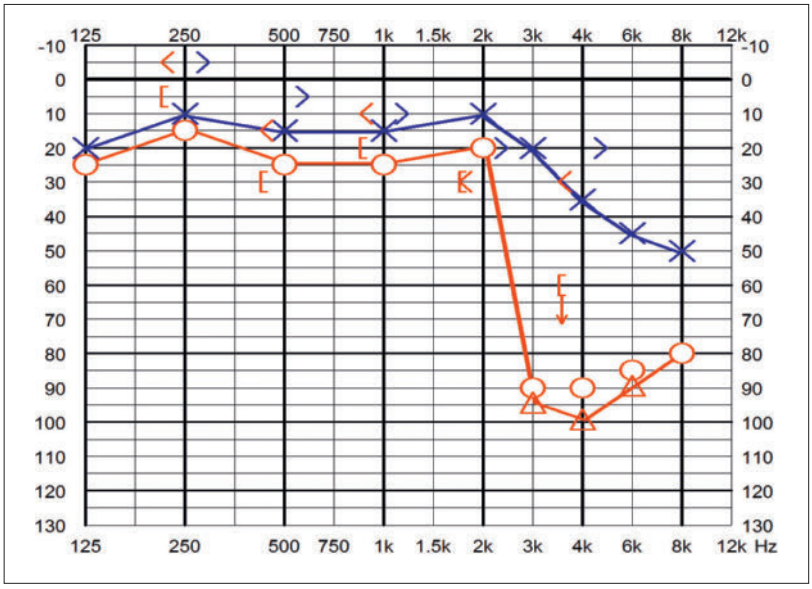

Abbildung 4: Darstellung eines Tonaudiogramms bei isoliertem Hochtonhörsturz rechts (3–8 kHz) bei einem 45-jährigen Patienten. Auch die linke Seite weist im hochfrequenten Bereich einen geringgradigen Hörschaden auf. Der Verlust auf dem Gegenohr beträgt aber mehr als 30 dB HL in mehr als 3 Frequenzen.

sichtigt werden muss [3]. Leider ist das Evidenzniveau der internationalen Literatur hinsichtlich der Therapie als niedrig einzuschätzen, da nur sehr wenige kontrollierte und randomisierte Studien auf hohem Evidenzniveau existieren [22]. Insbesondere bei geringer ausgeprägten Hörstörungen ist aus diesem Grund auch eine abwartende Haltung nach entsprechender Patientenaufklärung über die möglichen Therapieformen eine ernstzunehmende Option.

Steroide

Die weltweit meistgebrauchte Standardtherapie besteht in einer systemischen Applikation von Steroiden [7]. Die Rationale dafür liegt in der modellhaften Vorstellung einer möglichen antiinflammatorischen Wirkung, der Unterdrückung einer autoimmunen Reaktion, in der Verbesserung der cochleären Mikrozirkulation und in einer Reduktion des endolymphatischen Drucks [23]. Erhebliche Abweichungen finden sich allerdings in der Dosierung, der Dauer und der Wahl der Darreichungsform (oral, i.v., intratympanal). Während sich insbesondere in den englischsprachen Ländern (USA, Grossbritannien) eine Therapie mit maximal 60 mg Prednison/d p.o. über einen Zeitraum von 7–14 Tagen als Standard etabliert hat [2, 6], hat sich in mitteleuropäischen Ländern vielerorts eine systemische Therapie mit hochdosierten Steroiden durchgesetzt. Die letztere Herangehensweise begründet sich auf Studien, bei denen im Vergleich zu niedriger dosierten Therapieschemata die Hochdosistherapie mit Steroiden effektiver war [24], und dem Hinweis einer Studie, dass sich nach mittleren Steroiddosen (125 mg Prednisolon i.v.) die Konzentration des Kortisolspiegels in der humanen Perliymphe unwesentlich von der bei Kontrollpatienten unterschied, nach einer hohen Dosis von 250 mg Prednisolon i.v. hingegen eine signifikante Erhöhung des Kortisolspiegels in der Perilymphe zu messen war [25]. Die Hochdosissteroidtherapie beim Hörsturz lässt sich in verschiedenen Darreichungsformen durchführen. Neben der Applikation von 250 mg Prednison i.v. über einen Zeitraum von 3–5 Tagen mit folgender Dosisreduktion ist auch die einfachere, nahezu dosisäquivalente, orale Verabreichung von 40 mg Dexamethason über 3 Tage mit nachfolgender Reduktion auf 10 mg Dexamethason (Tag 4–6) möglich. Bei insgesamt unsicherer Evidenzlage bezüglich der Steroidtherapie beim Hörsturz [22] wird derzeitig in einer aufwendigen, randomisierten, kontrollierten, dreiarmigen, multizentrischen Studie in Deutschland (HODOKORT-Studie) die Wirksamkeit der Hochdosissteroidtherapie im Vergleich zur internationalen Standarddosis (60 mg Prednison p.o.) evaluiert [7].

Neben der systemischen Darreichungsform ist seit einigen Jahren auch die lokale Steroidapplikation (intratympanal) eine mögliche Alternative. Eine Studie von Rauch et al. [26] konnte zeigen, dass die Wirkung von mehrmalig intratympanal applizierter Steroidlösung (40 mg/ml Methylprednisolon) mit einer 14-tägigen oralen Standardtherapie von 60 mg Prednison beim Hörsturz vergleichbar ist. Mittlerweile hat sich die lokale Darreichungsform für Situationen bewährt, bei denen aufgrund der Nebenwirkungen eine systemische Verabreichung von hochdosierten Steroiden obsolet ist (z.B. Diabetes mellitus, Immunsuppression, Schwangerschaft). Weiterhin wird die lokale Therapie bei Versagen der systemischen Therapie im Sinne einer Reserve-(Zweitlinien-)Therapie angeboten [2, 7].

Die weltweit meistgebrauchte Standardtherapie besteht in einer systemischen Applikation von Steroiden.

An der ORL-Klinik des UniversitätsSpitals Zürich hat sich entsprechend den oben beschriebenen Erkenntnissen eine Vorgehensweise durchgesetzt, wie sie schematisch in der Abbildung 5 dargestellt ist. Dieser Prozederevorschlag ist konform mit den international veröffentlichten Leitlinien [2, 3].

Andere Therapieformen

Verschiedenste andere medikamentöse Therapieformen werden und wurden aufgrund der hypothetischen Vorstellungen der Pathophysiologie zur Behandlung

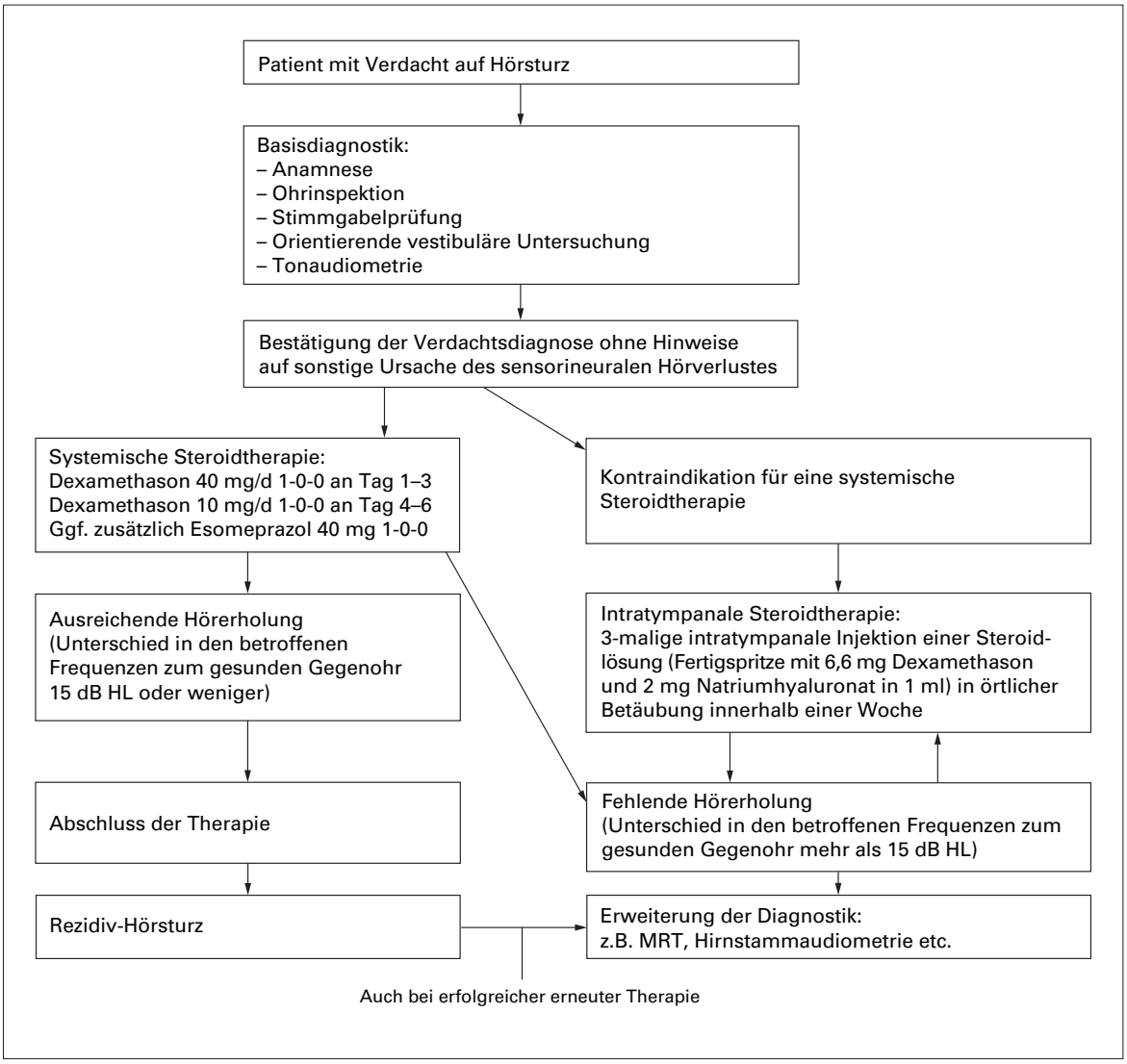

Abbildung 5: Flussdiagramm der therapeutischen Vorgehensweise bei diagnostiziertem Hörsturz am UniversitätsSpital Zürich.

des Hörsturzes angewendet. Hierunter zählen Virostatika (z.B. Valacyclovir), Rheologika (z.B. Pentoxifyllin), Antihistaminika (Betahistin), Thromobozytenaggregationshemmer, Plasmaexpander (Hydroxyethylstärke) und Antoxidanzien (Zink).

Weiterhin existieren Untersuchungen zur Wertigkeit von plasmapheretischen Verfahren (z.B. zur Fibrinogenabsenkung) und zur Therapie mittels hyperbarer Oxygenation.

Als chirurgische Massnahme wird die Inspektion und Abdichtung der runden und ovalen Fensternische im Mittelohr bei möglicher Perilymphfistel diskutiert.

Sämtliche dieser Verfahren konnten sich international nicht durchsetzen. Dies liegt im Wesentlichen an der mangelhafteren Evidenzlage, die in mehreren Metaanalysen nachgewiesen wurde [27, 28]. Lediglich für die hyperbare Sauerstofftherapie sehen die amerikanischen Leitlinien eine mögliche Indikation bei jüngeren Patienten und mittel- bis höhergradigem Hörverlust. Die chirurgische Exploration der Fensternischen sollte Fällen mit adäquatem Trauma bei entsprechender Klinik (Schwindel, höhergradiger Hörverlust) und idealerweise nachweisbarer intracochleärer Luft (CT) vorbehalten bleiben.

Prognose

Von einer günstigen Prognose ist bei isolierter Schwerhörigkeit im Tief- und Mittelfrequenzbereich bzw. bei insgesamt geringgradigem Hörverlust auszugehen. Die Prognose verschlechtert sich, je grösser der initiale Hörverlust ist, und ist am ungünstigsten bei an Taubheit grenzender Schwerhörigkeit. Ein zusätzlich vorhandener und mittels Diagnostik objektivierbarer peripher vestibulärer Schwindel stellt ein weiteres ungünstiges Zeichen dar.

Das Wichtigste für die Praxis

- Der Begriff des «Hörsturzes» beschreibt einen in seiner Pathophysiologie noch nicht verstandenen, also idiopathischen, plötzlich aufgetretenen, einseitigen sensorineuralen Hörverlust.
- Die Spontanremissionsrate liegt je nach Studie und Definition etwa zwischen einem Drittel und der Hälfte aller Patienten.
- Die Therapie des Hörsturzes wird als Eilfall (innerhalb von 72 Stunden) und nicht als Notfall gesehen.
- Zur Diagnosestellung ist neben der Anamnese, der otoskopischen (bzw. ohrmikroskopischen) Untersuchung und der Stimmgabelprüfung vor allem ein Tonaudiogramm erforderlich.
- Laborkontrollen und zerebrale Bildgebung (cochleäre/retrocochleäre Pathologie) sollten nur bei spezieller Fragestellung oder protrahiertem Verlauf trotz adäquater Therapie (4–6 Wochen) erfolgen.
- Nicht jeder Hörsturz bedarf einer Behandlung (z.B. geringgradiger Hörverlust).
- Als massgebliche therapeutische Option hat sich international die systemische und/oder lokale Steroidbehandlung durchgesetzt.

Danksagung
Die Autoren danken Frau Dr. med. Stefanie Vannotti, Fachärztin für Allgemeine Innere Medizin, Zürich, herzlich für die kritische Durchsicht des Artikels.

Disclosure statement
Die Autoren haben keine finanziellen oder persönlichen Verbindungen im Zusammenhang mit diesem Beitrag deklariert.

Bildnachweis
Bild S. 1038: © Ilexx | Dreamstime.com

Korrespondenz:
Prof. Dr. med.
Tobias Kleinjung
Klinik für Ohren-, Nasen-,
Hals- und Gesichtschirurgie
UniversitätsSpital Zürich
Frauenklinikstrasse 24
CH-8091 Zürich
Tobias.Kleinjung[at]usz.ch

Literatur

1 Hesse G. Akute Innenohrschwerhörigkeit. Innenohrschwerhörigkeit. Heidelberg: Thieme; 2015:44–54.
2 Stachler RJ, Chandrasekhar SS, Archer SM, Rosenfeld RM, +Schwartz SR, Barrs DM, et al. Clinical practice guideline: sudden hearing loss. Otolaryngol Head Neck Surg. 2012;146(3 Suppl):1–35.
3 AWMF-Leitlinien. Hörsturz (akuter idiopathischer sensorineuraler Hörverlust 2014. Available from: http://www.awmf.org/leitlinien/detail/ll/017-010.html.
4 De Kleyn A. Sudden complete or partial loss of function of the octavus-system in apperently normal persons. Acta Otolaryngol (Stockh). 1944;32:407–29.
5 NIH. Sudden deafness: National Institute of Health; 2000. Available from: http://www.nidcd.nih.gov/health/sudden.asp.
6 Schreiber BE, Agrup C, Haskard DO, Luxon LM. Sudden sensorineural hearing loss. Lancet. 2010;375(9721):1203–11.
7 Plontke SK, Girndt M, Meisner C, Probst R, Oerlecke I, Richter M, et al. Multicenter trial for sudden hearing loss therapy - planning and concept. HNO. 2016;64(4):227–36.
8 Byl FM, Jr. Sudden hearing loss: eight years' experience and suggested prognostic table. Laryngoscope. 1984;94(5 Pt 1):647–61.
9 Klemm E, Deutscher A, Mosges R. A present investigation of the epidemiology in idiopathic sudden sensorineural hearing loss. Laryngorhinootologie. 2009;88(8):524–7.
10 Kizilay A, Koca CF. Pediatric Sudden Sensorineural Hearing Loss. J Craniofac Surg. 2016.
11 Castiglione A, Ciorba A, Aimoni C, Orioli E, Zeri G, Vigliano M, et al. Sudden sensorineural hearing loss and polymorphisms in iron homeostasis genes: new insights from a case-control study. Biomed Res Int. 2015;2015:834736.
12 Merchant SN, Durand ML, Adams JC. Sudden deafness: is it viral? ORL J Otorhinolaryngol Relat Spec. 2008;70(1):52–60; discussion -2.
13 Oh JH, Park K, Lee SJ, Shin YR, Choung YH. Bilateral versus unilateral sudden sensorineural hearing loss. Otolaryngol Head Neck Surg. 2007;136(1):87–91.
14 Eiden LE. Neuropeptide-catecholamine interactions in stress. Adv Pharmacol. 2013;68:399–404.
15 Hayashi T. Conversion of psychological stress into cellular stress response: roles of the sigma-1 receptor in the process. Psychiatry Clin Neurosci. 2015;69(4):179–91.
16 Lawrence R, Thevasagayam R. Controversies in the management of sudden sensorineural hearing loss: an evidence-based review. Clin Otolaryngol. 2015;40(3):176–82.
17 Jeong KH, Choi JW, Shin JE, Kim CH. Abnormal Magnetic Resonance Imaging Findings in Patients With Sudden Sensorineural Hearing Loss: Vestibular Schwannoma as the Most Common Cause of MRI Abnormality. Medicine (Baltimore). 2016;95(17):3557.
18 Lee JD, Lee BD, Hwang SC. Vestibular schwannoma in patients with sudden sensorineural hearing loss. Skull Base. 2011;21(2):75–8.
19 Cueva RA. Auditory brainstem response versus magnetic resonance imaging for the evaluation of asymmetric sensorineural hearing loss. Laryngoscope. 2004;114(10):1686–92.
20 Knorgen M, Spielmann RP, Haberland EJ, Melkus G. Measurement of MRI scanner noise. Z Med Phys. 2004;14(4):251–9.
21 Arnold A. Sudden hearing loss. Ther Umsch. 2004;61(1):30–4.
22 Wei BP, Stathopoulos D, O'Leary S. Steroids for idiopathic sudden sensorineural hearing loss. Cochrane Database Syst Rev. 2013;7:CD003998.
23 Mort DJ, Bronstein AM. Sudden deafness. Curr Opin Neurol. 2006;19(1):1–3.
24 Gallo DE, Khojasteh E, Gloor M, Hegemann SCA. Effectiveness of Systemic High-Dose Dexamethasone Therapy for Idiopathic Sudden Sensorineural Hearing Loss. Audiol Neuro-Otol. 2013;18(3):161–70.
25 Niedermeyer HP, Zahneisen G, Luppa P, Busch R, Arnold W. Cortisol levels in the human perilymph after intravenous administration of prednisolone. Audiol Neuro-Otol. 2003;8(6):316–21.
26 Rauch SD, Halpin CF, Antonelli PJ, Babu S, Carey JP, Gantz BJ, et al. Oral vs intratympanic corticosteroid therapy for idiopathic sudden sensorineural hearing loss: a randomized trial. JAMA. 2011;305(20):2071–9.
27 Agarwal L, Pothier DD. Vasodilators and vasoactive substances for idiopathic sudden sensorineural hearing loss. Cochrane Database Syst Rev. 2009(4):CD003422.
28 Awad Z, Huins C, Pothier DD. Antivirals for idiopathic sudden sensorineural hearing loss. Cochrane Database Syst Rev. 2012;8:CD006987.