Seltene Ursache eines Pleuraergusses

# Der Fuchs im Schafspelz

**Dr. med. Annina Rytz[a], Dr. med. Hans-Rudolf Zenklusen[b], Dr. med. Stephan Gasser[a]**

[a] Pneumologie, Zuger Kantonsspital, [b] Pathologisches Institut, Luzerner Kantonsspital

## Fallbericht

Der 57-jährige bisher gesunde Nichtraucher wurde vom Hausarzt in die pneumologische Sprechstunde zugewiesen zur weiteren Abklärung einer pulmonalen Raumforderung. Bei neu aufgetretener Anstrengungsdyspnoe und vermindertem Atemgeräusch linksseitig war ein konventionelles Thoraxröntgenbild und anschliessend eine Computertomographie durchgeführt worden. Computertomographisch zeigte sich eine kugelige, recht homogene Raumforderung im linken Unterlappen mit zentraler nidusartiger Verkalkung. Der Tumor war gegenüber der Lunge scharf abgrenzbar und wies eine zirkuläre Membran mit Kontrastmittelaufnahme auf, was als Teil-Atelektase des Unterlappens interpretiert wurde. Umgeben war der Rundherd von einem Pleuraerguss (Abb. 1).

Zur weiterführenden Diagnostik wurde eine Bronchoskopie mit BAL durchgeführt, wobei der endobronchiale Befund unauffällig war und in der BAL eine lymphozytäre Alveolitis mit leicht granulomatöser Komponente (epitheloidzellige und mehrkernige Makrophagen) nachgewiesen wurde. Der Rundherd war von endobronchial her nicht zugänglich. Weiter wurde der Pleuraerguss punktiert und drainiert. Die chemische Analyse ergab ein Exsudat, mikroskopisch zeigten sich vermehrte eosinophile Granulozyten sowie Histiozyten und Mesothelien. Maligne Zellen konnten weder in der BAL noch im Punktat nachgewiesen werden. Da weiterhin keine affirmative Diagnose gestellt werden konnte, erfolgte eine CT-gesteuerte Biopsieentnahme aus der Raumforderung. Parallel dazu wurde eine PET-CT organisiert, wobei der pulmonale Rundherd sowie ein ipsilateraler hilärer Lymphknoten eine geringe FDG-Anreicherung zeigten (Abb. 2).

In den Gewebeproben kamen Cuticula innerhalb von sklerosiertem Bindegewebe zur Darstellung, ein Befund, der gut zu einer Echinokokkose passte (Abb. 3 und 4).

Diese Verdachtsdiagnose wurde in der Folge sowohl serologisch mit Hilfe einer Reihe von Antikörpern gegen Echinococcus species (EgP, EgHF, AgB und Em18 positiv, EmG11 negativ) als auch mittels Echinococcus-PCR-Analysen in den Biopsien bestätigt. Es handelte sich eindeutig um eine Infektion mit Echinococcus multilocularis. Als mögliche Infektionsquelle wurde Gemüse aus eigenem Anbau in einem Schrebergarten in Waldnähe eruiert. Das Differentialblutbild zeigte eine Eosinophilie mit 2,05 G/l bzw. 26%. Eine medikamentöse Therapie mit Albendazol wurde eingeleitet, die vom Patienten sehr gut toleriert wurde.

## Diskussion

Echinokokken sind Bandwürmer mit Zwei-Wirt-Lebenszyklen. Sie leben im Darm von fleischfressenden Wild- oder Haustieren, die den Endwirt darstellen.

Annina Rytz

**Abbildung 1:** Kontrastmittelverstärkte Computertomographie des Thorax. Kugelige Raumforderung im linken Unterlappen mit umgebendem Pleuraerguss.

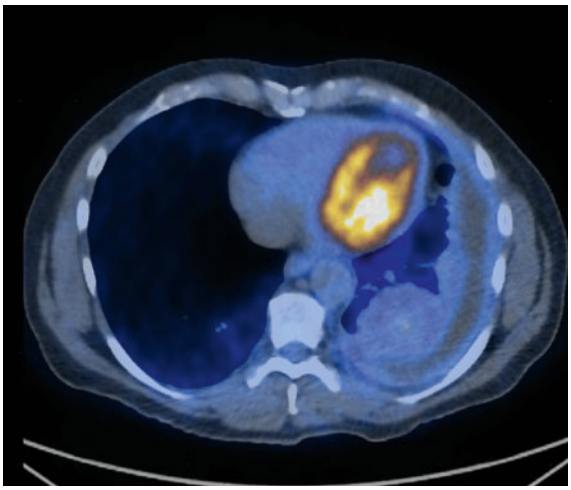

**Abbildung 2:** FDG-PET-CT: Geringe FDG-Aktivität im Lungentumor im linken Unterlappen und in leicht vergrösserten Lymphknoten hilär links.

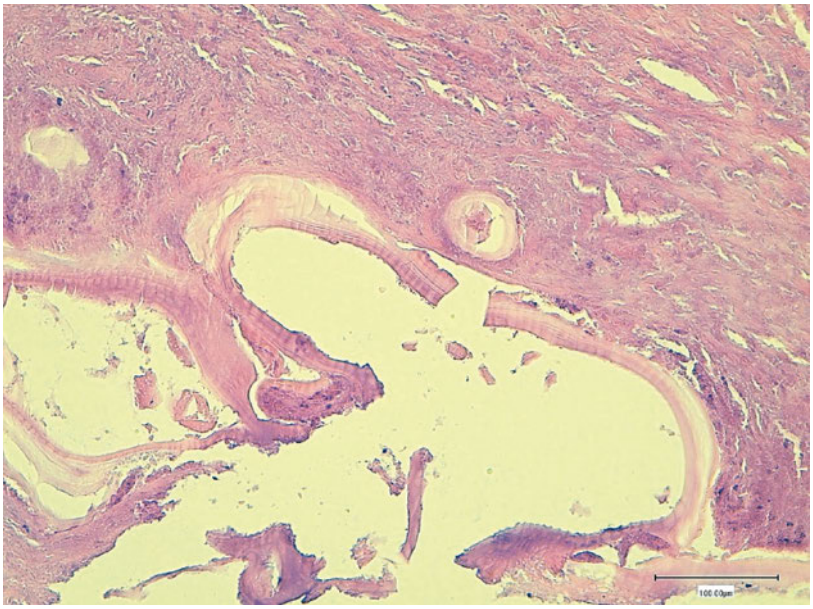

**Abbildung 3:** Lungenbiopsie: Sklerose mit Cuticula in der Hämalaun-Eosin-Färbung.

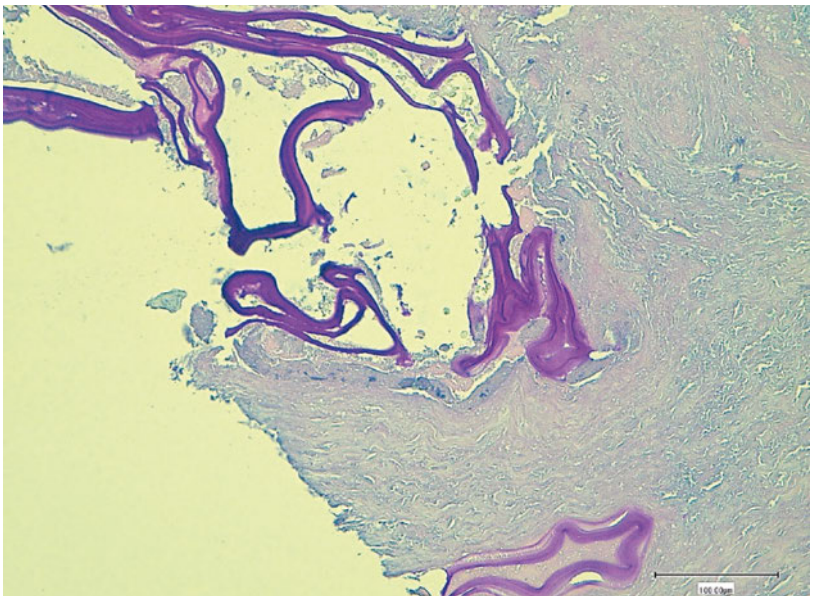

**Abbildung 4:** Lungenbiopsie: Sklerose mit Cuticula in der PAS-Färbung.

Nagetiere fungieren als Zwischenwirte. Sie nehmen über die Nahrung Bandwurmeier auf, die sich in der Wirtsleber zu Zysten mit Larven entwickeln. Diese Protoscolices müssen schliesslich wieder von einem Endwirt aufgenommen werden, um sich zu erwachsenen Würmern entwickeln und den Zyklus abschliessen zu können. Der Mensch kann als Fehlwirt ebenfalls über die Nahrung oder durch engen Kontakt zu befallenen Haustieren infiziert werden. In Europa spielen vorallem E. granulosus und multilocularis eine Rolle. E. granulosus oder E. cysticus, der Hundebandwurm, entwickelt sich beim Menschen vorwiegend in der Leber, kann sich aber auch in den Lungen (20%) und anderen Organen (10%) manifestieren. E. multilocularis oder E. alveolaris, der Fuchsbandwurm, entwickelt sich hingegen fast ausschliesslich in der Leber (98–100%), später kann es zu hämatogener oder lymphogener Metastasierung in andere Organe kommen [1, 2].

In unserem Fall stand eine pulmonale Manifestation im Vordergrund, was für einen E. multilocularis sehr ungewöhnlich ist. In einem europäischen Register zeigten lediglich 2,3% der Fälle mit alveolärer Echinokokkose primär eine extrahepatische Manifestation [3]. In einer Schweizer Serie von 70 Patienten mit fortgeschrittener alveolärer Echinokokkose waren in 13% die Leber und nicht direkt benachbarte Organe, also zum Beispiel die Lunge, betroffen [1].

Analog zu Tumorerkrankungen wird auch bei der Echinokokkose eine Stadieneinteilung gemäss PNM-System vorgenommen, wobei sich P auf die Ausdehnung in der Leber bezieht, N die Beteiligung von benachbarten Organen der Leber bezeichnet und M Auskunft über leberferne Metastasen gibt.

Retrospektiv waren auch in unserem Fall in der initialen Computertomographie Leberzysten nachweisbar, allerdings waren diese rund, glatt begrenzt und zeigten keine Nekrosezonen. Die Transaminasen sowie die Cholestaseparameter lagen im Normbereich. Erst sonographisch konnten Verkalkungen einiger dieser Leberzysten dargestellt werden, und im PET zeigten sie keine Aktivität. Hierzu muss allerdings angemerkt werden, dass das PET in der Annahme eines Malignoms durchgeführt wurde. Für die optimale Beurteilung hepatischer Echinococcus-Läsionen wird eine Aufnahme drei Stunden (statt wie für andere Fragestellungen eine Stunde) nach Injektion des FDG empfohlen [4]. Pulmonale Hydatid-Zysten machen sich klinisch meist durch Hämoptysen, Thoraxschmerzen, produktiven Husten und Anstrengungsdyspnoe bemerkbar [3]. Akute Präsentationen sind im Rahmen von Komplikationen, insbesondere bei Zystenruptur [5], Sekundärinfektion oder Pneumothorax erwähnt. Ein symptomatischer Pleuraerguss als primäre Manifestation ist in der Literatur hingegen nicht beschrieben.

Für die Diagnose einer Echinokokkose muss eines der folgenden vier Kriterien erfüllt sein:

- Nachweis einer typischen Organläsion mittels Bildgebung, primär Ultraschall sowie gegebenenfalls auch CT und in unklaren Fällen MRI;
- Nachweis von spezifischen Antikörpern gegen Echinococcus im Serum;
- ein histopathologischer Befund, der zu einer Echinokokkose passt;
- Nachweis von Echinococcus-DNA in einer Probe.

Damit von einem bestätigten Fall gesprochen werden darf, müssen die ersten beiden Kriterien sowie ein

Korrespondenz:
Dr. med. Stephan Gasser
Kunzenbadstrasse 3
CH-4800 Zofingen
gasser.stephan[at]
bluewin.ch

weiteres erfüllt sein. Bei der serologischen Testung stehen verschiedene gereinigte oder rekombinante oder in vitro produzierte Antigene zur Verfügung. Screeningtests mit hoher Sensitivität (95–100%) werden ergänzt durch Bestätigungstests mit hoher Spezifität (>99%). In 80–95% der Fälle ist damit auch eine Unterscheidung zwischen Echinococcus granulosus und multilocularis möglich. Alternativ kann die speziesspezifische Bestätigung auch mittels molekulargenetischer Techniken in einer Gewebeprobe erfolgen [4]. Bei der Punktion von Organen muss an die Gefahr einer Dissemination von Erregern gedacht werden, die Komplikationen verursachen und eine postinterventionelle Chemotherapie notwendig machen kann. Das PET-CT hat in der primären Diagnostik der Echinokokkose keinen Stellenwert. Während die zystische Echinokokkose häufig PET-negativ ist, reichern die Herde von E. multilocularis meist FDG an. Auch bei PET-negativen Befunden kann jedoch nicht darauf geschlossen werden, dass die Parasiten spontan oder unter Therapie abgestorben sind, zumal bekannt ist, dass es nach Sistieren der Chemotherapie auch bei FDG-negativen Herden in den allermeisten Fällen wieder zu einem Aufflammen der Echinokokkose kommt [6].

Therapeutisch steht bei der alveolären Echinokokkose die radikale chirurgische Exzision im Vordergrund, falls sie möglich ist. Da es sich in unserem Fall um ein PNM-Stadium P1N1M1 handelte, war dies jedoch nicht möglich und es wurde von einer Operation abgesehen. Eine Resektion des Lungenherdes wird gegebenenfalls in Betracht gezogen, sollten unter der medikamentösen Therapie im Verlauf Pleuraerguss und Dyspnoe persistieren. Gemäss aktuellen Guidelines wird nach radikaler Resektion eine mindestens zwei Jahre dauernde Chemotherapie mit Mebendazol (40–50 mg/kgKG/d aufgeteilt auf drei Dosen täglich) oder Albendazol (10–15 mg/kgKG/d aufgeteilt auf zwei Dosen täglich) empfohlen. Bei nicht vollständig resezierbaren Befunden sowie nach Lebertransplantation ist eine langfristige, meist lebenslängliche medikamentöse Therapie indiziert [1, 4, 7]. Auch nach erfolgreicher Operation ist ein langfristiges Follow-up über 10 Jahre mit sonographischen und computertomographischen Verlaufskontrollen sowie Kontrollen der Leberfunktionsparameter empfohlen. Im Vergleich zu historischen Kontrollen ohne Therapie, bei denen die 10-Jahres-Überlebensrate unter 10% lag, ist bei adäquater Therapie aktuell von einer 10-Jahres-Überlebensrate von 80–83% auszugehen [7].

Weltweit stellt E. granulosus das grösste Gesundheitsproblem unter den Echinokokkosen dar. In Mitteleuropa ist der Hundebandwurm jedoch selten. Dafür ist E. multilocularis weit verbreitet: Ca. 35–65% der Füchse sind in unseren Breitengraden mit diesem Parasiten infiziert [8]. Mit der erfolgreichen Bekämpfung der Tollwut bei unseren Wildtieren nahm die Fuchspopulation ab 1985 stetig zu. Zudem näherten sich die Füchse immer weiter an die Stadtgebiete an. Diese zwei Faktoren sind mutmasslich für die signifikante Zunahme der Inzidenz der Fuchsbandwurmerkrankungen in der Schweiz von 0,1/100 000 in den Jahren 1993–2000 auf 0,26/100 000 zwischen 2001 und 2005 verantwortlich. Die zeitliche Verzögerung des Erkrankungsanstiegs wird mit der langen Latenzperiode von 5 bis 15 Jahren nach der Infektion erklärt [8]. Wie sich diese Zahlen in Zukunft entwickeln und ob gegebenenfalls Massnahmen zur systematischen Entwurmung der Wildtiere getroffen werden müssen, bleibt abzuwarten. Auf jeden Fall lohnt es sich aber, das Krankheitsbild der alveolären Echinokokkose zu kennen und in der Differentialdiagnose zu berücksichtigen.

## Schlussfolgerung für die Praxis

- Die Echinokokkose ist eine global weit verbreitete Zoonose mit potentiell hoher Morbidität und Mortalität. Die Übertragung auf den Menschen geschieht über die orale Aufnahme von Bandwurmeiern über kontaminierte Nahrungsmittel oder den engen Kontakt zu infizierten Haustieren.
- In der Schweiz ist die Prävalenz der Infektion mit E. multilocularis bei Füchsen recht hoch. Die Zahl der Erkrankungen beim Menschen ist in den letzten Jahren gestiegen.
- Primär befallen wird die Leber, im Verlauf ist eine hämatogene oder lymphogene Metastasierung in andere Organe möglich. Die Stadieneinteilung erfolgt analog zu Tumorerkrankungen mit dem PNM-System.
- Für die Diagnose wird eine Kombination aus bildgebenden Verfahren sowie serologischen Markern, dem histopathologischen Bild und molekulargenetischen Methoden eingesetzt.
- Therapeutisch steht, wenn immer möglich, die operative Entfernung im Vordergrund. Danach sind eine mindestens zwei Jahre dauernde Therapie mit Albendazol oder Mebendazol sowie regelmässige Verlaufskontrollen über mindestens 10 Jahre empfohlen. Bei nicht vollständig resezierbaren Befunden ist eine lebenslängliche medikamentöse Therapie indiziert.

**Verdankung**
Wir danken Herrn U. Caspar, Radiologie Kantonsspital Zug für die Durchführung der Punktion sowie der Radiologie des Kantonsspitals Zug und der Nuklearmedizin am Kantonsspital Luzern für das radiologische Bildmaterial.

**Disclosure statement**
Die Autoren haben keine finanziellen oder persönlichen Verbindungen im Zusammenhang mit diesem Beitrag deklariert.

**Literatur**
Die vollständige nummerierte Literaturliste finden Sie als Anhang des Online-Artikels unter www.medicalforum.ch.

**Literatur / Références**


1 Eckert J, Deplazes P. Biological, epidemiologial and clinical aspects of echinococcosis, a zoonosis of increasing concern. Clin Microbiol Rev. 2004;17:107–35.
2 Jenkins DJ, Romig T, Thompson RCA. Emergence/re-emergence of Echinococcus spp. – a global update. Int J Parasitol. 2005;35:1205–19.
3 Kantarci M, Bayraktutan U, Karabulut N, Aydinli B, Ogul H, Yuce I, et al. Alveolar echinococcosis: spectrum of findings at cross-sectional imaging. RadioGraphics. 2012;32:2053–70.
4 Brunetti B, Kern P, Vuitton DA. Expert consensus for the diagnosis and treatment of cystic and alveolar echinococcosis in humans. Acta Tropica. 2010;114(1):1–16.
5 Erkoc M, Öztoprak B, Alkan S, Okur A. A rare cause of pleural effusion: ruptured primary pleural hydatid cyst. BMJ Case Report. 2014 Published online.
6 Stumpe KDM, Renner-Schneiter EC, Kuenzle AK, Grimm F, Kadry Z, Clavien P- A, et al. F-18-fluorodeoxyglucose (FDG) positron-emission tomography of Echinococcus multilocularis liver lesions: prospective evaluation of its value for diagnosis and follow-up during benzimidazole therapy. Infection. 2007;35:11–18.
7 Eckert J, Pawlowski P, Schantz P, Ammann R, Breson-Hadni S, Doson-Girète L, et al. Guidelines for treatment of cystic and alveolar echinococcosis in humans. Bull WHO. 1996;74(3):231–42.
8 Schweiger A, Ammann RW, Candinas D, Clavien P-A, Eckert J, Deplazes P. Human alveolar echinococcosis after fox population increase, Switzerland. Emerg Infect Dis. 2007;13878–82.