

Extrazelluläre Ablagerungen, die zu Gewebedysfunktion und Organversagen führen

Ungewöhnliche Ursache eines erheblichen Gewichtsverlustes

Jennifer Amsler^a, dipl. Ärztin; Andrea Blanc Bühlmann^a, dipl. Ärztin; Dr. med. Sarah Oppliger-Bachmann^a; Dr. med. Michaela Neagu^b; Prof. Dr. med. Radu Tutuian^b; Dr. med. Matthias Dettmer^c; Dr. med. Matthias Weiss^a

^a Klinik für Innere Medizin, Spital Tiefenau, Inselgruppe; ^b Gastroenterologie, Spital Tiefenau, Inselgruppe; ^c Institut für Pathologie, Universität Bern

Fallbericht

Anamnese

Die Zuweisung des 72-jährigen Patienten erfolgte durch den Hausarzt aufgrund kolikartiger Schmerzen im linken Unterbauch. Zudem bestand seit längerem ein postprandiales Völlegefühl mit Übelkeit und einmaligem Erbrechen. Diarrhoe wurde verneint, ebenso Blutbeimengungen im Stuhl oder im Erbrochenen. Auffallend war zudem ein Appetitverlust mit einer erheblichen Gewichtsabnahme von 20 kg in sechs Monaten seit einer Thailandreise im Februar 2015. In der Systemanamnese fiel ein chronischer Husten mit Auswurf auf, bei kürzlich diagnostizierten bilateralen Bronchiectasen. Der Patient hat nie geraucht und trinkt keinen Alkohol. Gemäss seinen Angaben bestand ein Status nach einer Tuberkulose in der Kindheit. Fieber, Nachtschweiss, Atemnot oder Arthralgien sowie Hautveränderungen wurden aktuell nicht angegeben. Der Patient verneinte Risikosituationen für sexuell übertragene Erkrankungen. An Medikamenten vor Eintritt wurde einzig Salbutamol bei Bedarf angewendet.

Status

Bei Eintritt präsentierte sich ein grenzwertig hypo- bis normotoner, kardial kompensierter, afebriler Patient in kachektischem Ernährungszustand mit einer Druckdolenz im linken Unterbauch. Über der Lunge waren Rasselgeräusche basal beidseits und ein expiratorisches Giemen auskultierbar. Die Leber und die Milz waren nicht vergrössert, es bestand ein leises Systolikum über Erb. Der Patient hatte Uhrglasnägel an Händen und Füßen. Vergrösserte Lymphknoten waren nicht tastbar. Die Achillessehnenreflexe liessen sich nicht auslösen.

Diagnostik

Die Laboranalysen zeigten normale Leber- und Nierenwerte, unauffällige Elektrolyte und eine normale Lipase. Das CRP war mit 16 mg/l nur leicht erhöht. Es fand sich jedoch eine Leukozytose von 24 G/l ohne Linksverschiebung, aber mit toxischen Granulationen.



Jennifer Amsler

Zur Abklärung der vermuteten Kolitis/Divertikulitis erfolgte eine Computertomographie (CT) des Abdomens, welche eine langstreckige Wandverdickung des Colon descendens im Sinne einer Kolitis zeigte. Die darauf folgende Kolonoskopie mit Biopsien ergab makro- und mikroskopisch den Verdacht auf eine ischämische Genese der Kolitis. Die Ursache der Ischämie blieb bei computertomographisch offenen Mesenterialgefässen sowie unauffälligem Befund in Holter-EKG und transthorakaler Echokardiographie vorerst unklar. Unter antibiotischer Therapie mit Piperacillin-Tazobactam waren die Beschwerden rückläufig.

Der Patient war wegen der Gewichtsabnahme vom Hausarzt bereits mittels Gastroskopie, CT-Thorax/-Abdomen und Zöliakie-Screening ausgiebig abgeklärt worden, jedoch ohne Konklusion. Wir ergänzten die Diagnostik auf eine Nebennierenrinden- und Pankreasinsuffizienz, welche normal ausfielen. Im Rahmen der ausgedehnten infektiologischen Abklärung bei kurzlichem Thailandaufenthalt wurden sexuell übertragbare Krankheiten, Stuhlparasiten und -bakterien, in den intestinalen Biopsien der M. Whipple und die Cytomegalie-Virusinfektion, ausserdem die Brucellose und die Tularämie ausgeschlossen. Im bronchoskopisch entnommenen Bronchialsekret konnten keine Mykobakterien nachgewiesen werden.

Eine erneute Gastroskopie zeigte eine Soorösophagitis und auffallend breite Schleimhautfalten im Magenkörper (Abb. 1), ausserdem bestand der Verdacht auf eine Magenentleerungsstörung. Es erfolgte wegen noch reichlicher Speisereste eine zweimalige Re-Gastroskopie, welche das gleiche Resultat zeigte. Die darauf folgende Magenmotilitätsszintigraphie (Tc-99m-MAA in einer semisoliden Testmahlzeit) bestätigte den Verdacht auf eine nahezu vollständige Gastroparese.

Anlässlich der dritten Endoskopie mit erneuten Biopsien konnten in der Magen- und Duodenalschleimhaut Amyloidablagerungen (Abb. 2) festgestellt werden, immunhistochemisch handelte es sich um Leichtketten vom Lambda-Typ. Spuren von Amyloid fanden sich retrospektiv auch in den Kolonbiopsaten. Die Serumelektrophorese mit Immunfixation zeigte keine ein-

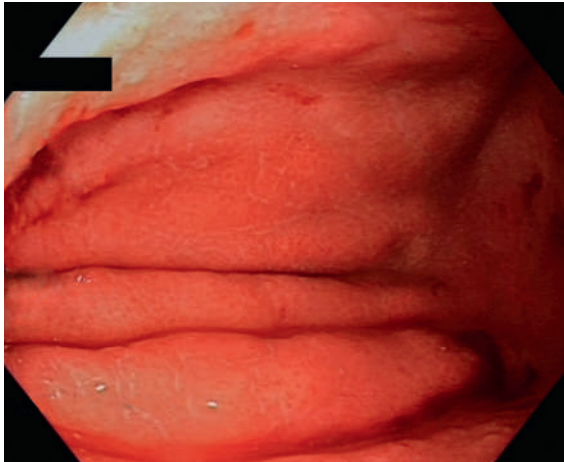


Abbildung 1: Vergrößerte, verdickte Falten im Magenkorpus: amyloidoseverdächtig!

deutige monoklonale Gammopathie, die Leichtkettenanalyse im Serum ergab aber deutlich erhöhte Lambda-Leichtketten (57,0 mg/l) mit einer noch knapp normalen Kappa-Lambda-Ratio (0,34). Das Amyloid-A-Protein im Serum lag im Normbereich. Ein kardialer Befall konnte mit einem unauffälligen EKG und besonders einer normalen Echokardiographie weitgehend ausgeschlossen werden, eine Proteinurie und eine Clearance-Verminderung als Zeichen einer Nierenbeteiligung lagen nicht vor, eine Leberbeteiligung war aufgrund der normalen Leberenzyme und der computertomographisch normalen Lebergröße und -struktur ebenfalls unwahrscheinlich.

Zur weiteren Abklärung der Amyloidose erfolgte eine Knochenmarkbiopsie, welche eine Infiltration durch

reife Plasmazellen (5–10%) mit überwiegender Expression der leichten Ketten vom Typ Lambda zeigte, vereinbar mit einer Plasmazelldyskrasie vom Typ MGUS (monoklonale Gammopathie unbestimmter Signifikanz). In der Kongorot-Färbung fanden sich hier keine Amyloidablagerungen.

Während der Hospitalisation entwickelte der Patient einen durch die nur leicht vergrößerte Prostata nicht erklärten Harnverhalt, welcher im Rahmen einer autonomen Neuropathie bei Amyloidose erklärt werden könnte. Dafür sprachen auch die Befunde einer vor der aktuellen Hospitalisation erfolgten urologischen Abklärung mit einer auffallend schlecht tonisierten, nicht hypertrophen Blasenwand. Der Schellong-Test mit ausgeprägter orthostatischer Hypotonie und die fehlenden Achillessehnenreflexe waren ebenfalls mit einer systemischen Amyloidose kompatibel, eine elektroneurographische Untersuchung zur Diagnose einer Amyloidneuropathie wurde jedoch nicht durchgeführt.

Therapie und Verlauf

Aufgrund der Gastroparese erfolgte eine magenprokinetische Therapie mit Domperidon und Metoclopramid, welche jedoch keine Besserung brachte. Ausserdem wurde bei möglichem Reflux eine hochdosierte Behandlung mit Esomeprazol begonnen. Bei Harnverhalt musste nach frustriertem Auslassversuch ein Dauerkatheter eingelegt werden. Zusätzlich erfolgte bei anhaltendem Gewichtsverlust eine enterale Ernährung über eine nasojejunale Sonde. Leider kam es darunter nicht zur erhofften deutlichen Gewichtszunahme und Besserung des Allgemeinzustands. Auf wiederholten ausdrücklichen Wunsch des Patienten wurde schliesslich eine rein palliative Behandlung begonnen.

Diskussion

Im vorliegenden Fall fand sich als Erklärung für die erhebliche Gewichtsabnahme eine systemische AL-Amyloidose mit im Vordergrund stehendem Befall des Gastrointestinaltrakts, wobei vor allem eine praktisch vollständige Gastroparese imponierte.

Die systemische Amyloidose ist charakterisiert durch extrazelluläre Ablagerungen von abnorm gefalteten Proteinen, die zu Gewebedysfunktion und Organversagen führen können. Bei der AL-Amyloidose, der heutzutage mit Abstand häufigsten Amyloidoseform, sind diese toxischen Proteine durch neoplastische Plasmazellpopulationen produzierte, monoklonale Leichtketten oder Leichtkettenfragmente, vorwiegend vom Lambda-Typ [1]. In unserem Fall ist die Diagnose durch den Nachweis einer erhöhten Konzentration freier Lambda-Ketten im Serum mit grenzwertig patho-

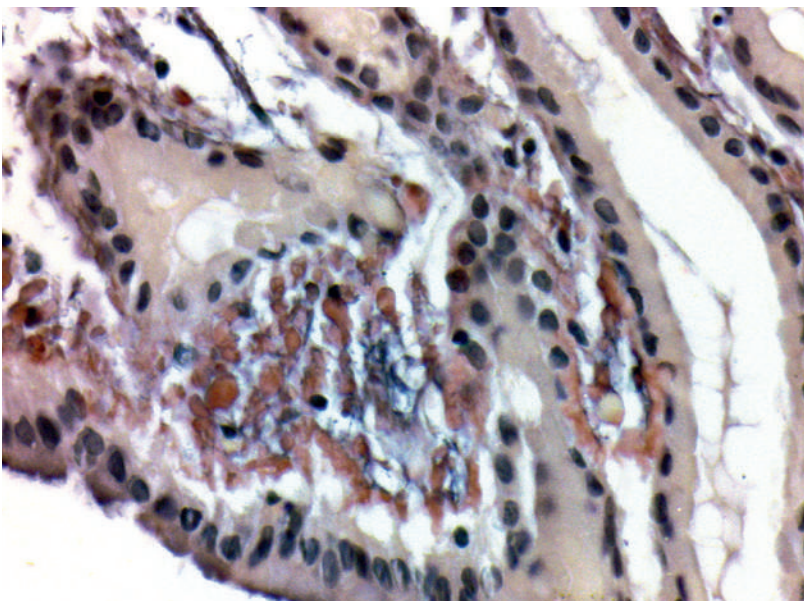


Abbildung 2: Reichlich leuchtend rote subepitheliale Amyloidablagerungen in der Lamina propria des Magenkorpus (Kongorot-Färbung; 400x).

Korrespondenz:
Dr. med. Andrea Blanc
Bühlmann
Spital Tiefenau, Inselgruppe
Tiefenastrasse 112,
Postfach 700
CH-3004 Bern
andrea.blanc[at]
spitaltiefenau.ch

logischer Lambda-Kappa-Ratio, der Monoklonalität im Knochenmark sowie durch die Amyloidablagerungen (Leichtketten vom Lambda-Typ, typisches Färbeverhalten mit Kongorot) in der Magen-, Duodenal- und Kolonschleimhaut gesichert [2].

Die systemische Amyloidose wird differentialdiagnostisch meistens anlässlich der Abklärung einer restriktiven (pseudohypertrophen) Kardiopathie, einer Nephropathie mit relevanter Proteinurie oder einer Polyneuropathie erwogen.

Autopsische Studien ergaben, dass der Gastrointestinaltrakt in über 70% (mit)befallen ist, wobei klinische, mittels Endoskopie abklärungsbedürftige Auswirkungen nur selten bestehen [3]. So zeigte sich in einer grossen retrospektiven Analyse von 2334 Patienten mit verschiedenen Amyloidoseformen eine gastrointestinale Beteiligung in nur 3,2%, überwiegend im Rahmen einer systemischen AL-Amyloidose [4]. Die eindrückliche Fallschilderung zeigt indessen, dass man bei unklaren Magen-Darm-Symptomen, speziell bei einem Gewichtsverlust, die systemische Amyloidose suchen muss, auch wenn die sonst richtungsweisende Herz- und Nierenbeteiligung fehlt. In Tabelle 1 sind die häufigsten, durch Schleimhaut-, Gefäss- und Nervenbefall bedingten Manifestationen im Gastrointestinaltrakt zusammengefasst.

Bei unserem Patienten hat wohl vor allem die endoskopisch erahnte und szintigraphisch bestätigte, sehr ausgeprägte Gastroparese zum erheblichen Gewichtsverlust geführt. Allerdings besserte sich der Ernährungszustand durch die nach erfolglosem Versuch mit

Tabelle 1: Wichtige gastrointestinale Manifestationen der systemischen AL-Amyloidose (nach [3, 4]).

Klinisch	Inappetenz, Gewichtsverlust, Blutungen, Durchfall
Makroglossie	
Ösophagus	Ulzerationen, Dilatation, Atonie
Magen/Duodenum	Ulzera, submuköse Raumforderungen, Blutungen, Gastroparese
Dünndarm	Ulzera, Ischämien, Infarkte, Blutungen, Motilitätsstörungen
Kolon	Ulzera, ischämische Kolitis, Blutungen, Pseudoobstruktion

Prokinetika begonnene Nutrition über eine Jejunalsonde nicht adäquat, so dass eine zusätzliche Dünndarbbeteiligung angenommen werden kann. Ob die histologisch vermuteten ischämischen Kolonveränderungen durch einen Gefässbefall bedingt waren, konnte wegen relativ oberflächlicher Biopsate nicht eindeutig geklärt werden.

In der Behandlung der systemischen AL-Amyloidose werden verschiedene Kombinationen von Substanzen verwendet (Melphalan, Cyclophosphamid, Dexamethason, Lenalidomid, Pomalidomid, Bortezomid), die beim multiplen Myelom zur Anwendung kommen. Damit sind hämatologische und organbezogene Ansprechraten von bestenfalls 80 beziehungsweise 50% erzielbar [5]. In ausgewählten Fällen bei jüngeren Patienten ohne fortgeschrittene Herz- und Nierenbeteiligung ist die Stammzelltransplantation zu erwägen.

Unser Patient hat angesichts therapierefraktärer Gastroparese und trotz Sondenernährung anhaltender Kachexie eine rein palliative Behandlung gewünscht. Ob eine moderne Polychemotherapie (mit teils neurotoxischen Substanzen) zu einer klinischen Besserung geführt hätte, bleibt offen.

Disclosure statement

Die Autoren haben keine finanziellen oder persönlichen Verbindungen im Zusammenhang mit diesem Beitrag deklariert.

Literatur

- 1 Wechalekar AD, Gillmore JD, Hawkins PN. Seminar: Systemic amyloidosis. *Lancet*. 2015;387(10038):2641–54.
- 2 Gertz MA. Immunoglobulin light chain amyloidosis: 2014 update on diagnosis, prognosis, and treatment. *Am J Hematol*. 2014;89(12):1132–40.
- 3 Ebert E, Nagar M. Gastrointestinal manifestations of amyloidosis. *Am J Gastroenterol*. 2008;103:776–87.
- 4 Cowan AJ, Skinner M, Seldin DC, et al. Amyloidosis of the gastrointestinal tract; a 13-year, single-center referral experience. *Haematologica*. 2013;98(1):141–6.
- 5 Kastritis E, Dimopoulos A. Recent advances in the management of AL Amyloidosis. *Br J Haematol*. 2016;172(2):170–86.

Das Wichtigste für die Praxis

- Die heutzutage häufigste Amyloidoseform (AL-Amyloidose) ist charakterisiert durch die extrazelluläre Ablagerung von gewebetoxischen monoklonalen Leichtketten oder Leichtkettenfragmenten.
- Sie wird meistens anlässlich der Abklärung einer (pseudo)hypertrophen Kardiomyopathie, einer Nephropathie mit Proteinurie und einer Polyneuropathie erwogen.
- Im Gegensatz zum häufigen histologischen Amyloidnachweis steht die Beteiligung des Gastrointestinaltrakts klinisch eher selten im Vordergrund.
- Bei unklarem Gewichtsverlust und Gastroparese sollte an die Amyloidose gedacht und explizit in den Biopsaten nach den nötigen Spezialfärbungen verlangt werden.