Eine Infektion?

80-jährige Patientin mit Husten und schwerer Hypereosinophilie

Dr. med. Jacqueline Ghosn[a], Prof. Dr. med. Pierre-Alexandre Bart[a], Dr. med. Jean-Philippe Brouland[b], Dr. med. Antoine Garnier[a]

Centre Hospitalier Universitaire Vaudois, Lausanne
[a] Service de médecine interne, [b] Institut de pathologie

Fallbeschreibung

Frau A. F., 80 Jahre alt, leidet an seropositiver rheumatoider Polyarthritis, die seit einem Jahr mit Methotrexat behandelt wird. Infolge einer Grippeschutzimpfung entwickelte sie eine Dyspnoe, Husten, weisslichen Auswurf und einen fluktuierenden Status febrilis.
Die klinische Untersuchung ergab eine Rhinitis, leichte basale Rasselgeräusche beidseits und exspiratorisches Giemen. Die Herzauskultation war unauffällig. An den Beinen zeigten sich leichte Ödeme. Der restliche Status war unauffällig.
Überdies wurde eine Eosinophilie mit einem Wert von 1,5 G/l (Norm 0,05–0,3 G/l) festgestellt, und die γ-GT-Werte sowie die alkalische Phosphatase waren um das 1,5-Fache der Norm erhöht. Die Röntgenaufnahmen der Lunge waren ohne Befund. Eine Computertomographie (CT) des Thorax zeigte eine interstitielle Pneumopathie mit einem winzigen milchglasartigen Infiltrat sowie azinären Verdichtungen, insbesondere im rechten Mittel- und Unterlappen. Der Lungenfunktionstest wies weder auf eine obstruktive noch auf eine restriktive Ventilationsstörung hin. Die Diffusionskapazität (DLCO) war auf 69% des Vorhersagewerts verringert. Ein direkter Provokationstest mit Metacholin bestätigte eine bronchiale Hyperreaktivität. Bei der Messung von NO in der Ausatemluft wurde ein um das Dreifache der Norm erhöhter Wert festgestellt, was ein indirektes Anzeichen für eine Bronchialentzündung darstellt. Eine allergologische Basisabklärung mittels Hauttests (Pricktest) und Phadiatop®-Suchtest (Mischung von Inhalationsallergenen) konnte keine Überempfindlichkeitsreaktion erkennen lassen.
Sechs Monate später war die Eosinophilie auf 9,03 G/l angestiegen, begleitet von einem Gesamt-IgE von 509 kU/l (Norm 5–50 kUI/l).

Jacqueline Ghosn

Tabelle 1: Vollständige Leukozytenverteilung.

	Normwerte		11.9.20xx	20.7.20xy
Gesamtleukozytenzahl	4,0–10,0 G/l		11,7 G/l	21,6 G/l
Neutrophile	1,8–7,5 G/l	(40–75%)	6,0 G/l (51%)	2,8 G/l (13%)
Lymphozyten	1,5–4,0 G/l	(25–40%)	3,6 G/l (31%)	2,6 G/l (12%)
Monozyten	0,2–0,8 G/l	(2–8%)	0,6 G/l (5%)	1,1 G/l (5%)
Eosinophile	**0,05–0,3 G/l**	**(1–5%)**	**1,5 G/l (13%)**	**15,1 G/l (70%)**
Basophile	0,01–0,05 G/l	(0–1%)	0,01 G/l (0%)	0,0 G/l (0%)

Frage 1: Folgende Erkrankungen können das interstitielle Infiltrat UND die Eosinophilie der Patientin erklären. Nur eine davon ist zuverlässig auszuschliessen. Welche?

a) Eine durch die geringe Methotrexatdosis von 15 mg pro Woche bedingte interstitielle Pneumopathie
b) Eine atopiebedingte chronische idiopathische eosinophile Pneumonie
c) Ein familiäres hypereosinophiles Syndrom, das durch die Eltern, die gesunde Merkmalsträger waren, vererbt wurde
d) Eine durch das Methotrexat begünstigte allergische bronchopulmonale Aspergillose
e) Eine Infektion mit *Toxocara canis* infolge des Verzehrs von Salat aus dem eigenen Garten

1–8% der Patienten unter geringen Methotrexatdosen entwickeln eine Pneumopathie. Eine Hypereosinophilie wurde, wenn auch selten, ebenfalls beobachtet. Die allergische bronchopulmonale Aspergillose (ABPA) stellt eine gemischtförmige Überempfindlichkeitsreaktion auf *Aspergillus spp.* dar, möglicherweise begünstigt durch die Methotrexat-bedingte Immunmodulation. Der Parasit *Toxocara canis* kann, wie andere Helminthen, eine ausgeprägte Eosinophilie verursachen. Wenn er in die Lunge wandert, kann dies ein Asthma imitieren. Die chronische idiopathische eosinophile Pneumonie zeichnet sich durch eine Ansammlung von Eosinophilen in der Lunge aus. Das sehr seltene familiäre hypereosinophile Syndrom wird autosomaldominant vererbt, weshalb es in der Familienanamnese vorkommen muss. Dabei besteht die Eosinophilie seit der Geburt, weshalb diese Diagnose zuverlässig ausgeschlossen werden kann. Es wurde die Diagnose einer Methotrexat-assoziierten Pneumonie gestellt und das Medikament abgesetzt. Dennoch kam es zu einer starken Verschlimmerung der Eosinophilie mit einem Wert von 15,1 G/l (Tab. 1).

Frage 2: Die schwere Hypereosinophilie beunruhigt Sie. Ihre Kollegen schlagen Ihnen folgende Zusatzuntersuchungen vor. Welche davon erscheinen Ihnen angezeigt?

a) Sputumkultur auf *Aspergillus spp.* und Bestimmung des spezifischen IgE und IgG gegen *Aspergillus spp.*
b) Durchführung eines indirekten Immunfluoreszenztests auf ANCA und eines ELISA-Tests auf spezifische Antikörper (Anti-MPO und Anti-PR3) zum Ausschluss einer Vaskulitis
c) Wiederholung der aus dem Vorjahr stammenden Thorax-CT
d) Durchführung eines kombinierten HIV-1/2- und p24-Antigen-Tests
e) Durchführung eines peripheren Blutausstrichs zur Suche nach dysplastischen Zellen und Blasten

Alle oben genannten Vorschläge sind Bestandteil der Erstuntersuchung. Angesichts der bronchialen Hyperreaktivität und des Vorhandenseins von Lungeninfiltraten muss die Patientin auf eine ABPA untersucht werden. Das alleinige Fehlen antizytoplasmatischer Antikörper der neutrophilen Granulozyten (ANCA) beim direkten Immunfluoreszenztest reicht zum Ausschluss einer ANCA-assoziierten Vaskulitis nicht aus, da diese in vielen Fällen nicht vorhanden sind (die Spezifität des Tests bei ANCA-assoziierten Vaskulitiden beträgt lediglich 50%). Durch den zusätzlichen Test auf Anti-Myeloperoxidase- (Anti-MPO) und Proteinase-3-Antikörper mittels ELISA steigt die Spezifität des Tests auf bis zu 99%. HIV kann ebenfalls eine Eosinophilie verursachen. Ein Blutausstrich ist die Standarduntersuchung bei allen Blutanomalien.

Eine erneute Thorax-CT wurde angeordnet. Dabei wurden subpleurale milchglasartige Infiltrate und eine diffuse Bronchialverdickung festgestellt. Der ANCA-Test war negativ. Es fanden sich keine Infektionskrankheiten als zugrunde liegende Ursache und im Blutausstrich keine anormalen Zellen.

Die Knochenmarkbiopsie ergab einen erhöhten Eosinophilenanteil von fast 50% (Norm 20%, Abb. 1). Dabei lagen Eosinophile aller Reifegrade ohne Blastenexzess vor. Das fibrilläre Stützgerüst war zart. Ein lymphoder myeloproliferatives Syndrom konnte somit zuverlässig ausgeschlossen werden.

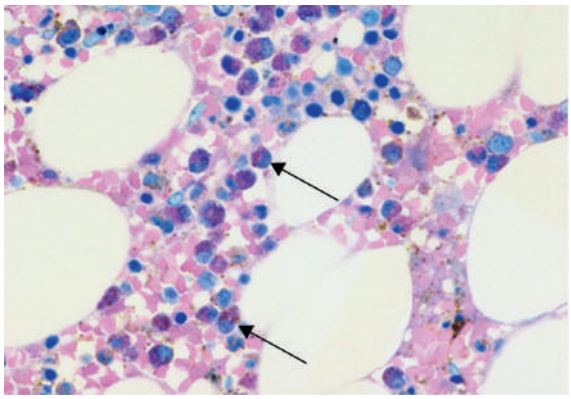

Abbildung 1: Knochenmarksbiopsie des linken Beckenkamms. Infiltration mit zahlreichen Eosinophilen (Pfeile) ohne Reifestörungen, Blastenexzess oder Myelofibrose. May-Grünwald-Giemsa-Färbung, ×400.

Einige Wochen später klagte die Patientin über Petechien an der Vorderseite der Beine. Überdies litt sie an von Tag zu Tag zunehmenden Gehstörungen mit Problemen bei der Dorsalflexion der Füsse. Die ausführliche neurologische Untersuchung ergab eine sockenförmige Hypästhesie und eine Mononeuritis multiplex, die dadurch gekennzeichnet ist, dass mindestens zwei periphere Nerven betroffen sind.

Frage 3: Angesichts der kutanen und neurologischen Symptome vermuten Sie eine Vaskulitis. Welches Verfahren ist zur Bestätigung dieser Diagnose am besten geeignet?

a) Lumbalpunktion mit Untersuchung auf oligoklonale Banden
b) Haut- und/oder Nervenbiopsie zur Untersuchung auf eine fibrinoide Nekrose
c) Magnetresonanztomographie der Wirbelsäule zum Ausschluss einer Rückenmarkskompression
d) Elektroneuromyographie zur Bestätigung der Mononeuritis
e) Prüfung der Pallästhesie mittels Stimmgabel zum Nachweis einer peripheren Polyneuropathie

In diesem Stadium ist eine Gewebeprobe für die Vaskulitisdiagnose unerlässlich. Die Biopsieentnahmestelle hängt von der Klinik und den betroffenen Organen ab.

Oligoklonale Banden im Liquor cerebrospinalis deuten auf eine intrathekale IgG-Produktion oder eine Störung der Blut-Hirn-Schranke hin. Sie sind bei zahlreichen Erkrankungen zu finden und daher unspezifisch. Durch eine Rückenmarkskompression lassen sich die Hautläsionen nicht erklären. Die Elektroneuromyographie (ENMG) kann die Mononeuritis, nicht jedoch die Vaskulitis bestätigen. Die Pallästhesieprüfung gehört zur neurologischen Standarduntersuchung, ermöglicht jedoch keine Diagnosestellung. Die Biopsie des rechten Musculus peroneus (Abb. 2) zeigte eine stark entzündliche Myositis mit lymphozytärem, vornehmlich perivaskulärem Infiltrat und fokalen Infiltrationen der Gefässwände. Die Biopsie des rechten Nervus fibrularis superficialis wies keine Entzündung auf. Die Hautbiopsie ergab eine perivaskuläre Dermatitis der oberen und mittleren Dermis. Zahlreiche Eosinophile bestätigten die Vaskulitisdiagnose (Abb. 3)

Es wurde die Diagnose einer Hypereosinophilie mit interstitieller Lungenerkrankung, nicht-allergischem Asthma und Vaskulitis gestellt. Diese Kombination erlaubte trotz fehlender ANCA die definitive Diagnose eines Churg-Strauss-Syndroms. Bei 70% der Patienten tritt eine periphere Neuropathie auf [1]. Unbehandelt entwickelt sich diese zu einer dauerhaften Erkrankung.

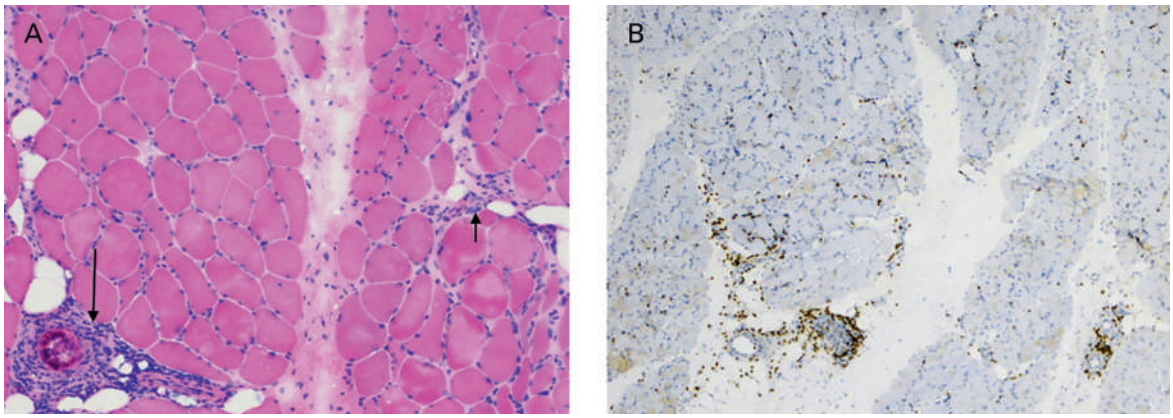

Abbildung 2: Biopsie des rechten lateralen Musculus peroneus. **A)** Lymphozytäres Infiltrat zwischen den quergestreiften Muskelfasern (kurzer Pfeil) und perivaskulär (langer Pfeil). Hämatoxilin-Eosin-Färbung, ×100; **B)** Die immunhistochemische Untersuchung mittels Anti-CD3-Antikörper zeigt eine Prädominanz der T-Lymphozyten. ABC-Peroxidase/DAB, ×40.

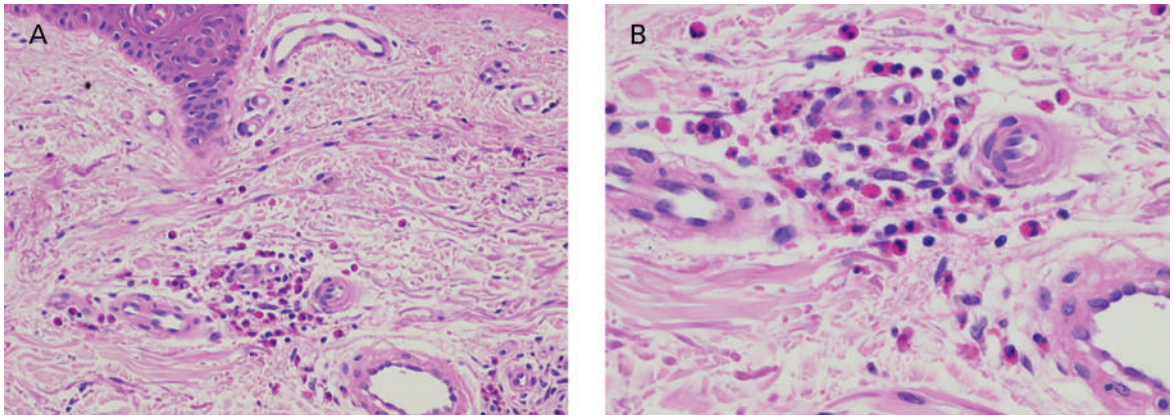

Abbildung 3: Hautbiopsie des rechten Beins. Es sind **A)** eine Fibrose der oberen Dermis mit einem entzündlichen perivaskulären Infiltrat und **B)** zahlreiche eosinophile Leukozyten sichtbar. Hämatoxilin-Eosin-Färbung, ×200 **(A)**, ×600 **(B)**.

Frage 4: Angesichts einer fulminanten Mononeuritis multiplex vor dem Hintergrund eines Churg-Strauss-Syndroms möchten Sie schnellstmöglich eine Behandlung beginnen. Welcher Vorschlag erscheint Ihnen für die 50 kg schwere Patientin angemessen?

a) Hohe Immunglobulindosen i.v. von 100 g während 2–5 Tagen, einmal monatlich wiederholen
b) 50 mg Prednison täglich
c) 10 mg Prednison und 100 mg Azathioprin täglich
d) 10 mg Prednison täglich, 20 mg Methotrexat und 20 mg Folsäure pro Woche
e) 500 mg Methylprednison i.v. während drei Tagen, anschliessend täglich 50 mg Prednison p.o. und alle 4 Wochen Cyclophosphamid i.v.

Kortikoide sind der Goldstandard bei der Behandlung des Churg-Strauss-Syndroms. Das Ziel ist es, eine Remission zu erreichen. Patienten mit Organbefall (Herz, Verdauungstrakt, zentrales Nervensystem, schwere periphere Neuropathie, alveoläre Hämorrhagie oder Glomerulonephritis) sollten sofort eine Kombination aus Kortikoiden und Immunsuppressiva wie Cyclophosphamid erhalten, das nach wie vor der Goldstandard ist. Auch die Behandlung mit hohen Immunglobulindosen i.v. kann bei einer refraktären Erkrankung als Second-Line-Therapie eingesetzt werden. Methotrexat und Azathioprin werden eher zur Aufrechterhaltung der Remission verwendet.

Frage 5: Wie können die Krankheitsaktivität und die Wirksamkeit der Behandlung beurteilt werden?

a) Durch Kontrolle der ANCA
b) Durch die Messung von NO in der Ausatemluft
c) Durch die Bestimmung des C-reaktiven Proteins und der Blutsenkungsgeschwindigkeit
d) Durch regelmässige Messungen des Eosinophilenanteils
e) Durch die Messung der IgE-Konzentration im Blutserum

Die Messung des Eosinophilenanteils ist der einzige Marker, anhand dessen die Krankheitsaktivität und somit die Wirksamkeit der Behandlung beurteilt werden können. Anhand der Messung des C-reaktiven Proteins (CRP) und der Blutsenkungsgeschwindigkeit (BSG) kann nicht zwischen der Erkrankung und einer Infektion unterschieden werden. Die Bestimmung der

Korrespondenz:
Dr. med. Jacqueline Ghosn
Service de médecine interne
Centre Hospitalier Universitaire Vaudois
Rue du Bugnon 42
CH-1011 Lausanne
Jacqueline.Ghosn[at]chuv.ch

ANCA könnte zur Kontrolle von Vaskulitiden verwendet werden. Da Erstere jedoch bei 40–60% der Patienten mit Churg-Strauss-Syndrom fehlen, ist diese weniger sinnvoll [2].

Nach Beginn einer Kortikoidmonotherapie klang die Eosinophilie unserer Patientin ab und ihre Atemwegsbeschwerden verbesserten sich. Die neurologischen Defizite bestanden weiterhin, die Patientin erlangte jedoch teilweise ihre Kraft zurück. Im Anschluss erhielt sie nacheinander mehrere Immunsuppressiva. Sie konnte jedoch weiterhin eigenständig ihren Alltag bewältigen.

Diskussion

Das Churg-Strauss-Syndrom (CSS) ist eine erstmalig im Jahr 1951 beschriebene Vaskulitis im Grenzbereich zwischen hypereosinophilen Syndromen und ANCA-assoziierten Vaskulitiden wie der Wegener-Granulomatose (Granulomatose mit Polyangiitis) und der mikroskopischen Polyangiitis. Im Jahr 2012 wurde sie in eosinophile Granulomatose mit Polyangiitis («eosinophilic granulomatosis with polyangiitis», EGPA) umbenannt. Ihre Prävalenz beträgt 7–13 Erkrankungen pro 1 000 000 Einwohner [3].

Trotz der Fortschritte bezüglich der Pathogenese bleibt das Churg-Strauss-Syndrom eine idiopathische Erkrankung. Als mögliche Auslöser werden mehrere Umweltfaktoren wie Allergene, Krankheitserreger, der eventuelle Einfluss von Impfungen und bestimmten Medikamenten vermutet. Dazu gehören insbesondere die häufig gegen Asthma verordneten Antileukotriene, deren Kausalität jedoch vor Kurzem infrage gestellt wurde.

Das CSS zeigt sich in Form von Asthma (>90% der Patienten), einer chronischen Rhinosinusitis und einer Hypereosinophilie, die üblicherweise den Wert von 1,5 G/l, also von >10% Leukozyten, übersteigt. Es kann alle Organe betreffen. Die Läsionen sind Folgeerscheinungen proinflammatorischer Mediatoren und Zytokine, die von den Neutrophilen und aktivierten Eosinophilen produziert werden. Die ANCA sind indirekt für die Endothelläsionen verantwortlich, müssen jedoch für die Entwicklung der Erkrankung nicht vorhanden sein [1]. Beim CSS weisen die ANCA, wenn sie positiv getestet wurden, meist eine perinukleäre Fluoreszenz auf (pANCA). Das Zielantigen ist demnach häufig die Myeloperoxidase (Anti-MPO-ELISA). Neuere Studien gehen davon aus, dass ANCA-positive Patienten eher zu einer typischen Vaskulitis neigen, während ANCA-negative Patienten häufiger Herzschädigungen und eine schlechtere Prognose aufweisen [2]

Im Jahr 1990 hat das *American College of Rheumatology (ACR)* sechs Diagnosekriterien aufgestellt:

- Asthma,
- Eosinophilie von ≥10%;
- Mono- oder Polyneuropathie;
- wechselnde oder vorübergehende Lungeninfiltrate;
- Nasennebenhöhlenschmerzen oder -verschattungen;
- nachgewiesene Extravasion von Eosinophilen.

Das Vorliegen von vier Kriterien bestätigt die Diagnose mit einer Sensitivität von 85 und einer Spezifizität von 99,7% [1]. Das Fehlen eindeutiger Vaskulitisanzeichen kann jedoch die Unterscheidung von anderen Hypereosinophiliesyndromen erschweren [3].

Die Krankheit entwickelt sich üblicherweise in drei Phasen. In der Prodromalphase tritt eine atopische Erkrankung wie Asthma, allergische Rhinitis oder chronische Sinusitis auf. Die zweite Phase ist durch eine Eosinophilie im Blutbild und eine Organinfiltration gekennzeichnet. Die dritte Phase besteht in einer Vaskulitis der kleinen und mittleren Gefässe [4]. Diese ist mit einer peripheren Neuropathie, Hautläsionen und Nierenproblemen assoziiert. Typisch sind Gewichtsverlust, Müdigkeit und Fieber.

Als Prognosescore dient der «Five Factor-Score» (FFS). Ein Alter von >65 Jahren, Niereninsuffizienz, Herzinsuffizienz, Verdauungsbeschwerden und fehlende Manifestationen im HNO-Bereich zählen jeweils einen Punkt. Patienten ohne ungünstige Prognosefaktoren (FFS = 0) können mit Kortikosteroiden allein behandelt werden. Bei Hochrisikopatienten (FFS ≥1) ist die zusätzliche Gabe eines Immunsuppressivums indiziert [1]. Bei einer refraktären Erkrankung kann die intravenöse Verabreichung von Immunglobulinen angezeigt sein. Die neuesten Studien zeigen, dass Mepolizumab, ein gegen Interleukin-5 (das die Proliferation und das Überleben der Eosinophilen stimuliert) gerichteter, monoklonaler Antikörper, eine Remission erzielen kann. Rituximab hat sich bei Wegener-Granulomatose und mikroskopischer Polyangiitis bewährt. Seine Wirkung bei CSS wurde bis dato lediglich in kleinen Studien untersucht.

Danksagung
Die Autoren danken Herrn Prof. Dr. med. Gérard Waeber herzlich für das kritische Lektorat des Artikels.

Disclosure statement
Die Autoren haben keine finanziellen oder persönlichen Verbindungen im Zusammenhang mit diesem Beitrag deklariert.

Literatur
Die vollständige nummerierte Literaturliste finden Sie als Anhang des Online-Artikels unter www.medicalforum.ch.

Antworten

Frage 1: c. Frage 2: a, b, c, d, e. Frage 3: b. Frage 4: e. Frage 5: d.

Literatur

1 Greco A, Rizzo MI, de Virgililo A, Gallo A, de Vinventiis M, et al. Churg-Stauss Syndrome.
Autoimmunity Reviews. 2015;14:341–8.
2 Petitpierre S, Aubert V, Leimgruber A, Spertini F, Bart P-A. Utilité de la rcherche des autoanticorps dans la pratique quotidienne.
Rev Med Suisse. 2009;5:823–31.
3 Groh M, Pagnoux C, Guillevin L. Eosinophilic granulomatosis with polyangiitis (formerly Churg-Strauss syndrome): where are we now?
Eur Respir J. 2015;46:1255–8.
4 Groh M, Pagnoux C, Baldini C, Bel E, Bottero P, Guillevin L, et al. Eosinophilic granulomatosis with polyangiitis (Churg-Strauss) (EGPA): Consensus Task Force recommendations for evaluation and management.
European Journal of Internal Medicine. 2015;26:545–53.