Aktuelle Diagnose- und Behandlungsmethoden

Altersbedingte Makuladegeneration

PD Dr. med. Aude Ambresin, PD Dr. med. Irmela Mantel

Département d'ophtalmologie, Université Lausanne, Hôpital ophtalmique Jules Gonin, Fondation Asile des aveugles, Lausanne

Die altersbedingte Makuladegeneration ist in den Industriestaaten eine der häufigsten Ursachen für Sehbeeinträchtigung. In den letzten Jahren wurden zahlreiche Fortschritte im Bereich der Pathogenese, bei den Diagnosemethoden und in der Behandlung erzielt.

Einleitung

Die altersbedingte Makuladegeneration (AMD) kann sich bei einer ophthalmoskopischen Untersuchung ab der fünften Dekade offenbaren. Die Prävalenz nimmt mit dem Alter zu: In der Gruppe der 65- bis 74-Jährigen leiden 0,8% an einer fortgeschrittenen Form mit Visusminderung, in der Gruppe der 75- bis 84-Jährigen 3,7% und in der Gruppe der über 85-Jährigen 30% [1].

Die Pathogenese der AMD ist zwar noch nicht vollständig geklärt, hängt jedoch von mehreren Faktoren ab. Die Risikofaktoren sind konstitutionell (Genetik) oder umweltbedingt (etwa Tabakrauchen) [2].

Bei der Progression einer AMD werden ein Früh- und ein Spätstadium unterschieden, das wiederum in eine atrophe und eine feuchte Form eingeteilt wird. Im Frühstadium zeigt der Patient oftmals keine Symptome, und die Diagnose wird erst bei einer Ophthalmoskopie gestellt. Der Patient könnte fesstellen, dass er die Kontraste verstärken muss, etwa indem er beim Lesen eine intensivere Beleuchtung verwendet, oder es fällt ihm typischerweise schwerer, sich an abrupte Helligkeitswechsel anzupassen, etwa beim Einfahren in einen Autobahntunnel. Dieses Frühstadium kommt in der Bevölkerung ungefähr dreimal häufiger vor als die Spätform und entwickelt sich nicht in jedem Fall zu einem fortgeschrittenen Stadium.

Im fortgeschrittenen Stadium der AMD ist die trockene (atrophe) Form durch einen progressiven Schwund der Netzhautzellen und des darunterliegenden Pigmentepithels (Abb. 1) gekennzeichnet, die feuchte Form durch neovaskuläre Komplikationen (Abb. 2).

Derzeit stehen nur für die feuchte Form, zu der etwa zwei Drittel der Spätformen der AMD zählen, wirksame Behandlungsmöglichkeiten zur Verbesserung der Sehschärfe zur Verfügung.

Im fortgeschrittenen Stadium der Krankheit kann der Patient unter einer schweren Sehbehinderung leiden, die ihn im Alltag, besonders bei präzisen Tätigkeiten wie Lesen und Schreiben, aber auch im gesellschaftlichen Leben beeinträchtigt. Dies kann dazu führen, dass der Betroffene nicht mehr Auto fahren kann und Gesichter kaum mehr erkennt, was als besonders belastend empfunden wird. Die Angehörigen können sich diese Sehschwierigkeiten oftmals nur schwer vorstellen. Nach fachmännischer Beratung können den Patienten Hilfsmittel vorgeschlagen werden, etwa Lupenbrillen, Handlupen, Bildschirmlesegeräte und Wohnungsanpassungen.

Die Betroffenen neigen dazu, sich sozial zurückzuziehen, wodurch das Risiko von Depressionen und allgemeiner sensorischer Deprivation steigt. Bei einigen treten folglich visuelle Halluzinationen auf, die als Charles-Bonnet-Syndrom bezeichnet werden [3].

Aude Ambresin

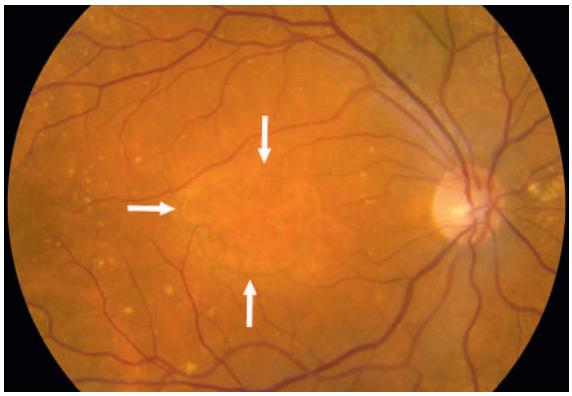

Abbildung 1: Makulaatrophie (Pfeile) bei atropher AMD (Fundusuntersuchung).

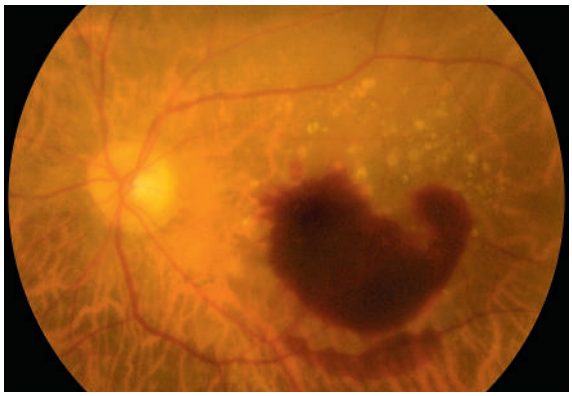

Abbildung 2: Makulablutung bei neovaskulärer AMD (Fundusuntersuchung).

Früherkennung und Prophylaxe

In der häufig asymptomatischen Frühform wird die AMD in den meisten Fällen bei einer augenärztlichen Kontrolluntersuchung diagnostiziert, seltener bei einer Untersuchung, die der Patient aufgrund vager Sehschwierigkeiten erbittet. Der Betroffene kann dann über die Krankheit und deren beängstigende Symptome, etwa das Auftauchen von Wellenlinien (Metamorphopsie) oder von einem blinden Fleck im zentralen Gesichtsfeld (Zentralskotom), aufgeklärt werden. Die frühzeitige Diagnose der Komplikationen wirkt sich positiv auf die Prognose aus. Es bestehen verschiedene Möglichkeiten, zu denen dem Patienten zur Selbstkontrolle geraten werden können, die bekannteste ist der Amsler-Gitter-Test: Es handelt sich dabei um ein quadratisches Rastergitter auf einem Blatt Papier mit einem Fixierpunkt im Zentrum, der bei guter Beleuchtung und mit der Lesebrille angeschaut werden soll. Die Analyse der Ergebnisse ergab indes keine besondere Effektivität zur Früherkennung [4].

In jüngerer Vergangenheit wurden weitere Instrumente zur Früherkennung entwickelt, beispielsweise die Mikroperimetrie mittels *«preferential hyperacuity perimetry»* (ForeseeHome®), die vom Patienten selbst durchgeführt werden kann, nachdem er im Gebrauch des Geräts geschult wurde. Dabei wurden gute Ergebnisse bei der Früherkennung neovaskulärer Komplikationen, *bevor* eine Sehverschlechterung einsetzt, erzielt [5]. Zudem stehen Applikationen für Mobiltelefone zur Verfügung, die zwar die augenärztliche Kontrolluntersuchung nicht ersetzen, aber zur Früherkennung einer Sehverschlechterung bei Risikopatienten hilfreich sein können [6]. Durch die frühzeitige Erfassung neovaskulärer Komplikationen verbessert sich die funktionelle Prognose nach der Behandlung [7].

Die Möglichkeiten zur Vorbeugung von AMD sind derzeit wenig verheissungsvoll. Im Hinblick auf die Prävention des Risikos von Spätfolgen wurde für die orale Supplementierung hoher Dosen der antioxidativen Vitamine E und C in Kombination mit Vitamin-A-Derivaten und Zink eine relative Wirksamkeit nachgewiesen: Das Risiko sank im Laufe von fünf Jahren von 28 auf 21% [8]. Vor Kurzem wurde der Nutzen Xanthophyll-haltiger Nahrungssupplemente, etwa Lutein oder Zeaxanthin, nachgewiesen, mit geringeren Nebenwirkungen als bei Vitamin-A-Derivaten [9].

Diagnosemethoden

Die Diagnose der AMD erfolgt durch multimodale Bildgebung. Dazu zählen die Fundusfarbfotografie, die Fundusautofluoreszenz mit blauem Licht, die optische Kohärenztomografie (OCT) und die Angiografie mit Kontrastmittel. Um die Makulaveränderung zu dokumentieren und sie für Untersuchungszwecke zu klassifizieren kommt häufig die Fundusfarbfotografie zur Anwendung [10]. Auf diese Weise können typische Anzeichen wie die Bildung von Drusen beobachtet werden (Abb. 3): Dies sind Ablagerungen auf der äusseren Netzhaut, die aus Metaboliten der Fototransduktion oder modifizierten Makulapigmenten bestehen.

Die Fundusautofluoreszenz mit blauem Licht ist ein nicht invasives Bildgebungsverfahren zur Untersuchung des Augenhintergrunds, das auf der Veränderung der Wellenlänge des Lichts durch Lipofuszin beruht. Lipofuszin ist ein im Pigmentepithel verbreiteter retinaler Fluorophor. Dieses In-vivo-Bild gibt Aufschluss über die Integrität des Pigmentepithels und die Krankheitsprogression, besonders der trockenen Spätform (Abb. 4) [11, 12].

Die OCT ist ebenfalls eine nicht-invasive Methode zur Bildgebung des Augenhintergrunds. Dadurch kann eine Darstellung einer «In-situ-Histologie» mit einer Auflösung von 10–15 µm erreicht werden. Das Verfahren basiert auf der Verwendung infrarotnaher Wellenlängen (800 nm) und dem Prinzip der niedrigkohärenten

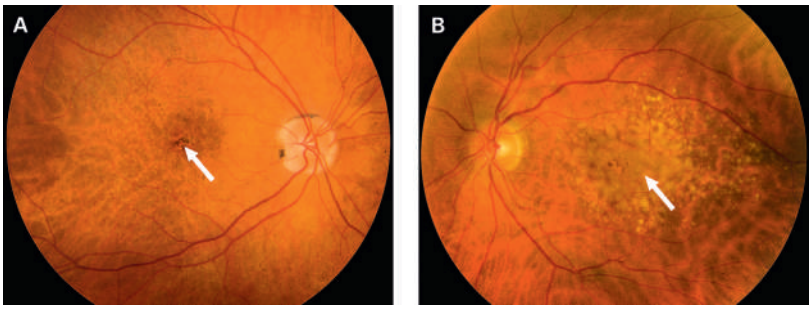

Abbildung 3: AMD im Frühstadium (Fundusuntersuchung).
A: Harte Drusen und Hyperpigmentierung (Pfeil) **B:** Konfluierende weiche Drusen (Pfeil).

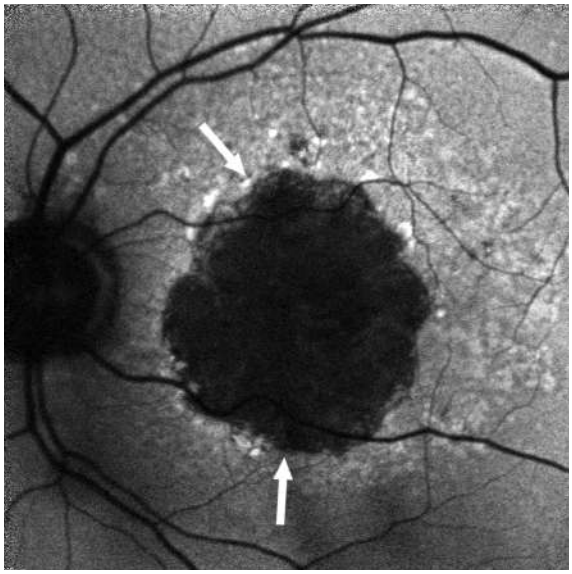

Abbildung 4: Fundusautofluoreszenz mit blauem Licht einer atrophen AMD. Die hypoautofluoreszente Zone entspricht dem Schwund an Pigmentepithel und darunterliegenden Fotorezeptoren (Pfeile).

Interferometrie. Die OCT-Methode ermöglicht es, wichtige Faktoren der Entwicklung der AMD zu beobachten, etwa intraretinale Zysten oder subretinale Flüssigkeit, die als Kriterien für eine erneute Behandlung herangezogen werden (Abb. 5).

Eine aktuelle Weiterentwicklung des OCT-Verfahrens ist die OCT-Angiografie: Dadurch kann die Architektur der Netz- und Aderhaut im Bereich der Makula in der Tiefe dargestellt werden, ohne dass ein Kontrastmittel injiziert werden muss. Die Durchblutung der neu gebildeten Blutgefässe könnte einen Hinweis auf die Aktivität der exsudativen Krankheit sein (Abb. 6) [13].

Die Angiografie mit Fluorescein oder Indocyaningrün ermöglicht die Untersuchung von Architektur und Durchblutung der Netz- und Aderhautgefässe nach Injektion eines Kontrastmittels. Sie ist besonders nützlich zur Diagnose der neovaskulären Form. Mithilfe der Fluorescein-Angiografie können die Bereiche vaskulären Remodellings dargestellt und der Zustand der inneren, aus retinalen Gefässwänden gebildeten Blut-Retina-Schranke untersucht werden. Ausserdem können Zonen identifiziert werden, in denen vaskuläre Okklusionen, Ischämien oder neovaskuläre Proliferationen auftreten (Abb. 7A). Die Untersuchung der Aderhautdurchblutung mithilfe der Indocyaningrünangiografie (Abb. 7B) beruht auf demselben Prinzip.

Behandlung

Aktuell kann nur die feuchte, neovaskuläre Spätform behandelt werden. Für die atrophe Form werden zurzeit verschiedene Therapieansätze in klinischen Studien getestet.

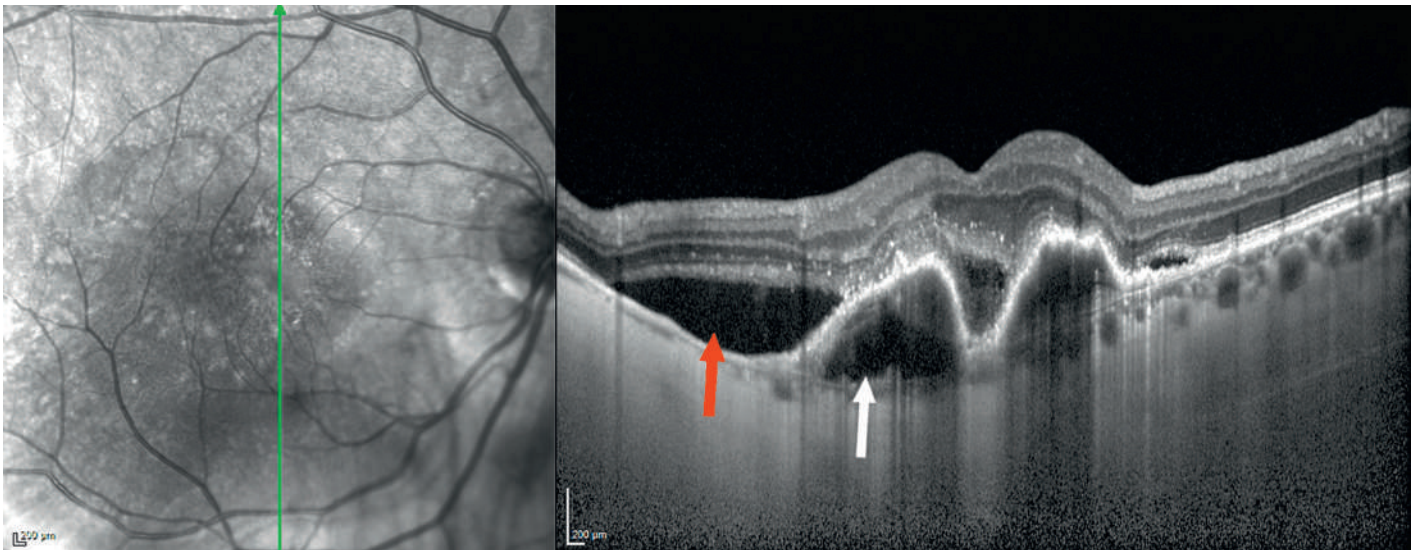

Abbildung 5: Darstellung einer exsudativen AMD durch optische Kohärenztomografie (OCT). Roter Pfeil: subretinale Flüssigkeit; weisser Pfeil: Flüssigkeit unter dem Pigmentepithel.

Anti-VEGF-Therapie

Zur Behandlung der feuchten AMD steht in der klinischen Praxis die Anti-VEGF*(vascular endothelial growth factor)*-Therapie zur Verfügung. Die monoklonalen Antikörper oder das VEGF-hemmende Fusionsprotein werden unter lokaler Betäubung aseptisch in den Glaskörper injiziert. Die Inhibition des VEGF hemmt die Entwicklung neuer Gefässe und bewirkt die Rückbildung des Ödems und somit eine Verbesserung des Sehvermögens. Diese Verbesserung ist allerdings durch die weiterhin bestehenden anatomischen Störungen begrenzt, etwa durch die subretinale Fibrose oder die Schädigung der Netzhautzellen, besonders in den tiefen Schichten.

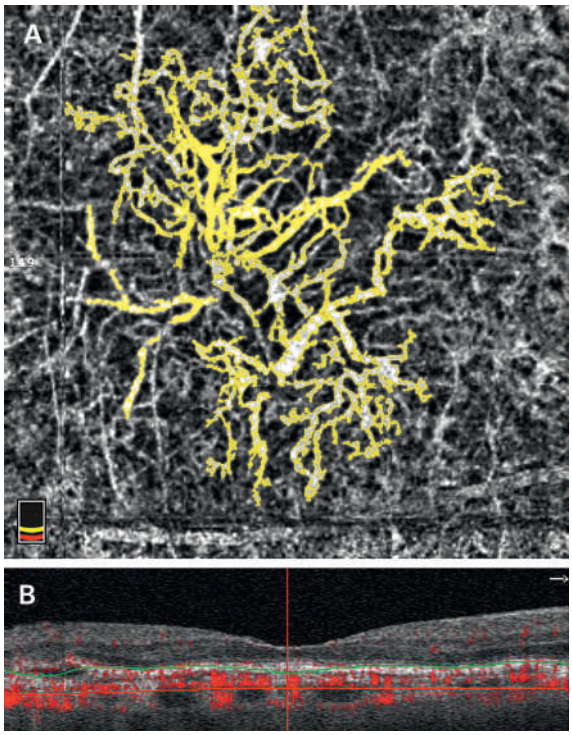

Abbildung 6: (A) Darstellung eines choroidalen neovaskulären Komplexes (gelb) durch OCT-Angiografie. **(B)** OCT-Schnittbild (Blutflusszone rot). OCT = Optische Kohärenztomografie.

Die Wirkung der Anti-VEGF-Medikamente tritt sehr rasch ein und erreicht nach einigen Tagen den Höhepunkt, nimmt jedoch aufgrund der kurzen Halbwertszeit bald wieder ab. Üblicherweise muss deshalb nach einem Monat erneut behandelt werden. Zur Blockade des VEGF stehen mehrere intravitreale Medikamente zur Verfügung: Ranibizumab und Aflibercept, die für diese Indikation zugelassen sind, sowie als Off-Label-Behandlung der Wirkstoff Bevacizumab.

In einigen Studien wurden die Wirkung und Risiken dieser Medikamente bei der Behandlung von AMD verglichen [14]. Die internationalen Studien MARINA und ANCHOR mit Ranibizumab [15, 16] und VIEW mit Aflibercept [17] haben fixe Behandlungsschemata verwendet. Während eines Jahres wurde monatlich eine Injektion resp. in der VIEW-Studie zwei Arme mit Injektion alle zwei Monate, verabreicht. Dabei wurde eine dauerhafte Sehverbesserung nachgewiesen. Bei zahlreichen Patienten muss diese Behandlung langfristig aufrechterhalten werden, damit der anfängliche Nutzen nicht verloren geht. Die Regelmässigkeit der Behandlung ist also von entscheidender Bedeutung, um die neovaskuläre Proliferation und die intraretinale Exsudation unter Kontrolle zu halten. Jede neuerliche Exsudation bringt das Risiko einer irreversiblen Sehminderung mit sich.

Infolge der hohen Prävalenz und Inzidenz der exsudativen AMD wurden die monatlichen Kontrollen und Injektionen bald zu einem Problem für die behandelnden Einrichtungen (Arbeitsaufwand) und für das Gesundheitssystem (Kosten), aber auch für die Patienten (häufige Konsultationen und Injektionen). Deshalb wurden

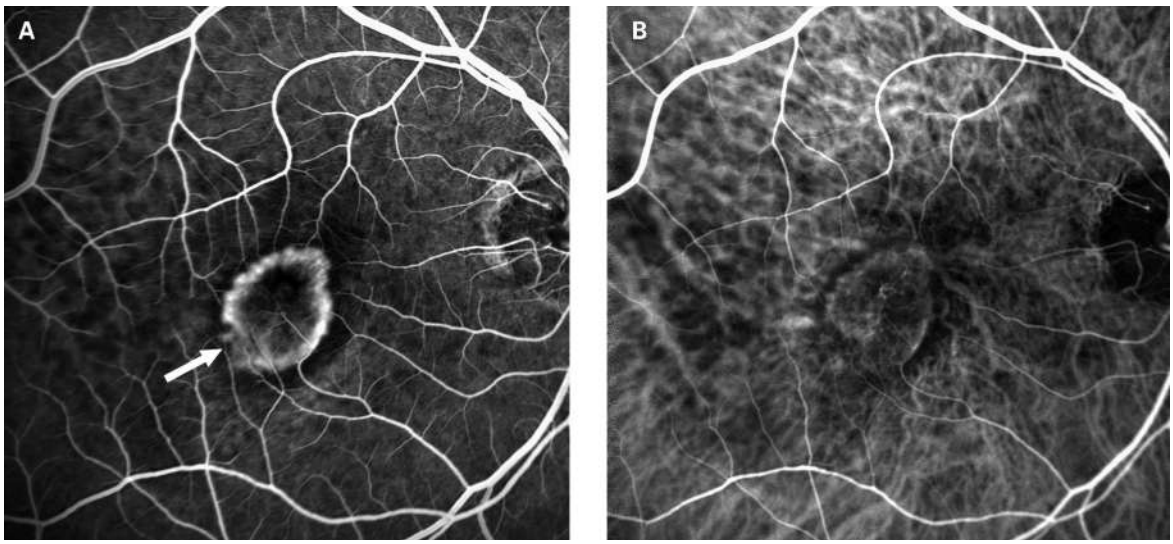

Abbildung 7: Exsudative AMD. Fluorescein- **(A)** und Indocyaningrünangiografie **(B)** der choroidalen Neovaskularisation.

andere Behandlungsstrategien entwickelt, die nicht auf monatlichen Injektionen basieren, sondern die individuelle Reaktion auf die Behandlung berücksichtigen. Der am weitesten verbreitete Rezidivindikator ist ein bei der OCT-Untersuchung beobachteter Rückfall der intraretinalen Exsudation. Es können zwei Strategien unterschieden werden: Der Patient wird «bei Bedarf» behandelt, das heisst im Falle eines Rezidivs (Pro re nata [18, 19]), oder die Behandlungen erfolgen in individuell angepassten Intervallen mit dem Ziel, Rückfälle zu vermeiden («Treat-and-extend»-Protokoll [20, 21]). Durch diese Methode konnten die Zahl der Wiederbehandlungen und die Kosten verringert werden, ohne den Nutzen für das Sehvermögen zu schmälern. Gleichwohl bleibt die Zahl der Konsultationen für die Kliniken hoch, aber auch für die Patienten, bei denen man eine Erschöpfung riskiert. Dies wirkt sich negativ aus, da sich die Behandlungen oftmals über einen Zeitraum von mehr als zwei Jahren erstrecken und im ersten Jahr laut mehreren Studien durchschnittlich etwa acht Injektionen nötig sind, um den anfänglichen Nutzen für das Sehvermögen aufrechtzuerhalten. Die hohe Inzidenz der neovaskulären Komplikationen und die Dauer der Behandlungen hat eine stete Zunahme der Patientenzahl zur Folge, während nur wenige Patienten die Therapie beenden können. Aus diesem Grund mussten die Kliniken ein hohes Mass an Organisationsarbeit leisten und ihre Ressourcen anpassen.

Zur Bewältigung dieser Situation in der klinischen Praxis hat unsere Gruppe aktiv zur Ausarbeitung eines Behandlungsschemas beigetragen, das auf individuell geplanten und angepassten Intervallen beruht. Dadurch konnte die Zahl der Injektionen (wie beim «Treat-and-extend»-Verfahren), aber auch die Zahl der nötigen Kontrollen um das Dreifache verringert werden, unter Beibehaltung des funktionellen Nutzens, der in den Zulassungsstudien erreicht wurde [22, 23].

Der Preis der Anti-VEGF-Medikamente wurde aufgrund ihrer Wirksamkeit zur Verbesserung des Sehens und den verhinderten indirekten Kosten ausgehandelt. Der Gewinn an Sehkraft bringt für die Patienten einen beträchtlichen Nutzen im Alltag und ein höheres Mass an Unabhängigkeit mit sich und verringert indirekt die gesellschaftlichen Gesamtkosten. Der hohe Einheitspreis der Medikamente sollte unter diesem Blickwinkel betrachtet werden. Die Verringerung der Zahl der Injektionen auf das zur Krankheitskontrolle nötige Minimum ist somit ein wirksamer Ansatz zur Senkung der Gesamtkosten. Ebenfalls aus Kostengründen empfehlen manche den Einsatz von Bevacizumab, das in grösseren Einheiten vertrieben wird und unter sterilen Bedingungen aufgeteilt werden kann. So können die Medikamentenkosten um den Faktor 8 bis 10 reduziert werden. Allerdings wird in diesem Fall die Medizin- und Forschungsethik nicht vollständig respektiert, da es sich um eine Off-Label-Anwendung handelt.

Manche Patienten leiden an Formen exsudativer AMD, die gegenüber der monatlichen Anti-VEGF-Injektion refraktär sind. Hier kommen adjuvante Therapien mit intravitrealem Kortison und/oder Laser (fotodynamische Therapie) infrage. Die Verschlechterung des Allgemeinzustands mit Mobilitäts- oder Kognitionsstörungen beschränkt den Einsatz intravitrealer Injektionen meist nicht.

Systemische und okulare Nebenwirkungen der Anti-VEGF-Therapie

Die intravitrealen Injektionen von Anti-VEGF-Medikamenten werden lokal gut vertragen, und die Zahl schwerwiegender systemischer Nebenwirkungen ist dank der physiologischen Barriere rund um den Glaskörper gering. Thromboembolische Ereignisse und Hypertonie, die bei der intravenösen Anwendung der Anti-VEGF-Medikamente in der Onkologie auftreten, wurden in Studien und Metaanalysen mit intravitrealem Einsatz nicht beobachtet. In jenen grossen Studien, in denen Patienten mit hohem Herz-Kreislauf-Risiko ausgeschlossen wurden, zeigte sich allerdings eine nicht signifikante Zunahme systemischer Nebenwirkungen (etwa zerebrovaskulärer Ereignisse). Mithilfe mehrerer Studien wurden im Tiermodell und beim Menschen die Serumkonzentration und Halbwertszeit der intravitrealen Anti-VEGF-Medikamente in den Stunden nach Injektion analysiert [24]. Bevacizumab und Aflibercept zeigten dabei eine längere systemische Exposition und eine stärkere Hemmung des Plasma-VEGF als Ranibizumab. In der klinischen Praxis sind Anzeichen potenzieller Nebenwirkungen sorgfältig zu analysieren, besonders bei Patienten mit kürzlich durchgemachtem vaskulärem Ereignis oder hohem Risiko, und die Indikation ist mit dem Patienten und eventuell mit dem Hausarzt zu besprechen. In Ermangelung wirksamer Behandlungsalternativen und angesichts des Erblindungsrisikos, das die AMD mit sich bringt, sprechen sich die Patienten meist für die Anti-VEGF-Therapie aus.

Schwerwiegende okulare Nebenwirkungen kommen selten vor. Am schwersten wiegt die intraokulare Infektion durch Übertragung von Keimen bei der Injektion (Endophthalmitis). Sie erfordert eine systemische und intravitreale Antibiotikatherapie und eine mehrtägige Hospitalisation und kann zu einer irreversiblen Sehminderung führen.

Bisweilen sind intraokulare Entzündungsreaktionen unterschiedlichen Schweregrads zu beobachten, die meist gut auf die topische Behandlung mit Steroiden

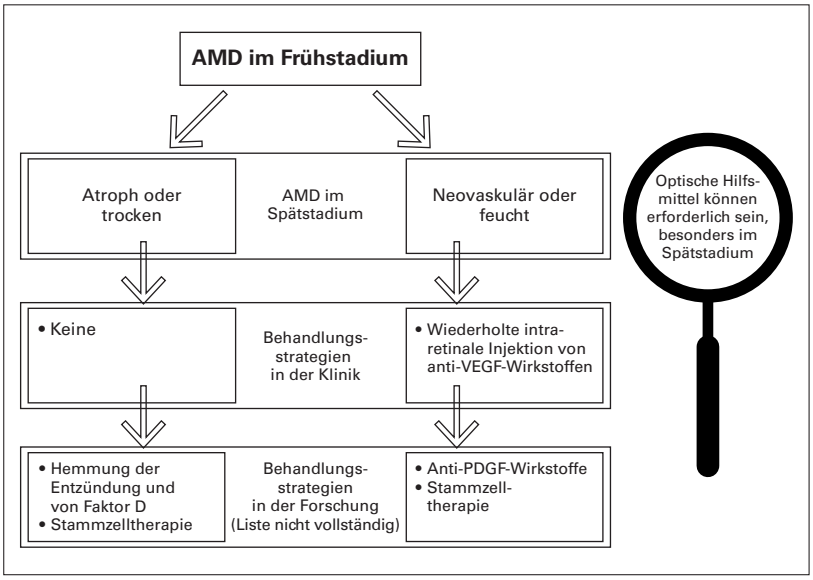

Abbildung 8: Stadien der AMD und Überblick über Behandlungsmethoden in Klinik und Forschung.
Abkürzungen: AMD = altersbedingte Makuladegeneration; VEGF = vascular endothelial growth factor; PGDF = platelet-derived growth factor

ansprechen. Fremdkörpergefühl und Blutungen an der Injektionsstelle sind häufig, aber nicht schwerwiegend.

Korrespondenz:
Dr Aude Ambresin, PD MER
Département d'ophtalmologie
Université de Lausanne
Hôpital ophtalmique Jules Gonin
Fondation Asile des aveugles
CH-1000 Lausanne 7
aude.ambresin[at]fa2.ch

Offene Fragen und therapeutische Perspektiven

Hauptziel der Bemühungen ist, nach Beginn der Behandlung die bestmögliche Sehschärfe zu erlangen und sie langfristig aufrechtzuerhalten (Abb. 8). Derzeit gelingt es nur bei frühzeitig behandelten Fällen, ausgezeichnete funktionelle Erfolge zu erreichen und die vorherige Sehschärfe wiederherzustellen. Meist ist der Erfolg jedoch durch die strukturellen Makulaveränderungen und das Fortbestehen des hauptsächlich fibrösen neovaskulären Gefässnetzes begrenzt. Mithilfe einer Phase-III-Studie wird zurzeit untersucht, inwiefern eine Kombinationstherapie aus Anti-VEGF- und Anti-PDGF*(platelet-derived growth factor)*-Wirkstoffen bei Patienten mit exsudativer AMD die Rückbildung des fibrösen Gewebes bewirkt, indem die Rezeptorbindung des PDGF in den Perizyten gehemmt wird. Die Phase-II-Studie zeigte einen Nutzen hinsichtlich der Rückentwicklung des neovaskulären Komplexes und grössere Verbesserungen der Sehschärfe.

Die atrophen oder fibrösen Veränderungen tragen im Laufe der Jahre zur fortschreitenden Sehminderung bei, auch wenn der exsudative Anteil der Krankheit unter Kontrolle gehalten wird. Gegen diese Entwicklung, die für die Patienten sehr belastend ist, steht derzeit keine Therapie zur Verfügung.

Die rein atrophe Spätform der AMD kann klinisch nicht behandelt werden, allerdings laufen zahlreiche Projekte zur Ursachen- und therapeutischen Forschung [25, 26]. Mithilfe einer Phase-III-Studie wird derzeit ein Fragment eines intravitrealen Antikörpers (Lampalizumab) gegen den Faktor D des Komplementsystems untersucht, das als einer der Hauptfaktoren bei der Entstehung von AMD gilt. Diese Therapie verlangsamte in der Phase-II-Studie die Progression der atrophen Zone, besonders bei Patienten mit polymorphem Komplementfaktor I.

In Europa und den USA werden zurzeit Phase-I/II-Studien durchgeführt, in denen die Sicherheit und Verträglichkeit menschlicher embryonaler Stammzellen des Pigmentepithels nach intravitrealer, subretinaler Injektion untersucht werden. Die ersten Resultate weisen darauf hin, dass die transplantierten Zellen überleben können und sich die Sehschärfe des behandelten Auges verbessert. Diese Stammzelltherapien geben Anlass zu grosser Hoffnung für die künftige Behandlung der atrophen AMD, allerdings ist es noch ein weiter Weg, bis sie in die klinische Praxis übernommen werden können.

Das Wichtigste für die Praxis

- Die altersbedingte Makuladegeneration (AMD) ist eine häufige, progressive Augenkrankheit und trotz wirksamen aktuellen Behandlungen eine der Hauptursachen für Erblindung in den Industriestaaten.
- Im Frühstadium ist die AMD häufig asymptomatisch. Augenärztliche Früherkennungsuntersuchungen werden ab dem 50. Lebensjahr empfohlen. Eine positive Familienanamnese ist ein Risikofaktor.
- Im Spätstadium führen die atrophe (Verlust von Netzhautzellen) und neovaskuläre (subretinale Proliferation neuer Gefässe) AMD zur Minderung der zentralen Sehschärfe.
- Die Behandlungsstrategien, die auf wiederholten intravitrealen Injektionen von Anti-VEGF-Wirkstoffen beruhen, sind gegen die feuchte AMD wirksam. Die Früherkennung der neovaskulären Form ermöglicht bessere funktionelle Ergebnisse.
- Für die atrophe Spätform steht derzeit keine Behandlung zur Verfügung. Allerdings sind die Forschungsansätze verheissungsvoll, besonders die Hemmung des Komplementsystems und die Transplantation von Stammzellen.

Disclosure Statement
Die Autorinnen haben keine finanziellen oder persönlichen Verbindungen im Zusammenhang mit diesem Beitrag deklariert.

Bildnachweis
Bild S. 733: © Joingate | Dreamstime.com

Literatur
Die vollständige nummerierte Literaturliste finden Sie als Anhang des Online-Artikels unter www.medicalforum.ch.

Literatur

1 Vingerling JR, Dielemans I, Hofman A, et al. The prevalence of age-related maculopathy in the Rotterdam Study. Ophthalmology 1995;102(2):205–10.
2 Joachim N, Mitchell P, Burlutsky G, Kifley A, Wang JJ. The Incidence and Progression of Age-Related Macular Degeneration over 15 Years: The Blue Mountains Eye Study. Ophthalmology 2015;122(12):2482–9. doi: 10.1016/j.ophtha.2015.08.002.
3 Schadlu AP, Schadlu R, Shepherd JB, 3rd. Charles Bonnet syndrome: a review. Curr. Opin. Ophthalmol. 2009;20(3):219–22. doi: 10.1097/ICU.0b013e328329b643.
4 Zaidi FH, Cheong-Leen R, Gair EJ, et al. The Amsler chart is of doubtful value in retinal screening for early laser therapy of subretinal membranes. The West London Survey. Eye 2004;18(5):503–8. doi: 10.1038/sj.eye.6700708.
5 Chew EY, Clemons TE, Bressler SB, et al. Randomized trial of the ForeseeHome monitoring device for early detection of neovascular age-related macular degeneration. The HOme Monitoring of the Eye (HOME) study design – HOME Study report number 1. Contemp Clin Trials. 2014;37(2):294–300. doi: 10.1016/j.cct.2014.02.003.
6 Phung L, Gregori NZ, Ortiz A, Shi W, Schiffman JC. Reproducibility and Comparison of Visual Acuity Obtained with Sightbook Mobile Application to near Card and Snellen Chart. Retina. 2016;36(5):1009-20. doi: 10.1097/IAE.0000000000000818.
7 Lee AY, Lee CS, Butt T, et al. UK AMD EMR USERS GROUP REPORT V: benefits of initiating ranibizumab therapy for neovascular AMD in eyes with vision better than 6/12. Br J Ophthalmol 2015;99(8):1045–50. doi: 10.1136/bjophthalmol-2014-306229.
8 Age-Related Eye Disease Study Research G. A randomized, placebo-controlled, clinical trial of high-dose supplementation with vitamins C and E and beta carotene for age-related cataract and vision loss: AREDS report no. 9. Archives of ophthalmology 2001;119(10):1439–52.
9 Age-Related Eye Disease Study 2 Research G, et al. Secondary analyses of the effects of lutein/zeaxanthin on age-related macular degeneration progression: AREDS2 report No. 3. JAMA ophthalmology 2014;132(2):142–9. doi: 10.1001/jamaophthalmol.2013.7376.
10 Bird AC, Bressler NM, Bressler SB, et al. An international classification and grading system for age-related maculopathy and age-related macular degeneration. The International ARM Epidemiological Study Group. Surv. Ophthalmol. 1995;39(5):367–74.
11 Bindewald A, Bird AC, Dandekar SS, et al. Classification of fundus autofluorescence patterns in early age-related macular disease. Investigative ophthalmology & visual science 2005;46(9):3309–14. doi: 10.1167/iovs.04-0430.
12 Schmitz-Valckenberg S, Sahel JA, Danis R, et al. Natural History of Geographic Atrophy Progression Secondary to Age-Related Macular Degeneration (Geographic Atrophy Progression Study). Ophthalmology 2016;123(2):361–8. doi: 10.1016/j.ophtha.2015.09.036.
13 Huang D, Jia Y, Rispoli M, Tan O, Lumbroso B. Optical Coherence -Tomography Angiography of Time Course of Choroidal Neovascularization in Response to Anti-Angiogenic Treatment. Retina 2015;35(11):2260–4. doi: 10.1097/IAE.0000000000000846.
14 Group CR, Martin DF, Maguire MG, et al. Ranibizumab and bevacizumab for neovascular age-related macular degeneration. N.Engl.J Med. 2011;364(20):1897–908. doi: 10.1056/NEJMoa1102673.
15 Rosenfeld PJ, Brown DM, Heier JS, et al. Ranibizumab for neovascular age-related macular degeneration. N.Engl.J Med. 2006;355(14):1419–31.
16 Brown DM, Kaiser PK, Michels M, et al. Ranibizumab versus verteporfin for neovascular age-related macular degeneration. N.Engl.J Med. 2006;355(14):1432–44.
17 Heier JS, Brown DM, Chong V, et al. Intravitreal aflibercept (VEGF trap-eye) in wet age-related macular degeneration. Ophthalmology 2012;119(12):2537–48. doi: 10.1016/j.ophtha.2012.09.006.
18 Lalwani GA, Rosenfeld PJ, Fung AE, et al. A variable-dosing regimen with intravitreal ranibizumab for neovascular age-related macular degeneration: year 2 of the PrONTO Study. Am.J Ophthalmol 2009;148(1):43–58.
19 Fung AE, Lalwani GA, Rosenfeld PJ, et al. An optical coherence tomography-guided, variable dosing regimen with intravitreal ranibizumab (Lucentis) for neovascular age-related macular degeneration. Am.J Ophthalmol 2007;143(4):566–83.
20 Rayess N, Houston SK, 3rd, Gupta OP, Ho AC, Regillo CD. Treatment outcomes after 3 years in neovascular age-related macular degeneration using a treat-and-extend regimen. American journal of ophthalmology 2015;159(1):3–8. e1 doi: 10.1016/j.ajo.2014.09.011.
21 Gupta OP, Shienbaum G, Patel AH, Fecarotta C, Kaiser RS, Regillo CD. A treat and extend regimen using ranibizumab for neovascular age-related macular degeneration clinical and economic impact. Ophthalmology 2010;117(11):2134–40.
22 Gianniou C, Dirani A, Ferrini W, et al. Two-year outcome of an observe-and-plan regimen for neovascular age-related macular degeneration: how to alleviate the clinical burden with maintained functional results. Eye (London, England) 2015;29(3):450–1. doi: 10.1038/eye.2014.321.
23 Mantel I, Niderprim SA, Gianniou C, Deli A, Ambresin A. Reducing the clinical burden of ranibizumab treatment for neovascular age-related macular degeneration using an individually planned regimen. Br J Ophthalmol 2014;98(9):1192–6. doi: 10.1136/bjophthalmol-2013-304556.
24 Avery RL, Castellarin AA, Steinle NC, et al. Systemic pharmacokinetics following intravitreal injections of ranibizumab, bevacizumab or aflibercept in patients with neovascular AMD. Br J Ophthalmol 2014;98(12):1636–41. doi: 10.1136/bjophthalmol-2014-305252.
25 Querques G, Rosenfeld PJ, Cavallero E, et al. Treatment of dry age-related macular degeneration. Ophthalmic Res. 2014;52(3):107–15. doi: 10.1159/000363187.
26 Hanus J, Zhao F, Wang S. Current therapeutic developments in atrophic age-related macular degeneration. Br J Ophthalmol 2016;100(1):122–7. doi: 10.1136/bjophthalmol-2015-306972.