Neue Untersuchungstechniken werden vorgestellt

Die aktuellsten Entwicklungen in der Schwindeldiagnostik

Alexander A. Tarnutzer[a], Jan Holy[b], Dominik Straumann[a], Béla Büki[c]

[a] Klinik für Neurologie, UniversitätsSpital und Universität Zürich; [b] Praxis HDC AG, Jonen; [c] Klinische Abteilung für HNO, Universitätsklinikum Krems, Krems an der Donau, Österreich

Schwindel gehört zu den häufigsten Symptomen, mit denen Spitalärzte und Praktiker konfrontiert werden. Aufgrund diffuser Symptomatik, fehlender objektivierbarer Befunde und breiter Differentialdiagnose bleibt Schwindel oft unklar. Potentiell lebensbedrohliche Ursachen wie ein Schlaganfall werden deswegen teilweise nicht oder nur verzögert erkannt. Neue Untersuchungstechniken können den entscheidenden Unterschied ausmachen.

Hintergrund

Schwindel als Leitsymptom macht 4–5% aller Notfallkonsultationen und Praxisbesuche aus und kann durch eine Störung verschiedenster Organsysteme hervorgerufen werden [1]. Für die Diagnosestellung kommen verschiedene Faktoren erschwerend hinzu:

1. Primärversorger und Notfallärzte sind aufgrund dieser breiten Differentialdiagnose bei Schwindel gefordert, und Spezialisten sind mit Krankheitsbildern ausserhalb ihres Fachgebietes nicht selten wenig vertraut.
2. Patienten können ihre Schwindelbeschwerden häufig nicht akkurat beschreiben, und Begriffe wie Dreh- und Schwankschwindel werden selbst von Fachärzten unterschiedlich verwendet.
3. Die Art des Schwindels (Drehschwindel vs. Schwankschwindel vs. Präsynkope vs. Gangunsicherheit) lässt keine zuverlässigen Schlüsse auf die zugrundeliegende Ursache zu.
4. Sind die Beschwerden transient, lassen sich zum Untersuchungszeitpunkt in der Regel keine abnormen Befunde mehr erheben.

Alexander A. Tarnutzer

Schätzungen gehen davon aus, dass zwischen 1,2 und 12,7% aller zerebrovaskulärer Ereignisse auf US-amerikanischen Notfallstationen initial verpasst werden [2]. Dabei sind Fälle mit Leitsymptom Schwindel (~4% aller Fehldiagnosen) überproportional vertreten, vor allem dann, wenn offensichtliche fokal-neurologische Defizite fehlen. Werden alle Patienten mit akutem prolongiertem Schwindel und begleitendem Nystagmus, Gangunsicherheit sowie Nausea/Vomitus (entsprechend der Definition des akuten vestibulären Syndroms [3])



berücksichtigt, so weisen bis zur Hälfte der geschätzten 25% mit zugrundeliegenden zentralen Ursachen ein *isoliertes* akutes vestibuläres Syndrom auf. Ursachen von verpassten (vertebrobasilären) Ischämien mit Leitsymptom Schwindel schliessen eine lückenhafte klinische Untersuchung und eine inadäquate (CT-basierte) Bildgebung mit ein. Diese Beobachtungen betonten bei Patienten mit Schwindel die Notwendigkeit eines systematischen Vorgehens in der Anamneseerhebung, der klinisch-neurologischen Untersuchung sowie der apparativen Diagnostik.

Aktualitäten

Strukturierte Anamneseerhebung

Die vom Patienten geschilderten Schwindelbeschwerden unterscheiden sich in ihrer Präsentation in Abhängigkeit der zugrundeliegenden Ursache (Abb. 1). Basierend auf diesem Konzept ist eine systematische Erhebung einzelner Aspekte der Symptomatik von zentraler Bedeutung für die Einordnung der vom Patienten geschilderten Beschwerden (Tab. 1).

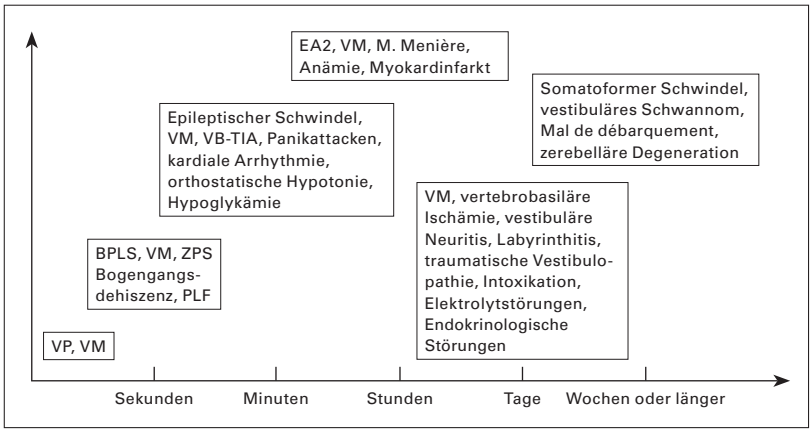

Abbildung 1: Die häufigsten Erkrankungen mit dem Leitsymptom Schwank- oder Drehschwindel und deren durchschnittliche Attackendauer.
Abkürzungen: BPLS = benigner paroxysmaler Lagerungsschwindel; EA2 = episodische Ataxie Typ 2; PLF = Perilymphfistel; VB-TIA = vertebrobasiläre transient-ischämische Attacke; VM = vestibuläre Migräne; VP = vestibuläre Paroxysmie; ZPS = zentraler positionsabhängiger Schwindel.
Quelle: Büki B, Straumann D, Tarnutzer A. Gleichgewichtsstörungen in der klinischen Praxis. Wien: Verlagshaus der Ärzte; 2015. Nachdruck mit freundlicher Genehmigung.

Die klinische Untersuchung beim Leitsymptom Schwindel

Neben einer strukturierten Anamneseerhebung ist die fokussierte neurologische und internistische Untersuchung beim Patienten mit Schwindel von grosser Bedeutung, wie von Tarnutzer und Co-Autoren hervorgehoben [3] und im Folgenden zusammengefasst. Hierbei hängt die Vorgehensweise entscheidend davon ab, ob der Schwindel zum Untersuchungszeitpunkt persistiert oder bereits wieder abgeklungen ist. Die standardisierte Untersuchung sollte neben Stand- und Gangproben, der Prüfung der Okulomotorik und der Koordination auch den vestibulo-okulären Reflex und die Nystagmusprüfung umfassen. Zeigen sich fokal-neurologische Defizite wie eine Hemiataxie, eine Augenmuskelparese oder ein motorisches Hemisyndrom, so ist die Diagnose schnell gestellt. Es gilt aber zu berücksichtigen, dass zentrale Schwindelursachen (z.B. ein Kleinhirninsult) in bis zur Hälfte der Fälle «isoliert» – das heisst ohne offensichtliche fokal-neurologische Defizite – auftreten. Es finden sich jedoch auch in diesen Fällen subtile okulomotorische Zeichen, die – sofern entsprechend danach gesucht wird und diese korrekt interpretiert werden – für die Differentialdiagnose von entscheidender Bedeutung sein können. Mittels Prüfung der sogenannten H.I.N.T.S., das für *«Head Impulse»*, *«Nystagmus»* und *«Test of Skew»* steht, können gefährliche, potentiell lebensbedrohliche zentrale Ursachen zuverlässig von selbstlimitierenden benignen peripheren Ursachen unterschieden werden [3]. Hierbei wird die horizontale Blickhaltefunktion, das vertikale Align-

Tabelle 1: Strukturierte Anamneseerhebung, modifiziert nach [3].

Kriterium	Wichtigste Punkte
Dauer der Attacken	– Charakteristische Dauer einzelner Attacken bei den meisten Schwindelursachen (Abb. 1). – Vestibuläre Migräne stellt Ausnahme dar: Dauer der Attacken individuell sehr unterschiedlich (Spektrum: Sekunden bis chronisch). Nur ein kleiner Teil im klassischen Zeitfenster einer Migräneaura (5–60 min).
Häufigkeit der Attacken	– Einmalige Attacke: spricht für vestibuläre Neuropathie oder Schlaganfall. – Rezidivierende Episoden weisen eher auf M. Menière, vestibuläre Migräne, epileptogenen Schwindel oder BPLS hin.
Beginn und Verlauf	– Plötzlicher Beginn der Schwindelbeschwerden favorisiert eine zentrale (ischämische) Ursache. – Langsame Zunahme der Intensität der Beschwerden spricht eher für vestibuläre Neuritis, vestibuläre Migräne oder M. Menière.
Provokationsfaktoren	– Kopf- und Körperpositionsänderungen sind Voraussetzung für das Auftreten von Attacken beim BPLS. – Im Gegensatz zum orthostatischen Schwindel tritt beim BPLS die Symptomatik auch bei Drehen im Bett auf. – Schwindel beim Valsalva-Manöver → Perilymphfistel. – Schwindel bei raschen Kopfdrehungen → Belastungsschwindel bei residueller peripher-vestibulärer Unterfunktion. – Eine Triggerung durch bestimmte Orte (Bahnhof, Warenhaus etc.) oder Situationen ist suggestiv für einen phobischen Schwankschwindel.
Begleitsymptome	– Fokal-neurologische Symptome (z.B. Hemiparese, Aphasie, Amaurosis fugax) favorisieren eine zentrale Ursache. – Eine begleitende Tachyarrhythmie spricht für eine kardiale Ursache. – Kopfschmerzen mit/nach der Schwindelattacke können auf eine vestibuläre Migräne hindeuten. – Begleitende Ohrsymptome (Hörminderung, Völle-/Fremdkörpergefühl) sind typisch für einen M. Menière.
Medikamente	– Zahlreiche Medikamente können bei Beginn, Dosissteigerung oder in Kombination mit anderen Substanzen Schwindel auslösen oder verstärken. – Häufigste Substanzklassen: Anithypertensiva, Antiepileptika, Antidepressiva, Benzodiazepine. – Zeitlicher Zusammenhang sowie Beschwerdeabnahme nach Sistieren der Medikation entscheidend.

Abkürzung: BPLS = benigner paroxysmaler Lagerungsschwindel.

ment der Augen sowie der vestibulo-okuläre Reflex geprüft (Abb. 2). Zeigt sich ein normaler klinischer Kopfimpulstest («**I**mpulse **N**ormal»), ein horizontaler Blickrichtungsnystagmus («**F**ast-phase **A**lternating») und/oder eine vertikale Einstellbewegung der Augen beim alternierenden Cover-Test («**R**eaction on **C**over **T**est»), so spricht dies für eine gefährliche, zentrale Ursache, was mit dem Akronym I.N.F.A.R.C.T. umschrieben wird. In diesen Fällen sollte eine notfallmässige Zuweisung/Hospitalisation zur weiteren Überwachung, Diagnostik und Therapie erfolgen. Die Sensitivität (98%) und Spezifität (85%) der H.I.N.T.S. beim Patienten mit akutem prolongiertem Schwindel ist höher als diejenige des frühen (d.h. in den ersten 24–48 h erhobenen) MRTs (Sensitivität ca. 80%, inkl. diffusionsgewichteter Sequenzen) [3] und unterstreicht damit die Bedeutung dieser klinischen Untersuchungstechniken, die bei jedem Patienten mit anhaltendem Schwindel in der Akutsituation angewendet werden sollten.

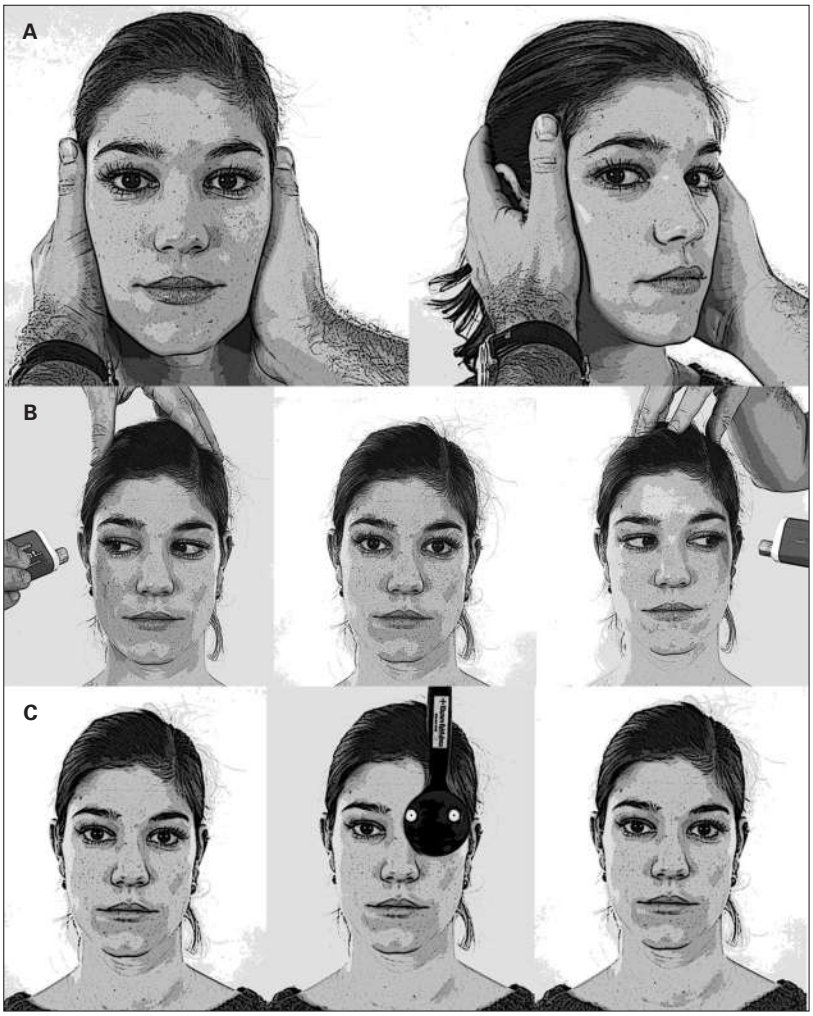

Abbildung 2: Differenzierung peripher vs. zentral bei akutem prolongiertem Schwindel anhand der H.I.N.T.S. (**H**ead **I**mpulse, **N**ystagmus, **T**est of **S**kew).
A: Beim Kopfimpulstest (Head Impulse test) wird mittels rascher, kleinamplitudiger (ca. 5–15°) Kopfdrehung zur Seite durch Stimulation des horizontalen Bogengangs der vestibulo-okuläre Reflex ausgelöst, und es erfolgt eine kompensatorische Augenbewegung mit so kurzer Latenz (8–13 ms), dass dies von Auge nicht zu erkennen ist. Mit dieser zur Gegenseite gerichteten Korrekturbewegung wird die Fixation eines Objekts im Raum (z.B. die Nase des Untersuchers) weiter gewährleistet. Besteht eine Unterfunktion des horizontalen Bogengangs auf der Seite der Kopfdrehung, so bleiben die Augen zuerst in der Orbita stehen, und erst nach ca. 100 ms wird dies über das visuelle System mit einer sichtbaren Korrektursakkade behoben.
B: Zeigt sich bei Blickwendung zur Seite (ca. 20°) ein horizontaler Nystagmus, welcher die Schlagrichtung in Abhängigkeit der Blickrichtung wechselt, so entspricht dies einem zentralen, sog. Blickrichtungsnystagmus.
C: Finden sich beim alternierenden Abdecktest (Test of Skew) vertikale Einstellbewegungen der Augen (ein Auge geht bei Refixation nach unten, das andere nach oben), so spricht dies ebenfalls für eine zentrale Ursache.
Ist hingegen der KIT auf eine Seite pathologisch, währenddessen weder ein Blickrichtungsnystagmus noch vertikale Einstellbewegungen vorliegen, ist eine peripher-vestibuläre Genese wahrscheinlicher.

Apparative Untersuchung – neue Techniken

Während die Kalt- und Warmwasser-Kalorik langjährig als Standard zur Prüfung des Vestibularorgans galt, haben sich in den letzten 10–15 Jahren die apparativ-diagnostischen Möglichkeiten in der Neuro-Otologie massgeblich erweitert. So ist seit 2013 eine quantitative Testung aller fünf Komponenten des Vestibularorgans möglich: Mittels Video-Okulographie erfolgt die automatisierte Auswertung des Kopfimpulstests (KIT) für die horizontalen und vertikalen Bogengänge, während mittels vestibulär-evozierter myogener Potentiale (VEMPs) die Funktion der Otolithenorgane (Utriculus und Sacculus) erfasst werden kann.

Quantitativer Video-Kopfimpulstest (vKIT)

Der vKIT ermöglicht die Dokumentation und Quantifizierung des von Halmagyi und Curthoys 1989 eingeführten, aus der klinischen Routineuntersuchung bekannten klinischen Kopfimpulstests und reduziert somit die Untersucherabhängigkeit. Mittels einer Hochgeschwindigkeits-Videokamera, die an einer Brille befestigt ist, werden die Augenbewegungen während des vestibulo-okulären Reflexes (VOR) gemessen (Abb. 3A). Dabei werden rasche und niedrigamplitudige Drehbewegungen des Kopfes in den Ebenen der einzelnen Bogengänge ausgeführt. Seit 2013 sind mehrere Videobasierte Systeme im Handel, welche die Testung aller sechs Bogengänge erlauben [4]. Dies erfolgt schrittweise, üblicherweise zuerst in der Ebene der horizontalen Bogengänge, gefolgt von der Testung der vertikalen Bogengänge, einerseits in der RALP-Ebene (d.h. in der Ebene des rechts-anterioren und links-posterioren Bogengangs), andererseits in der LARP-Ebene (d.h. in der Ebene des links-anterioren und des rechts-posterioren Bogengangs). Während der Untersuchung ist der Patient aufgefordert, geradeaus einen Zielpunkt zu fixieren. Diese Untersuchung dauert etwa 15 Minuten und kann mit etwas Übung auch von Nicht-Spezialisten zuverläs-

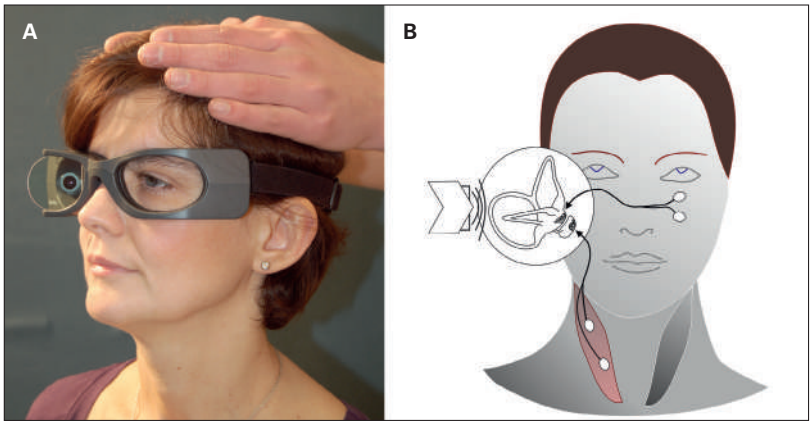

Abbildung 3: A: Kopfimpulstest mit Hochgeschwindigkeits-Infrarotvideo. Der Patient ist angehalten, während der Untersuchung geradeaus einen Punkt in einer Referenzposition in ca. 1 m Entfernung zu fixieren. Die Kopfimpulse (20 Impulse pro Bogengang) werden manuell durch den Untersucher, der hinter dem Patienten steht, ausgeführt.
B: Grundlagen zur Prüfung der cVEMP und oVEMP.
Quelle: «Gleichgewichtsstörungen in der klinischen Praxis» von Büki, Straumann und Tarnutzer. Wien: Verlagshaus der Ärzte; 2015. Nachdruck mit freundlicher Genehmigung.

sig durchgeführt werden. Zur Auswertung wird die resultierende Augenbewegung in Relation zur Kopfbewegung gesetzt, sowohl hinsichtlich der Grösse der Antwort *(gain)* als auch der zeitlichen Verzögerung. Ist der VOR intakt, so erfolgt eine Korrektur der Augenposition innerhalb von 8–13 msec mit einem *gain* von knapp 1,0. Liegt der *gain* unter 0,8 (für die horizontalen Bogengänge), respektive unter 0,7 (für die vertikalen Bogengänge), oder zeigen sich deutliche Korrektursakkaden, so liegt eine Unterfunktion des betreffenden Bogengangs vor, wie Abbildung 4 zeigt.

Klinische Bedeutung

Der klinische Kopfimpulstest ist von ausserordentlicher Bedeutung in der Diagnostik des akuten vestibulären Syndroms auf dem Notfall, da es zwischen gefährlichen zentralen Ursachen und benignen peripheren Ursachen zu unterscheiden gilt [3]. Als wichtigste Komponente der H.I.N.T.S. bildet er das Rückgrat der neurootologischen Akutdiagnostik im Notfall.

Der vKIT erlaubt die Objektivierung des klinischen Kopfimpulstests, liefert eine Aussage über das Verteilungsmuster (und gibt somit auch Hinweise auf die wahrscheinlich zugrundeliegende Pathologie) und erfasst auch diejenigen Patienten mit vestibulärer Unterfunktion, die sehr früh nach (oder schon während) der Kopfdrehung Korrektursakkaden auslösen. Von Auge können diese frühen Korrektursakkaden nicht vom VOR unterschieden werden. In Pilotstudien konnte gezeigt werden, dass die quantitative Prüfung des VOR mittels vKIT auf dem Notfall in Zentrumsspitälern praktikabel ist und mit hoher Zuverlässigkeit zwischen peripheren und zentralen Ursachen unterscheiden kann [5]. Sehr nützlich ist der vKIT aller Bogengänge ebenfalls bei isolierter Affektion des inferioren Astes des N. vestibularis: Diese Patienten berichten zwar über einen plötzlich einsetzenden Schwindel, zeigen in der klinischen Untersuchung aber keinen (oder nur einen diskreten, schräg nach unten gerichteten) Nystagmus und weisen beidseits einen normwertigen horizontalen Kopfimpulstest auf. Erst bei Prüfung der posterioren Bogengänge zeigt sich im vKIT eine reduzierte Funktion. Im Gegensatz zum klinischen Kopfimpulstest ist bei dieser Untersuchungstechnik jedoch eine entsprechende technische Ausrüstung und Erfahrung nötig, weswegen in der Notfalldiagnostik weiterhin die klinische Prüfung der H.I.N.T.S. im Mittelpunkt stehen wird.

Die subjektive visuelle Vertikale (SVV)

Die SVV spiegelt die wahrgenommene Richtung der Schwerkraft wider und erlaubt, diese Einschätzung zu quantifizieren. Die SVV hängt entscheidend von den Otolithenorganen ab, berücksichtigt aber auch Informationen aus den Druckrezeptoren der Haut und des visuellen Systems. Die SVV kann mit einfachen Mitteln (z.B. einem Eimer mit einer Linie auf seinem Boden) am Patientenbett erfasst werden. Der Patient schaut in den Eimer und gibt an, wann er die Linie vertikal sieht; gemessen wird die Abweichung zum Lot. Eine einseitige Schädigung entlang der sogenannten gravizeptiven Bahnen, die von den Otolithenorganen über den Hirnstamm zu thalamischen und multisensorisch vestibulär-kortikalen Arealen reichen, führt zu einer Abweichung der SVV. Im klinischen Setting etabliert hat sich die SVV vor allem in der Akutdiagnostik und zur Verlaufsbeurteilung nach Schlaganfall [6].

Vestibulär-evozierte myogene Potentiale (VEMP)

Die VEMP fanden in den letzten Jahren zunehmend Verwendung in der Prüfung der peripher-vestibulären Funktion, wie von Curthoys zusammengefasst [7]. Hierbei macht man sich zunutze, dass das Vestibularorgan mittels kurzer Luft- oder Knochen-geleiteter Vibrationen gereizt werden kann. Diese Stimuli aktivieren die Sinneszellen der Otolithenorgane und lösen reflektorische myogene Potentiale in den Zielmuskeln aus. Über die Luft geleitete und via Kopfhörer applizierte kurze Klicks und Töne sowie über den Knochen geleitete Vibrationen stimulieren sowohl den Utrikulus als auch den Sakkulus. Weil der Sakkulus bedeutende neuronale Projektionen zum ipsilateralen M. sternocleidomastoideus und der Sakkulus relevante Verbindungen zu den kontralateralen äusseren Augenmuskeln aufweisen, können mittels Auswahl der abzuleitenden Muskelaktivität die Sakkulus- und Utrikulusfunktionen separat

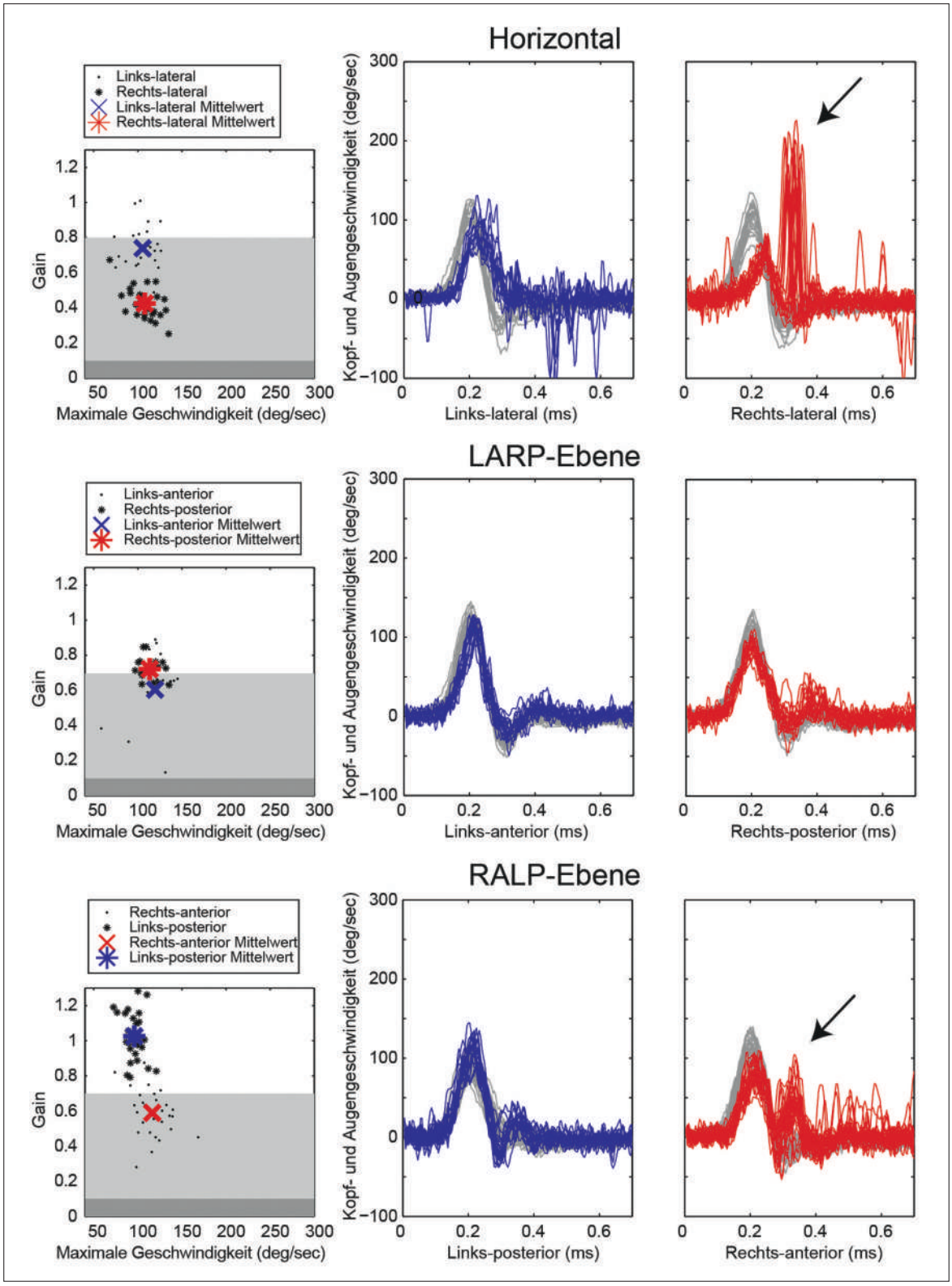

Abbildung 4: Video-Kopfimpulstest bei einer Patientin mit superiorer vestibulärer Neuropathie rechts: Während in der linken Spalte die gain-Werte dargestellt sind (gain-Werte >0,8 für die horizontalen Bogengänge, resp. >0,7 für die vertikalen Bogengänge gelten als normal, Werte <0,8 resp. <0,7 – insbesondere wenn gleichzeitig Korrektursakkaden bestehen – als pathologisch = grau-schraffierter Hintergrund), zeigen die mittlere und rechte Spalte die einzelnen passiven Kopfbewegungen (graue Linien) und die kompensatorischen Augenbewegungen für jeden Bogengang linksseitig (blaue Linien) und rechtsseitig (rote Linien). Die Prüfung der Bogengänge erfolgt jeweils in einer Ebene (horizontal, LARP, RALP). Im Video-Kopfimpuls-Test zeigt sich eine deutliche Unterfunktion im rechts horizontalen und rechts anterioren Bogengang mit späten Korrektursakkaden (schwarze Pfeile) – entsprechend der Innervation des superioren Astes des N. vestibularis.

Korrespondenz:
PD Dr. med.
Alexander A. Tarnutzer
Klinik für Neurologie
UniversitätsSpital Zürich
Frauenklinikstr. 26
CH-8091 Zürich
alexander.tarnutzer[at]
access.uzh.ch

gemessen werden (Abb. 3B). Nach gängiger Lehrmeinung erlauben Aktionspotentiale des M. sternocleidomastoideus – ausgelöst durch Luft- oder Knochen-geleitete Vibrationen (zervikale VEMP; cVEMP) – vorwiegend die Prüfung der ipsilateralen Sakkulusfunktion und der Integrität des inferioren Astes des N. vestibularis. Myogene Potentiale, ausgelöst in den inferioren äusseren Augenmuskeln (okuläre VEMP; oVEMP), werden hingegen als Testverfahren für den kontralateralen Utrikulus und die Integrität des oberen Astes des N. vestibularis betrachtet.

Eine entscheidende Rolle können die VEMP auch bei scheinbarer Mittelohrschwerhörigkeit und normalem Trommelfell liefern. In diesen Fällen wird in erster Linie an eine Otosklerose gedacht, alternativ kann aber ein drittes (pathologisches) Fenster am Labyrinth die Schwerhörigkeit, Autophonie und Schwindel verursachen. Neben dem Vorhandensein des Stapediusreflexes sprechen intakte cVEMP (trotz «Mittelohrkomponente») für das Vorliegen eines dritten Fensters, weil bereits eine kleine tatsächliche Mittelohrkomponente die VEMP zum Verschwinden bringt. Im Fall eines dritten Fensters im Labyrinth, wie es bei Dehiszenz des superioren Bogengangs vorliegt, sind sie trotzdem gut nachweisbar, es sinkt sogar die minimal notwendige Stimulus-Intensität zur Auslösung der cVEMP, und ihre Amplituden werden bei identischen Reizstärken grösser. Im Gegensatz zum vKIT sind die VEMP aufgrund ihrer aufwendigeren Testung hingegen kaum für die Akutdiagnostik im Notfall geeignet.

Das Wichtigste für die Praxis

- Schwindel als Leitsymptom macht 4–5% aller Notfallkonsultationen und Praxisbesuche aus.
- Aufgrund einer äusserst breiten Differentialdiagnose ist bei der Abklärung von Schwindel ein strukturiertes Vorgehen bei der Anamneseerhebung und klinischen Untersuchung essentiell.
- Die Anamnese sollte sich auf Dauer, Häufigkeit, Beginn und Verlauf der Schwindelepisoden sowie Provokationsfaktoren und Begleitsymptome fokussieren.
- In der klinischen Testung sollte gezielt nach subtilen okulomotorischen Zeichen (den sogenannten H.I.N.T.S.) gesucht werden.
- Die klinische Durchführung des Kopfimpulstests, der horizontalen Blickhaltefunktion und des vertikalen Alignments der Augen (H.I.N.T.S.) erlaubt bei akutem prolongiertem Schwindel die Unterscheidung zwischen gefährlichen zentralen und benignen peripher-vestibulären Ursachen mit grösserer Sicherheit als die frühe MRT mit Diffusionswichtung.
- Weist eines der H.I.N.T.S.-Zeichen auf eine zentrale Ursache hin, so ist eine notfallmässige Zuweisung an eine *Stroke Unit* dringend empfohlen.
- Mittels Videookulographie lässt sich seit 2013 der vestibulo-okuläre Reflex für alle Bogengänge quantitativ erfassen und somit ein peripher-vestibuläres Defizit objektivieren und von einer zentral-vestibulären Ursache unterscheiden.
- Dank ihrer einfachen Durchführbarkeit ist in Zukunft mit einem zunehmenden Gebrauch der quantitativen Videookulographie auf Notfallstationen und in der Praxis zu rechnen.
- Die vestibulär-evozierten myogenen Potentiale (VEMP) erlauben die quantitative Testung der Otolithenorgane. Aufgrund der technischen Anforderungen werden die VEMP aber vorderhand spezialisierten Zentren vorbehalten bleiben.

Ausblick

Bestätigt sich die hohe Sensitivität und Spezifität des vKIT in der Unterscheidung peripher vs. zentral auf der Notfallstation in aktuell laufenden Folgestudien, so dürfte die Verwendung des vKIT in der Notfallmedizin wesentlich an Bedeutung gewinnen, erfordert aber ein entsprechendes Spezialwissen bezüglich der Durchführung und Interpretation dieser Untersuchung. Im Gegensatz zur Kalorik erlaubt der vKIT die individuelle Testung aller sechs Bogengänge und ist weniger invasiv und zeitaufwendig. Inwiefern allerdings verschiedene Krankheitsbilder mit vestibulärer Unterfunktion (z.B. M. Menière, vestibuläre Neuritis) durch Kalorik und vKIT gleichermassen erfasst werden, oder ob sich aufgrund der unterschiedlichen Stimuli (niederfrequent bei der Kalorik, hochfrequent beim vKIT) abweichende Sensitivitäten ergeben, ist nicht abschliessend geklärt. Deswegen wird in nicht eindeutigen Fällen weiterhin die Kombination von vKIT und Kalorik empfohlen.

Disclosure statement
Die Autoren haben keine finanziellen oder persönlichen Verbindungen im Zusammenhang mit diesem Beitrag deklariert.

Titelbild
© Photodynamx | Dreamstime.com

Literatur

1 Newman-Toker DE, Hsieh YH, Camargo CA Jr., Pelletier AJ, et al. Spectrum of dizziness visits to US emergency departments: cross-sectional analysis from a nationally representative sample. Mayo Clin Proc. 2008;83:765–75.
2 Newman-Toker DE, Moy E, Valente E, Coffey R, et al. Missed diagnosis of stroke in the emergency department: a cross-sectional analysis of a large population-based sample. Diagnosis. 2014;1:155–66.
3 Tarnutzer AA, Berkowitz AL, Robinson KA, Hsieh YH, et al. Does my dizzy patient have a stroke? A systematic review of bedside diagnosis in acute vestibular syndrome. CMAJ. 2011;183:E571–92.
4 Macdougall HG, McGarvie LA, Halmagyi GM, Curthoys IS, et al. The video Head Impulse Test (vHIT) detects vertical semicircular canal dysfunction. PLoS One. 2013;8:e61488.
5 Newman-Toker DE, Saber Tehrani AS, Mantokoudis G, Pula JH, et al. Quantitative video-oculography to help diagnose stroke in acute vertigo and dizziness: toward an ECG for the eyes. Stroke. 2013;44:1158–61.
6 Perennou D, Piscicelli C, Barbieri G, Jaeger M, et al. Measuring verticality perception after stroke: why and how? Neurophysiol Clin. 2014;44:25–32.
7 Curthoys IS. The interpretation of clinical tests of peripheral vestibular function. Laryngoscope. 2012;122:1342–52.