Dicker Bauch nach Spanienaufenthalt

Eine seltene Ursache von Aszites – das Budd-Chiari-Syndrom

Raphael Micheroli, Thomas Brack

Kantonsspital Glarus, Innere Medizin

Fallbericht

Anamnese

Wegen zunehmender Belastungsdyspnoe und zunehmenden Bauchumfangs seit zwei Wochen stellte sich ein 60-jähriger Mann selbständig auf dem Notfall des Kantonsspitals Glarus vor. Tags zuvor war der Patient von seinen zweiwöchigen Ferien in Spanien zurückgekehrt. Von der Ehefrau wurde berichtet, dass der Patient in den Ferien nur wenig gegessen habe und müder gewesen sei als sonst. Andere pulmonale, kardiale oder gastrointestinale Beschwerden wurden verneint. Aufgrund der Atemnot war der Patient schon vor den Ferien beim Hausarzt, der ihm probatorisch Formoterol/Budesonid zum Inhalieren und bei unklarer Sinustachykardie Metoprolol verordnete. Alkoholkonsum verneinte der Patient, und das Rauchen habe er vor 20 Jahren aufgegeben.

Status

In der klinischen Untersuchung beobachtete man beim leicht adipösen Patienten (BMI 32,3 kg/m^2) eine Sinustachykardie (103/min) und arterielle Hypertonie (160/94 mm Hg) bei ansonsten normalen kardio-pulmonalen klinischen Befunden. Das Abdomen war ausladend mit perkutorischer Flankendämpfung.

Befunde

In den laborchemischen und hämatologischen Untersuchungen zeigte sich ein leicht erhöhter INR mit 1,36, eine leichtgradige Erhöhung der Leberwerte [Bilirubin total: 26,9 µmol/l, Bilirubin direkt: 8,8 µmol/l, Aspartat-Aminotransferase (ASAT) 70 U/l, Alanin-Aminotransferase (ALAT) 74 U/l, Gamma-Glutamyltransferase (γGT) 146 U/l, alkalische Phosphatase 121 U/l, Laktatdehydrogenase 322 U/l] sowie eine unauffällige Hämatologie und ein normales Albumin.

Zur weiteren Diagnostik wurde im Anschluss ein CT Thorax/Abdomen mit Kontrastmittel und abdominellem Fokus auf den portalvenösen Abfluss durchgeführt, das einerseits periphere Lungenembolien und andererseits Aszites im gesamten Peritonealraum zum Vorschein brachte. Die Leber war ohne fokale Läsionen mit inhomogener Binnenstruktur und isolierter Vergrösserung des Lobus caudatus. Die Pfortader war nicht thrombosiert. Die Milz zeigte sich insbesondere im kraniokaudalen Durchmesser vergrössert (Abb. 1).

Der Serum-Albumin-Aszites-Gradient war 25 g/l als Hinweis für eine portale Hypertonie; der Aszites war steril und enthielt keine malignen Zellen.

Eine Antikoagulation mit Heparin zur Behandlung der Lungenembolien und Spironolacton zur Reduktion der Aszitesproduktion wurde gestartet. Im Serum wurde eine infektiologische, autoimmune oder stoffwechselbedingte Ursache einer zu diesem Zeitpunkt differentialdiagnostisch möglichen Leberzirrhose ausgeschlossen. Echokardiographisch zeigte sich eine normale Rechts- und Linksherzfunktion. In der oberen Panendoskopie fanden sich distale Ösophagusvarizen, so dass zur medikamentösen Blutungsprophylaxe Propranolol etabliert wurde.

Verlauf

Der Patient wurde anschliessend bei unklarer Ursache des Aszites zur transjugulären Leberbiopsie ins UniversitätsSpital Zürich überwiesen. Im Rahmen dieser Abklärung wurden während des Eingriffs überraschenderweise verschlossene mittlere und linke Lebervenen

Raphael Micheroli

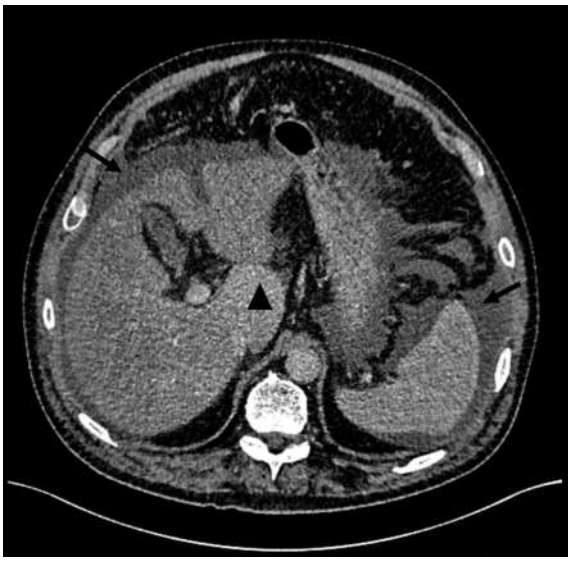

Abbildung 1: CT Abdomen bei Eintritt mit Aszites (→), vergrössertem Lobus caudatus (Δ) und Splenomegalie.

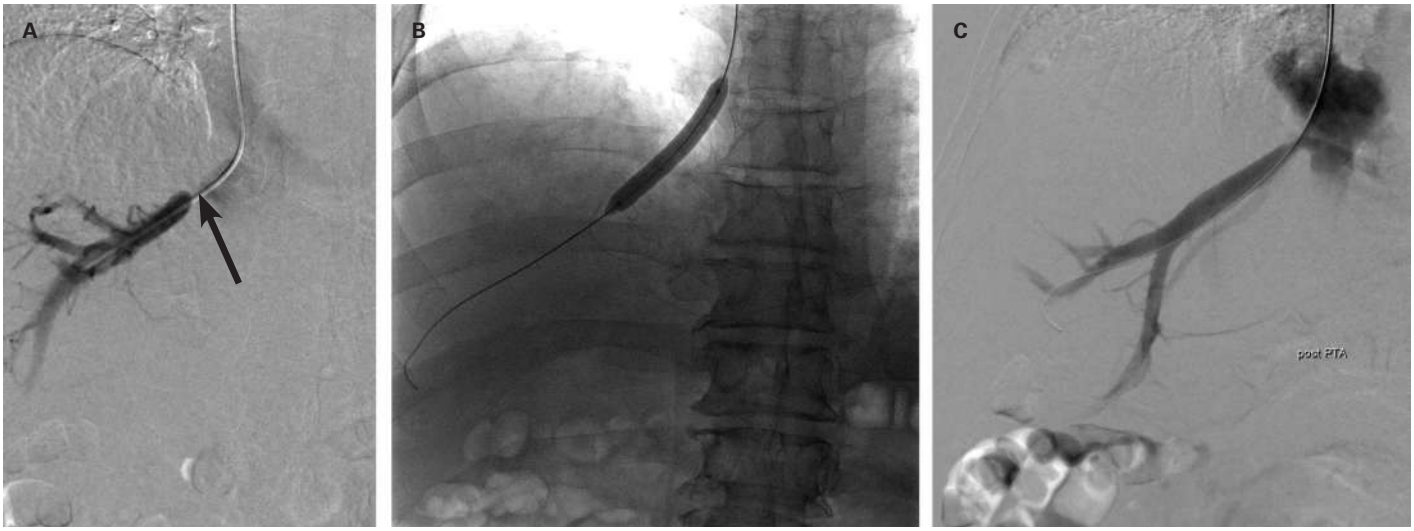

Abbildung 2: Venographie während der transjugulären Leberbiopsie im UniversitätsSpital Zürich.
A: Stenose der rechten Lebervene (→). **B:** Perkutane transluminale Angioplastie (PTA). **C:** Nach PTA.

und eine hochgradige Stenose der rechten Lebervene gefunden. Die Stenose wurde in der Folge dilatiert mit im Verlauf deutlicher Regredienz des Aszites (Abb. 2). Die Leberbiopsie war mit einer chronisch-venösen Stauung vereinbar und zeigte eine portale septale und perizelluläre Fibrose. Aufgrund dieser Befunde wurde die Diagnose eines *Budd-Chiari-Syndroms* gestellt.

Bei unserem Patienten zeigten Gerinnungsabklärungen ein erhöhtes Lupus-Antikoagulans (Ratio 3,48, Norm <1,5) als Hinweis für ein Antiphospholipid-Antikörper-Syndrom, das infolge der Thrombophilie wahrscheinlich sowohl die Lungenembolien als auch das Budd-Chiari-Syndrom verursachte.

Die orale Antikoagulation wurde inzwischen bei fehlender Evidenz von Rivaroxaban bei Antiphospholipid-Antikörper-Syndrom auf Phenprocoumon gewechselt. Die Folgeuntersuchungen (Leber-MRI, Abdomen-Ultraschall mit Lebervenenduplex) bei unserem Patienten ergaben einen guten Verlauf mit weiterhin durchgängigen Venen ohne Wiederauftreten von Aszites.

Diskussion

Die in diesem Fallbericht beschriebene Obstruktion des venösen Ausflusstraktes der Lebervenen entspricht einem Budd-Chiari-Syndrom (BCS). In 80% der Fälle findet man beim BCS eine zugrundeliegende Ursache (Tab. 1), so dass nach der initialen Diagnose weitere Untersuchungen folgen sollten [1].

Ein BCS darf nur diagnostiziert werden, wenn die venöse Abflussbehinderung nicht kardial bedingt ist. Man unterscheidet eine *primäre* Form des BCS, bei der die Obstruktion vom Innern der Venen ausgeht (Thrombus, kongenitale Stenosen und membranöse Netze), und eine *sekundäre* Form, wenn die Lebervenen von aussen komprimiert werden (Abszess, Tumor, Zyste, hyperplastische Knoten) [2].

Das BCS tritt gehäuft in der zweiten bis vierten Lebensdekade auf und betrifft in der westlichen Welt mehrheitlich Frauen [3].

Die klinische Manifestation des BCS kann verschiedenartig sein. So unterscheidet man ein fulminantes Leberversagen von einer akuten, subakuten und chronischen Form [4].

Tabelle 1: Häufige Ursachen des Budd-Chiari-Syndroms.

Myeloproliferative Krankheiten
Malignome
– Am häufigsten hepatozelluläres Karzinom
Infektionen und gutartige Läsionen in der Leber
Thrombophilien
– Einnahme von oralen Kontrazeptiva
– Schwangerschaft
– Faktor-V-Leiden-Mutationen
– Prothrombin-Mutation
– Antiphospholipid-AK-Syndrom
– Antithrombin-II-Mangel
– Protein-C-Mangel
– Protein-S-Mangel
– Paroxysmal nächtliche Hämoglobinurie
– JAK-2-Mutationen
Behçet-Krankheit
Membranöse Netze in der V. cava inferior oder Lebervenen
Sonstige Krankheiten: Zöliakie, Colitis ulcerosa, hypereosinophiles Syndrom, granulomatöse Venulitis
Idiopathisch

Korrespondenz:
Dr. med. Raphael Micheroli
UniversitätsSpital Zürich
Klinik für Rheumatologie
Gloriastrasse 25
CH-8091 Zürich
rmicheroli[at]gmail.com

Die fulminante Form wird in ca. 5% aller Fälle gesehen und ist gekennzeichnet durch massiv erhöhte Transaminasen, Ikterus, hepatische Enzephalopathie und einer Erhöhung des INR.

Die akute Form manifestiert sich klinisch innerhalb von Wochen, die subakute Form innerhalb dreier Monate, wobei Aszites und hepatische Nekrosen aufgrund der Ausbildung von Kollateralvenen weniger häufig sind. Die subakute Form ist die häufigste Form des BCS. Die chronische Form ist gekennzeichnet durch eine Leberzirrhose mit entsprechenden Folgekomplikationen.

Das BCS kann sich mit Fieber, Bauchschmerzen, abdominalem Völlegefühl, Beinödemen, Ikterus, gastrointestinalen Blutungen (von Ösophagusvarizen oder portaler hypertensiver Gastropathie ausgehend) und/oder hepatischer Enzephalopathie präsentieren.

Die Diagnose des BCS kann mittels Doppler-Ultraschall (Goldstandard), CT oder MRI gestellt werden [5]. Typische Befunde im CT sind eine kollabierte Portalvene, Aszites, retroperitoneale Varizen, ein vergrösserter Lobus caudatus und eine Splenomegalie. Vereinzelt können diese Untersuchungen jedoch inkonklusiv bleiben, so dass bei weiter bestehendem Verdacht auf ein BCS eine Venographie erfolgen sollte. Gleichzeitig können, wie bei unserem Patienten, bei der Venographie therapeutische Massnahmen ergriffen werden [5]. Eine Leberbiopsie wird zur Diagnosestellung nicht benötigt.

Die Therapie besteht aus gerinnungshemmenden Medikamenten, Wiederherstellen der Durchgängigkeit der Venen wie in unserem Fall mittels perkutaner transjugulärer Angioplastie, chirurgisch oder durch Herstellung eines Umgehungskreislaufs mit Einlage eines transjugulären intrahepatischen portosystemischen Stents (TIPSS) [6].

Mit einer ursächlichen Therapie beträgt die 5-Jahres-Überlebenswahrscheinlichkeit 75%.

Das Wichtigste für die Praxis

Die klinische Präsentation eines Budd-Chiari-Syndroms (BCS) ist sehr variabel. Kliniker sollten deshalb bei Patienten mit einem akuten Leberversagen oder einer chronischen Lebererkrankung an ein BCS denken, insbesondere wenn Risikofaktoren (myeloproliferative Krankheiten, Malignome, Infektionen und gutartige Läsionen der Leber, Thrombophilien, Behçet-Krankheit, Zöliakie, Colitis ulcerosa, hypereosinophiles Syndrom, granulomatöse Venulitis) bestehen. Bildgebend kann im CT ein vergrösserter Lobus caudatus hinweisend sein, wobei zur Darstellung der Lebervenen die Duplexsonographie der Goldstandard ist und diese bei der Abdomensonographie routinemässig angewendet werden sollte. Häufig liegt dem BCS eine Koagulopathie zugrunde.

Verdankung
Wir danken Prof. Dr. med. Thomas Pfammatter (Leitender Arzt interventionelle Radiologie, UniversitätsSpital Zürich) für die Abbildungen der Venographie mit PTA.

Disclosure statement
Die Autoren haben keine finanziellen oder persönlichen Verbindungen im Zusammenhang mit diesem Beitrag deklariert.

Literaturverzeichnis

1 Laurie D. DeLeve, Dominique-Charles Valla, Guadalupe Garcia-Tsao. Vascular disorders of the liver. Hepatology. 2009 May,49:1729–64.
2 Ferral H, Behrens G, Lopera J. Budd-Chiari syndrome. AJR Am J Roentgenol. 2012 Oct;199(4):737–45.
3 Angermayr B. Das Budd-Chiari-Syndrom. J Gastroenterol Hepatol Erkr. 2008;6(1):17–20.
4 Menon KV, Shah V, Kamath PS. The Budd-Chiari syndrome. N Engl J Med. 2004 Feb 5;350(6):578–85.
5 Aydinli M, Bayraktar Y. Budd-Chiari syndrome: etiology, pathogenesis and diagnosis. World J Gastroenterol. 2007 May 21;13(19):2693–6.
6 Panagiotou I, Kelekis DA, Karatza C, et al. Treatment of Budd-Chiari syndrome by transjugular intrahepatic portosystemic shunt. Hepatogastroenterology. 2007 Sep. 54(78):1813–6.