Routinemässig nicht indiziert

Osteosynthesematerialentfernung – Sinn oder Unsinn?

Duri Gianom[a], Michel Conti[a], Thomas K. Hotz[b]

[a] Spital Oberengadin, Klinik Chirurgie, Samedan; [b] Privatklinik Lindberg, Winterthur

Einleitung

Patienten mit einer operativ zu versorgenden Fraktur stellen oft schon vor dem Eingriff beim präoperativen Gespräch Fragen zur Osteosynthesematerialentfernung (OSME). Offensichtlich antizipieren die Patienten bereits die mannigfachen Probleme rund um die OSME, zu einem Zeitpunkt, da der Chirurg sich noch mehr Gedanken um die unmittelbar bevorstehende Frakturversorgung und den Heilungsverlauf macht. Einige Träger von metallischen Implantaten empfinden dieses als einen subjektiven Fremdkörper, der sich störend auf das Körpergefühl und das psychische Wohlbefinden auswirkt. Für viele Patienten ist eine vollständige Traumaverarbeitung erst mit der OSME abgeschlossen [1, 2].

Die OSME ist keineswegs immer ein banaler Eingriff. Die Operation birgt ein nicht unerhebliches Spektrum an Komplikationen. Nicht selten kann ein initial minimalinvasiv implantiertes Osteosynthesematerial (OSM) nur durch eine deutlich invasivere Operation entfernt werden [3]. Zahlreiche OSME werden heutzutage noch routinemässig durchgeführt, ohne dass ein spezifisches Problem durch das OSM besteht. Angesichts der Erkenntnis, dass die heute verwendeten OSM eine sehr gute Biokompatibilität haben, sollte dieser Automatismus – aufgrund der möglichen Komplikationen und des im Falle einer fehlenden Beschwerdebesserung fragwürdigen Ressourceneinsatzes – zugunsten einer differenzierten Indikationsstellung verlassen werden. Wie bei jedem anderen operativen Eingriff ist auch für die OSME die Indikation sorgfältig zu erarbeiten. Die Beschwerdeursache soll vorgängig intensiv gesucht werden, denn Beschwerden nach Osteosynthesen sind nicht immer durch das Implantat verursacht. Besonders im Gelenksbereich muss auch eine beginnende posttraumatische Arthrose in Erwägung gezogen werden. Am häufigsten Ort der OSME, dem Sprunggelenk, kann im Zweifelsfall eine intraartikuläre Infiltration eines Lokalanästhetikums zur Differenzierung zwischen artikulären oder extraartikulären Schmerzen beitragen [4]. Auch bei der oft beklagten Wetterfühligkeit ist der Erfolg einer OSME kritisch zu beurteilen.

Duri Gianom

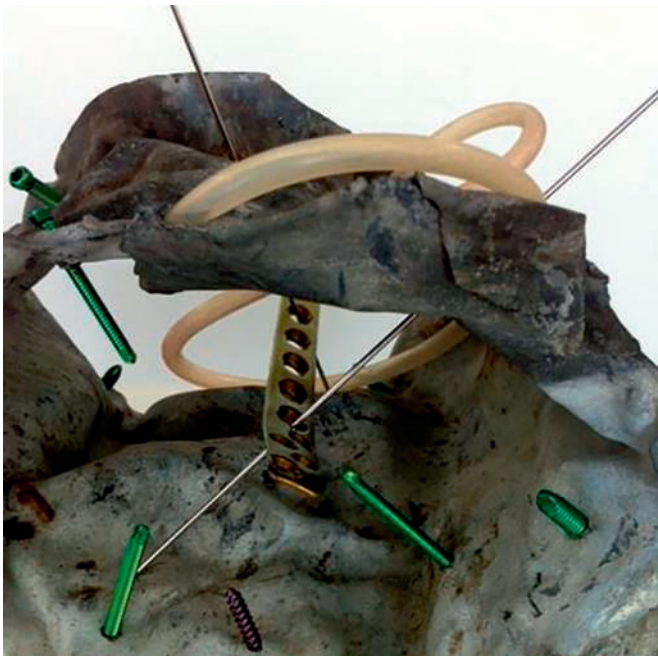

Die folgende Übersicht fasst die wichtigsten Fakten zur OSME nach normaler Frakturheilung zusammen, welche der praktizierende Kollege zur Beratung seiner Patienten benötigt. Die folgenden Gedanken gelten für Erwachsene. Am wachsenden Skelett gilt, dass das OSM dann entfernt wird, wenn die Fraktur sicher konsolidiert ist [5, 6]. Unbestrittene Indikation für eine OSME stellt ein Implantatbruch dar. Gebrochene Implantate sind oft auch Hinweis auf eine gestörte Frakturheilung, so dass sich in diesen Situationen, oft im Rahmen einer Reosteosynthese, eine OSME aufdrängt. Kirschnerdrähte sollten ebenfalls entfernt werden, da sie im Körper wandern und ernste Probleme verursachen können [7]. Bei Spätinfektionen ist die Metallentfernung Teil der Behandlungsstrategie. Die OSME ist auch indiziert, wenn aufgrund einer gestörten Heilung Sekundäreingriffe wie Arthrolysen, Tenolysen, Neurolysen oder Narbenrevisionen notwendig sind.

Weltweite Unterschiede

Die Häufigkeit der OSME ist in verschiedenen Ländern sehr unterschiedlich. In einer vielzitierten Arbeit von

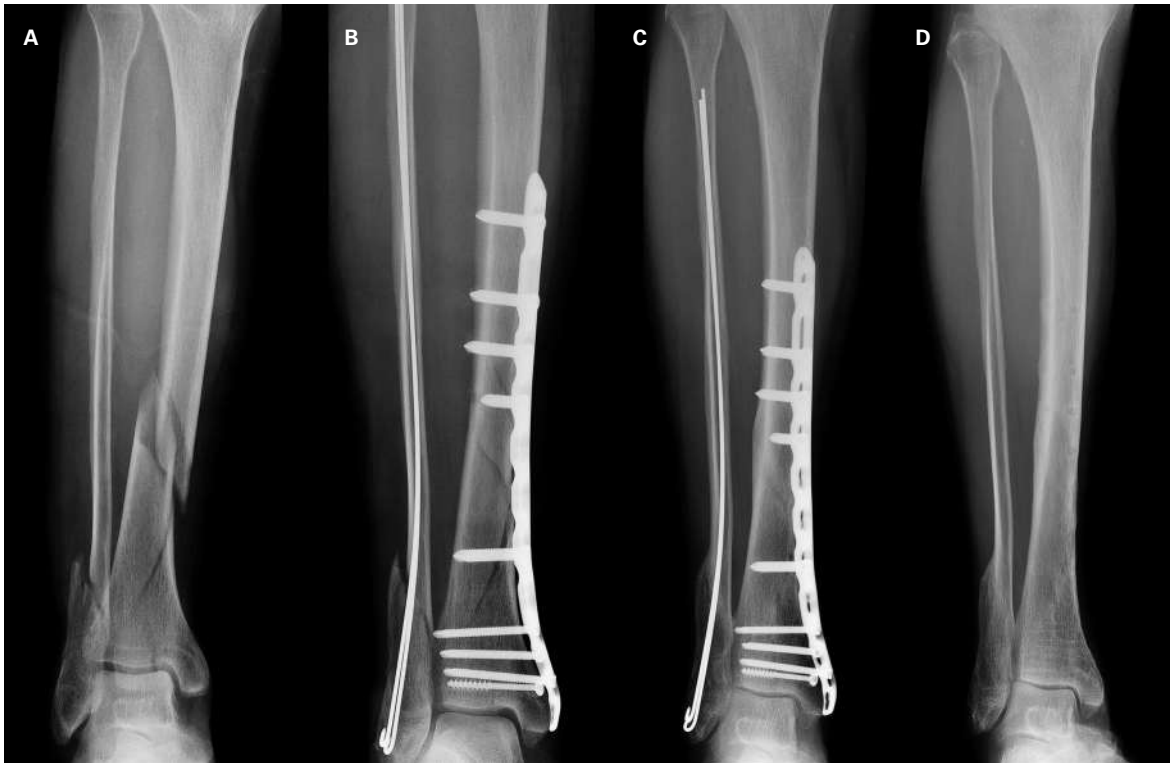

Abbildung 1: A: 69-jährige Patientin mit distaler, intraartikulärer Unterschenkelschaftfraktur rechts. Operation am Unfalltag mit winkelstabiler LCP-Platte an der Tibia, wegen kritischer Weichteilverhältnisse lediglich Adaptationsosteosynthese der Fibula mit zwei TEN-Nägeln. **B:** Kontrollaufnahme 1 Monat postoperativ. **C:** Geheilte Fraktur nach 7 Monaten. OSME wegen störender Platte. **D:** Das Verlaufsbild 15 Monate postoperativ zeigt eine unauffällige Knochenstruktur, die Patientin ist beschwerdefrei.

1996 wurde in Finnland nach Osteosynthesen die OSME routinemässig in etwa 80% durchgeführt. 30% der geplanten Operationen am Bewegungsapparat und 15% aller Operationen der Klinik betrafen OSME [10]. In Norwegen wird eine OSME bei etwa 50% in symptomatischen Patienten empfohlen, für Grossbritannien beträgt die OSME-Rate 20% [5]. Minkowitz gibt für die USA einen Anteil der OSME von 5% der Operationen am Bewegungsapparat an [11]. Diese unterschiedliche Indikationsstellung hängt möglicherweise damit zusammen, dass es keine evidenzbasierten Empfehlungen gibt [6] und sie somit die individuelle Entscheidung von Chirurg und Patient ist [5].

Eigenschaften moderner Osteosynthesematerialien

Das OSM ist ein temporärer Kraftträger, der während des Frakturheilungsprozesses die Stabilisierungsfunktion des Knochens übernehmen soll. Nach der Frakturheilung hat das OSM seine Aufgabe erfüllt und stellt von diesem Moment an eigentlich nur noch einen Fremdkörper dar. Das OSM wird dann entfernt, wenn sich die Knochenstruktur homogenisiert hat, das heisst, wenn der Frakturspalt verschwunden ist und die Kortikalis sich wieder als kompaktes Band abzeichnet (Abb. 1). Die Dauer der Knochenheilung schwankt zwischen 3 und 18 Monaten und ist stark von der Frakturlokalisation und dem Frakturtyp abhängig. In der Umfrage von Vos et al. gaben etwa 50% der Befragten an, die OSME an der oberen Extremität nach 6–12 Monaten und an der unteren Extremität nach 12–18 Monaten durchzuführen [5].

In Europa besteht ein deutlicher Trend zu Titanplatten.

Metallurgische Aspekte gehen in die Entscheidung für oder gegen eine OSME ein. Die heute verwendeten Osteosynthesematerialien bestehen mit wenigen Ausnahmen aus Titan oder aus Stahl. Seit der Preisunterschied zwischen Titan und Stahl immer kleiner geworden ist, besteht in Europa ein deutlicher Trend zu Titanimplantaten. Stahl gilt im Vergleich zu Titan als minderwertig, eine Behauptung, die aber wissenschaftlich nicht untermauert werden kann [12]. Im Gegenteil muss sogar konstatiert werden, dass mit Titanimplantaten bei der OSME eher mehr operativ-technische Schwierigkeiten zu erwarten sind als mit Stahl.

Titan gilt als besonders gewebefreundlich. Gewebereaktionen entstehen höchstens durch mechanische Irritation durch das Implantat selbst, allergische Reaktionen sind nicht bekannt [13]. Die Titanimplantate

zeichnen sich durch eine gute Osteointegration aus. Dieser an sich positive Effekt kann andererseits die OSME deutlich erschweren, wenn Schrauben, Platten oder Marknägel aufwendig von umgebendem respektive eingewachsenem Knochengewebe befreit werden müssen [5].

Korrosion durch galvanische Ströme

Trotz der günstigen allergologischen Eigenschaften von Titanlegierungen muss berücksichtigt werden, dass zwischen Weichteilen und Titan-, aber auch Stahlimplantaten, in Abhängigkeit der Liegezeit, aufgrund galvanischer Ströme eine Korrosion an der Kontaktstelle zwischen Platte und Schraube auftritt. Korrosionsbegünstigend wirkt der Kontakt zwischen verschiedenen Metallen, weshalb wenn möglich auf die Kombination von Titan und Stahl bei der Osteosynthese verzichtet werden sollte [14, 15]. Aber auch bei Verwendung des gleichen Metalls für Schrauben und Platten können, zum Beispiel durch unterschiedliche Metallbearbeitung, galvanische Ströme fliessen und dadurch eine Korrosion auftreten. Die Reaktionsprodukte der Korrosion, Oxyde und Hydroxide, führen zu einer Metallionenfreisetzung im Körper. Diese Reaktion manifestiert sich bei der Implantatentfernung durch eine schwarzbraune Verfärbung des periimplantären Gewebes (Abb. 2). Die aus Stahlimplantaten losgelösten Nickel- und Chromionen können gewebetoxisch und/oder allergisierend wirken. Die Gewebekonzentrationen von Nickel und Chrom im Körper sind zwar sehr gering, sie können jedoch eine klinische Relevanz haben, indem die beiden Elemente zu den häufigsten Auslösern von Kontaktallergien zählen. Umfassende Studien zur Häufigkeit von Allergien existieren jedoch keine. Unverträglichkeiten des Metalls können sich in Form von Ekzemen, Wundheilungsstörungen, Urtikaria oder Schwellungen manifestieren, die nach OSME in der Regel verschwinden [13].

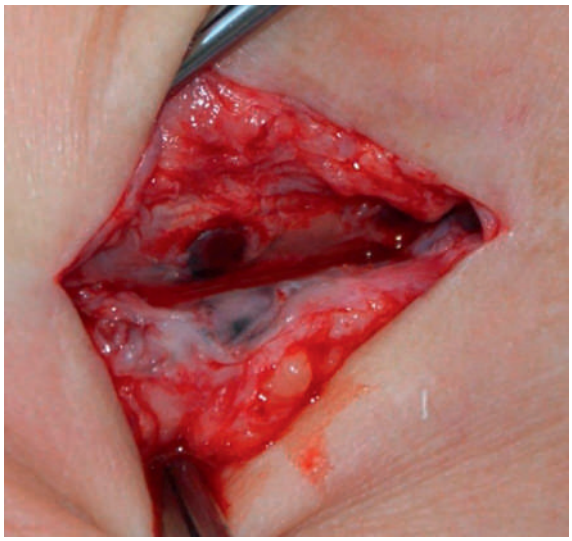

Abbildung 2: Korrosion im Plattenlager.

Als Differentialdiagnose zu Hautveränderungen müssen immer auch chronische oder schleichende Infektionen in Betracht gezogen werden [13]. Pietsch et al. konnten mittels Sonifikation bei 10% der entfernten OSM einen signifikanten Keimnachweis erbringen [17], ohne dass diese Patienten klinisch manifeste Infektionszeichen hatten.

Der Begriff der Kaltverschweissung muss revidiert werden

Die neuen winkelstabilen Implantate haben die Diskussion über die Notwendigkeit der OSME, die lange Zeit integraler Bestandteil und Endpunkt der Frakturversorgung war, neu entfacht [16]. Dies einerseits aufgrund der exzellenten Biokompatibilität der heute verwendeten Metalllegierungen, andererseits wegen der technisch oft schwierigen OSME. In persönlichen Gesprächen wird immer wieder über die Unmöglichkeit berichtet, einzelne Schrauben aus der Verbindung zur Platte zu lösen. Der hierfür verwendete Begriff der Kaltverschweissung muss nach neueren Erkenntnissen revidiert werden. Kaltverschweissung bedeutet technisch eine atomare Verbindung zwischen Metallen, bei der keine Grenzen zwischen den Metallen mehr sichtbar sind. Heute herrscht die Meinung vor, dass dieses Phänomen auf einer plastischen Deformierung des Metalls beruht. Es tritt sowohl bei Titan- als auch bei Stahlimplantaten auf. Durch konsequentes Anwenden eines Drehmomentbegrenzers bei der Erstoperation kann eine übermässige Kraftanwendung beim Eindrehen der Schrauben und damit die plastische Deformierung vermieden werden [18]. Sollte es dennoch zu einer nicht mehr lösbaren Verbindung zwischen Schrauben und Platten kommen, stehen Metallbohrer und Spezialinstrumente zur Verfügung, mit denen der Schraubenkopf entfernt und damit die Platte dennoch gelöst und entfernt werden kann.

Interferenz führt zu Strukturveränderungen im Knochen

Die Interferenz zwischen Implantat und Knochen kann zu Strukturveränderungen im Knochen führen. Die Knochenstruktur verändert sich vor allem bei der klassischen Plattenosteosynthese. Es entsteht ein unnatürliches *Bone remodelling* mit einer plattennahen lokalen Osteopenie; es kann zu Sollbruchstellen an den Implantaträndern kommen [2]. Deshalb wird bei der klassischen Plattenosteosynthese die OSME eher empfohlen [19]. Die neuen winkelstabilen Implantate,

die bewusst die plattennahe Kortikalis schonen, verringern diesen Nachteil der klassischen Plattenosteosynthese und relativieren somit die routinemässige OSME. An der unteren Extremität führt die implantatbedingte Rigidität des Knochens oft zu spürbaren, belastungsabhängigen Beschwerden. Gewisse Tätigkeiten wie Joggen, Tanzen, Hüpfen etc. können erst wieder «fast wie früher» ausgeführt werden, wenn durch die Metallentfernung die ursprüngliche Elastizität des Knochens wiederhergestellt ist [2].

Vor allem in der Peripherie der Extremitäten mit dünnem Weichteilmantel sind die Implantate für die Patienten oft spürbar und störend (z.B. am Schienbeinkopf, Knöchelregion). Direkt unter Sehnen oder nahe an Gelenken, Kapseln und Bändern liegende Implantate führen zu Störungen des Sehnen- oder Gelenkspiels. Implantate begünstigen das Auftreten von Adhäsionen zwischen den Gleitschichten und können so Bursaähnliche Reizerscheinungen hervorrufen.

An der oberen Extremität kann nicht störendes OSM belassen werden, da die Biomechanik hier wenig beeinträchtigt wird.

Ein Nachteil der neueren winkelstabilen Platten ist die für eine sichere Verbindung zwischen Schrauben und Platte notwendige grössere Plattendicke. Diese Platten müssen deshalb nach der Knochenheilung meist entfernt werden.

Sozioökonomischer Exkurs

Die vorliegende Arbeit beschäftigt sich mit medizinisch-wissenschaftlichen Fakten rund um die OSME und nicht primär um wirtschaftliche Aspekte. Es soll jedoch nicht verschwiegen werden, dass die OSME als häufiger Eingriff in chirurgischen und orthopädischen Abteilungen einen beträchtlichen sozioökonomischen Faktor darstellt und in der Ära der DRG-Fallpauschalen ein ökonomischer Druck für die Durchführung der OSME bestehen kann. In der Gesamtkostenrechnung müssen nicht nur die Aufwendungen für die Operation, sondern auch die Kosten der nicht seltenen Komplikationen einberechnet werden.

Durch die neue winkelstabile Frakturversorgung ist in den letzten Jahren die Indikation für die primär operative Behandlung von Frakturen deutlich erweitert worden. So zum Beispiel am distalen Radius, am proximalen Humerus oder an der Klavikula. Konsekutiv muss man, falls die Politik der routinemässigen OSME weiterhin Bestand hätte, auch mit deren Zunahme rechnen [8]. Zwei neuere Arbeiten geben jedoch Hinweise, dass unter Chirurgen ein Gesinnungswandel stattfindet und die Indikation zur OSME heute differenzierter gestellt wird. In einer internationalen Population aus Facharztanwärtern und Fachärzten verneinten 85% die Notwendigkeit einer routinemässigen OSME. 84% erachteten die OSME als risikoreicher als das Belassen des OSM. 85% sahen in der OSME eine unter Umständen unnötige Verschwendung von Ressourcen [9]. In einer zweiten Umfrage unter niederländischen Chirurgen waren 54% der Meinung, dass die OSME unnötige Kosten verursacht. 23% waren der Ansicht, dass die Bezahlung des Eingriffs nicht den Patienten aufgebürdet werden sollte, und 90%, dass die Kosten im Rahmen einer neuen Fallpauschale von der Versicherung vergütet werden sollten. Weniger als 1% der Chirurgen gaben monetäre Gründe als Indikation für die Operation an [5].

Indikationen für eine OSME

Für eine Entfernung des OSM sprechen niedriges Lebensalter, Osteosynthesen mit Kirschnerdrähten, störende Implantate, temporär gelenkblockierende Implantate (Stellschraube im Knöchelbereich) und der Wunsch des Patienten aufgrund subjektiver Beeinträchtigung. In symptomatischen Patienten besteht eine hohe Wahrscheinlichkeit (71–100%), dass sie postoperativ beschwerdefrei sind oder wenigstens eine Verbesserung erleben [4, 5, 11, 20]. Im Gelenkbereich besteht die Indikation für eine OSME, wenn aufgrund posttraumatischer arthrotischer Veränderungen die Notwendigkeit eines späteren prothetischen Gelenkersatzes gross ist. Der Eingriff sollte dann in gebührendem Abstand zur Prothesenversorgung erfolgen, damit für das Knochenremodelling genügend Zeit verbleibt und so ein guter Prothesensitz gewährleistet wird.

Kontraindikationen für eine OSME

Für ein Belassen des OSM sprechen allgemeine oder lokale Kontraindikationen für eine Operation. Auf eine OSME soll verzichtet werden bei reizlos liegenden, beschwerdefrei eingeheilten Einzelschrauben, unabhängig vom Metalltyp. Bei sehr tief liegenden Implantaten, deren Entfernung mit einem unverhältnismässigen technischen Aufwand oder Risiko verbunden wäre, sollte ebenfalls auf eine OSME verzichtet werden. Ebenso soll das Metall bei älteren Patienten mit eingeschränkter Lebenserwartung resp. Osteoporose belassen werden, da der Knochen bei diesen Patienten oft seine ursprüngliche Festigkeit nicht mehr zurückgewinnt und pathologische Frakturen nach OSME beschrieben sind [21]. Das Problem der Reizung des Tractus iliotibialis im Hüftbereich durch lateral vorstehende Gleitschrauben sollte durch Wechsel der Schenkelhalsschraube gelöst werden. An der oberen Extremität kann nicht störendes OSM ebenfalls belassen werden, da die Biomechanik hier, im Gegensatz zur unteren Extremität, durch das OSM wenig beeinträchtigt wird. Dies gilt insbesondere am Humerusschaft und am proximalen Radius wegen der potentiellen Gefahr der Verletzung des empfindlichen Nervus radialis.

Aufklärung und Planung der OSME

Vor der OSME ist ein aktuelles Röntgenbild notwendig. Es dient in erster Linie der Dokumentation der Knochenheilung sowie, falls vorgängig nicht bekannt, der Identifikation des verwendeten Implantattyps, damit das korrekte Instrumentarium bereitgestellt werden kann.

Beim präoperativen Gespräch mit dem Patienten muss auf das mögliche Verbleiben von Implantatresten (Schraubenbruch), das neuerliche, unter Umständen grössere Operationstrauma [3] und die möglichen Komplikationen hingewiesen werden. Bei einer Bagatellisierung des Eingriffs und entsprechend lückenhafter Aufklärung sieht sich der Chirurg unter Umständen rasch mit einer Anklage wegen Sorgfaltspflichverletzung konfrontiert [8]. In der Literatur beträgt die Häufigkeit für revisionbedürftige Hämatome 1%, für Infektionen 0–14%, für Nervenverletzungen 1–29%, für Refrakturen 1–30%, und in bis zu 9% wird über unschöne Narben berichtet [5]. In der Arbeit von Vos et al. gaben nur 13% der Chirurgen an, dass sie nie eine Komplikation nach OSME hatten [4, 5]. Bedenkenswert ist auch, dass bis zu 25% der Patienten nach Entfernung des OSM über neue und andere Beschwerden klagen [4, 9, 20]. Die Angaben zu Komplikationen stammen mehrheitlich aus älteren Publikationen bei Verwendung von Stahlimplantaten. Es ist heute damit zu rechnen, dass aufgrund der Bevorzugung von Titanimplantaten – wegen der oben erwähnten Schwierigkeiten bei der OSME – mit einer erhöhten Rate an Komplikationen zu rechnen ist [8].

An der oberen Extremität verdienen Verletzungen des Nervus radialis bei Entfernung von Humerusimplantaten besondere Beachtung, wie auch die Verletzung des Ramus profundus n. radialis bei der Entfernung von proximalen Radiusplatten und die Verletzung des Ramus superficialis n. radialis bei Entfernung von Kirschnerdrähten am distalen Radius. Der Nervus medianus ist gefährdet bei der Entfernung von palmaren distalen Radiusplatten. An der unteren Extremität ist die Verletzung des Ramus superficialis des Nervus peronaeus bei der Entfernung von Platten an der distalen Fibula relativ häufig.

Der Eingriff kann bei kleineren Implantaten ambulant erfolgen. Bei grösseren Implantaten, die eine aufwendige Präparation erfordern, oder wenn ein erhöhtes Komplikationsrisiko besteht, sollte die Operation unter stationären Bedingungen erfolgen. In der Regel wird die Allgemein- oder Regionalanästhesie gewählt, da mit der Lokalanästhesie das Periost und der Knochen ungenügend anästhesiert werden können.

Präoperativ wird die periphere Sensomotorik und Durchblutung sowie der Bewegungsumfang dokumentiert. Bei allfällig vorhandenen neurologischen Problemen empfiehlt sich eine vorgängige fachärztliche neurologische Beurteilung. Vorsichtig sollte insbesondere mit dem Versprechen umgegangen werden, nach der OSME würde eine vollständige Beschwerdefreiheit resultieren. Vor allem nach Gelenkfrakturen kann der Anteil der Schmerzen, hervorgerufen durch eine beginnende posttraumatische Arthrose, oft erst einige Wochen später zuverlässig beurteilt werden.

Es gehört zur genauen präoperativen Planung, dass der Operateur den Operationsbericht der Frakturversorgung studiert. Idealerweise werden im OP-Bericht vom Erstoperateur die Beziehung des Implantats zu wichtigen Strukturen (Nerven, Sehnen, Gefässe) und die genaue Spezifikation des verwendeten Implantats (Metalltyp, Name des Implantats, Hersteller) erwähnt. Der Operateur muss sich bezüglich des verwendeten Osteosynthesematerials im Klaren sein und das entsprechende Instrumentarium zur Entfernung im Operationssaal verfügbar haben. Durch die rege Reisetätigkeit rund um den Globus und die Fülle der verschiedenen Implantate entstehen sonst unangenehme intraoperative Überraschungen. So existieren zum Beispiel bei den Schraubenköpfen verschiedene Ausprägungen (Innensechskant, «Stardrive/Tork», Kreuzschlitz). Für Problemfälle empfiehlt sich das Bereithalten von speziellen Extraktionsinstrumenten.

Technik

Eine OSME ist aufgrund obiger Überlegungen keine Anfängeroperation. Durch Vernarbungen und veränderte Anatomie entstehen unter Umständen erhöhte Anforderungen an den Operateur. Der Patient erwartet einen komplikationsfreien postoperativen Verlauf und eine gleich schöne Narbe oder im Falle einer unschönen Narbe eine entsprechende Korrektur. Als Zugang wird fast ausschliesslich der gleiche gewählt wie bei der ersten Operation. Die Narbe muss oft nicht auf der ganzen Länge eröffnet werden. Subkutan liegende Schrauben lassen sich oftmals über kleine Stichinzisionen entfernen. Überall dort, wo zwischen Haut und Implantat empfindliche Weichteile wie Sehnen und Nervenäste verletzt werden können, also insbesondere an Hand und Fuss, ist dieses Vorgehen jedoch nicht statthaft. Hier muss zwingend die gesamte Narbe eröffnet werden. Manchmal sind wegen Vernarbungen sogar Schnitterweiterungen notwendig. Der Schraubenzieher muss beim ersten Andrehen unbedingt ganz exakt im Schraubenkopf sitzen. Ein ruckartiges Andrehen sollte vermieden werden, da sonst das Interface zwischen Instrument und Schraube beschädigt werden kann und damit keine genügende Kraftübertragung mehr möglich ist, um die Schraube zu lösen. Bei Spongiosaschrauben ist das Zurückdrehen langsam und kontinuierlich vorzunehmen, um ein Abbrechen der Schraube am Übergang vom Schraubenschaft zum Gewinde zu verhindern. Die komplette Entfernung des Materials sollte wenn immer möglich radiologisch dokumentiert werden (wenn möglich intraoperatives

Korrespondenz:
Dr. med. Duri Gianom
Klinik für Chirurgie
und Traumatologie
Spital Oberengadin
CH-7503 Samedan
gianom.duri[at]spital.net

Bildverstärker-Bild, allenfalls postoperatives Röntgen). Kallus und knöcherne Randleisten sollten belassen werden, diese dienen in der unmittelbaren postoperativen Phase als zusätzlicher Kraftträger und bilden sich im Rahmen des *remodelling* zurück.

Nachbehandlung

Nach der OSME und einer ungestörten Wundheilung kann der Patient nach wenigen Tagen wieder seiner normalen Aktivität nachgehen. Die nach der Implantatentfernung bestehende vorübergehende Schwächung des Knochens begünstigt in den ersten Monaten nach OSME erneute Frakturen. Nach OSME von grossen Implanaten, besonders an den Röhrenknochen, sollten für drei Monate stärkere Belastungen (z.B. exzessives Wandern, Skifahren, Sprünge, Schläge, Torsionsbewegungen) vermieden werden, um eine Anpassung des Knochens *(remodelling)* an den Zustand ohne metallenen Kraftträger zu gewährleisten.

Verdankung
Wir danken Herrn Dr. Lüzza Campell, Facharzt für Innere Medizin FMH, 7504 Pontresina, für die kritische Lektüre des Artikels und Anregungen zur Praxis- und Anwendungsrelevanz des Textes für den praktischen Arzt.

Disclosure statement
Die Autoren haben keine finanziellen oder persönlichen Verbindungen im Zusammenhang mit diesem Beitrag deklariert.

Das Wichtigste für die Praxis

- Zur Frage «Osteosynthesematerialentfernung (OSME), ja oder nein?» gibt es keine evidenzbasierte Empfehlungen.
- Aufgrund der heute meist sehr gut verträglichen Osteosynthesematerialien (OSM) sind routinemässige OSME nicht indiziert.
- Für eine OSME sprechen niedriges Lebensalter, Osteosynthesen mit Kirschnerdrähten, störende Implantate, temporär gelenkblockierende Implantate (Stellschraube im Knöchelbereich) und der Wunsch des Patienten aufgrund subjektiver Beeinträchtigung.
- Bei längerer Liegedauer der Implantate, insbesondere bei Titanimplantaten, muss mit operationstechnischen Schwierigkeiten gerechnet werden.
- Nach der OSME und einer ungestörten Wundheilung kann der Patient nach wenigen Tagen wieder seiner normalen Aktivität nachgehen.
- Nach Entfernung von grossen Implantaten, besonders an den Röhrenknochen, sollten für drei Monate stärkere Belastungen (z.B. exzessives Wandern, Skifahren, Sprünge, Schläge, Torsionsbewegungen) vermieden werden.

Titelbild
Bleibende Erinnerung an die Leiden der Behandlungszeit. Skulptur «In and Out» von Matteo Emmery (www.matteoemery.jimdo.com) mit den Implantaten, die bei der in Abbildung 1 erwähnten Patientin entnommen wurden.

Literatur

1 Cossey AJ, Garrett S, Southgate JJ. What do they do with their metalwork? What patients do with orthopaedic implants given tot hem after surgery. Injury. 2004;35:621–5.
2 Müller-Färber J. Die Metallentfernung in der Unfallchirurgie. Unfallchirurg. 2003;106:653–70.
3 Bouillon B, Rixen D, Paffrath T. Minimal-invasiv implantiert, maximal-invasiv explantiert: Probleme mit der Materialentfernung und welche Konsequenzen ergeben sich daraus für die tägliche Praxis? Minimal Invasive Chirurgie. 2005;14:255–8.
4 Pot JH, van Wensen JA, Olsman JG. Hardware related Pain and Hardware Removal after Open Reduction and Internal Fixation of Ankle Fractures. The Foot and Ankle Online Journal. 2011;4:1–6. doi:10.3827/faoj.2011.0405.0001.
5 Vos D, Hanson B, Verhofstad M. Implant removal of osteosynthesis: the Dutch practice. Result of a survey. Journal of Trauma Management & Outcomes. 2012;6:6–12. http://www.traumamanagement.org/content/6/1/6.
6 Müller-Färber J, et al. Implantatentfernung, S1-AWMF Leitlinie 012/004, aktueller Stand 06–2013. Download 16.05.2015. http://www.awmf.org/uploads/tx_szleitlinien/012–004l_S1_Implantatentfernung_2013–06.pdf.
7 Schindele St, Hackenbruch W, Sutter F, Schärer M, Leutenegger A, et al. Migration von Kirschnerdrähten nach Operativer Stabilisierung von Verletzungen im Bereich der Schulter – Vier Fallberichte. Swiss Surg. 1999;5:281–7.
8 Liska F, Neu J. Folgen einer unkritischen Indikationsstellung der Metallentfernung. Unfallchirurg. 2014;117:658–61.
9 Hanson B, van der Werken C, Stengel D. Surgeon's Beliefs an Perceptions About Removal of Orthopaedic Implants. BMC Musculoskeletal Disorders. 2008;9:73. doi:10.1186/1471-2474-9-73.
10 Bostman O, Pihlajamaki H. Routine implant removal after fracture surgery: a potentially reducible consumer of hospital resources in trauma units. J Trauma. 1996;41:846–9.
11 Minkowitz RB, Bhadsavle S, Walsh M, Egol KA. Removal of painful Orthopaedic Implants After Fracture Union. J Bone Joint Surg Am. 2007;89:1906–12.
12 Weckbach S, Losacco JT, Hahnhaussen J, Gebhard F, Stahel PF. Das Dogma der Minderwertigkeit von Stahl zur Frakturversorgung – Ein Ende der Kontroverse? Unfallchirurg. 2012;115:75–9ff.
13 Thomas P, Schuh A, Ring J, Thomsen M. Orthopädisch-Chirurgische Implantate und Allergien – Gemeinsame Stellungnahme des Arbeitskreises Implantatallergie der Deutschen Gesellschaft für Orthopädie und Orthopädische Chirurgie, der Deutschen Kontaktallergie Gruppe und der Deutschen Gesellschaft für Allergologie und Klinische Immunologie. Orthopäde. 2008;37:75–88.
14 Thull R. Werkstoffe von Implantaten im Bewegungsapparat, Orthopädie und Traumatologie. Up2date. 2009;4:35–48.
15 Baumgart F. «Mischen von Implantaten» Ein grundsätzliches Problem. OP-Journal. 1990:89–95.
16 Vos DI, et al. Implant removal after fracture healing, facts and fiction. Dissertation Uni Utrecht. 2013. Download 29.06.2015, http://dspace.library.uu.nl/handle/1874/280858.
17 Pietsch Ch, Clement W, Simmen H-P, et al. Macht eine Osteosynthesematerialentfernung heutzutage noch Sinn? Unerwartet häufiger Bakteriennachweis bei störendem Osteosynthesematerial. Meeting Abstract, 130. Kongress der Deutschen Gesellschaft für Chirurgie. 30.4.–3.5.2013, München.
18 Hotz TK. Winkelstabile Implantate für neue Horizonte in der Frakturversorgung. Schweiz Med Forum. 2003:1257–8.
19 Brug E. Metallentfernung nach Plattenosteosynthese des Oberschenkels und der Unterarmknochen bei Kindern. Chir Praxis. 1998;53:107–8.
20 Hallab N, Merritt K, Jacobs JJ. Metal sensitivity in patients with Orthopedic Implants. J Bone Joint Surg Am. 2001;83:428ff.
21 Schwaller A, Gianom D, Vollenweider A. Mediale Schenkelhalsfraktur nach Entfernung eines proximalen Femurnagels (PFN). Meeting Abstract, Jahreskongress Schweizerischer Gesellschaft für Chirurgie, Interlaken. 2003.