Produktiver Husten und Gewichtsverlust

Den Tramlinien auf der Spur

Amélie Burri[a], Valentina Garelli[b], Nicolas Petitpierre[b]

[a] Service de Médecine interne, Centre Hospitalier Universitaire Vaudois CHUV, Lausanne
[b] Service de Pneumologie, Centre Hospitalier Universitaire Vaudois CHUV, Lausanne

Fallbeschreibung

Bei einer 73-jährigen Patientin bestand seit drei Monaten ein unstillbarer Husten mit maulvollem Auswurf, die sowohl tagsüber als auch nachts auftraten, jedoch im Liegen stärker waren. Ferner beschrieb sie eine progrediente Dyspnoe, die sich bei ihrer Vorstellung im Stadium NYHA II (Klassifikation der New York Heart Association) befand. Es bestand kein Status febrilis.
Bei der Patientin war eine Mangelernährung, Osteoporose sowie eine seit 30 Jahren bestehenden Colitis ulcerosa (CU) bekannt, die bei der Vorstellung im Spital medikamentös kontrolliert war. Im Jahr 2011 hatte sie eine Karotisdissektion mit transitorischer ischämischer Attacke erlitten und war im Jahr 1975 Opfer eines Verkehrsunfalls mit schwerer Gehirnerschütterung und neurologischen Folgeschäden (Gangstörungen, Tremor) geworden. Als Standardmedikation erhielt sie Clopidogrel, Simvastatin, Levetiracetam, Mesalazin, Thiamin und Alprazolam.
Bei der klinischen Untersuchung wies die Patientin einen Body Mass Index von 18 kg/m^2 auf. Ihre Sauerstoffsättigung unter Raumluft betrug 95%. Die Lungenauskultation ergab einige feine Rasselgeräusche und diffuses Giemen.

1) Welche der folgenden Untersuchungen gehört nicht zur Erstuntersuchung?

a) Röntgen-Thorax
b) Sputumkultur
c) Lungenfunktionstest
d) Bronchoskopie

Die nichtrauchende Patientin litt an chronischem Husten. Der erste Schritt bestand darin, nach einer medikamentösen Ursache, insbesondere einer Behandlung mit einem Angiotensin-Converting-Enzyme-(ACE-) Hemmer zu suchen. Es konnten keine klinischen Hinweise für ein Postnasal-Drip-Syndrom oder einen gastroösophagealen Reflux gefunden werden. Eine Exjuvantibus-Behandlung mit einem Protonenpumpenhemmer bewirkte keine Besserung der Symptomatik. Ausser dem Husten deutete nichts auf Asthma hin. Es wurde ein Röntgen-Thorax angefertigt, das ein interstitielles und alveoläres Infiltrat rechts basal mit positivem Bronchopneumogramm zeigte (Abb. 1).

Der Spirometriebefund war unauffällig und ohne obstruktives Syndrom, jedoch musste die Patientin während der Durchführung häufig husten.
Aufgrund der Bronchorrhoe wurde eine Sputumkultur angeordnet, die eine Kontamination mit oropharyngealer Flora ergab.
Eine Bronchoskopie gehört nicht zur Erstuntersuchung bei chronischem Husten.
Aufgrund der Symptomatik und der radiologisch nachgewiesenen Infiltrate wurde der Verdacht auf eine ambulant erworbene Pneumonie geäussert und eine Cefuroxim-Behandlung (10 Tage 250 mg 2×/täglich) begonnen.

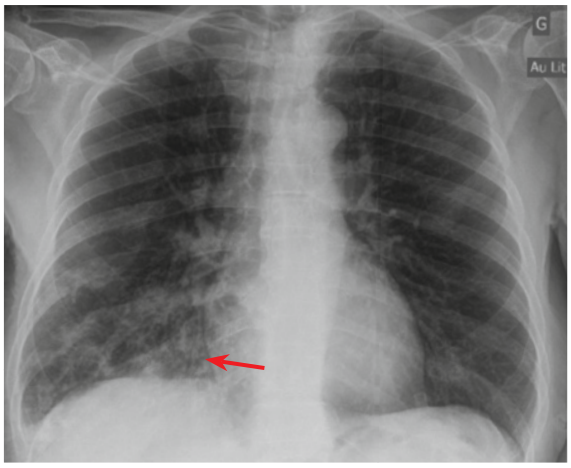

Abbildung 1: Interstitielles und alveoläres Infiltrat rechts basal mit positivem Aerobronchogramm (Pfeil).

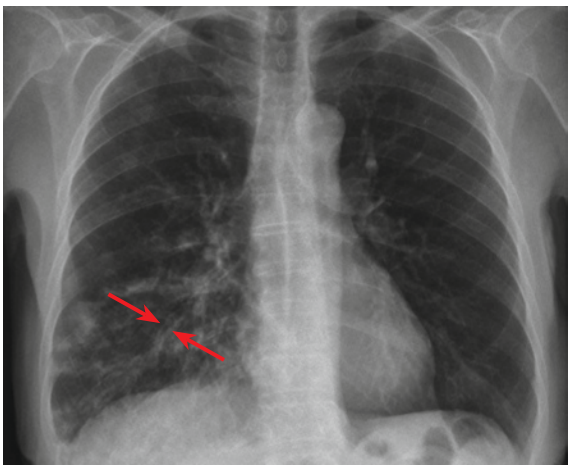

Abbildung 2: Kleine alveoläre Infiltrate rechts basal mit «Tramlinien» (Pfeile).

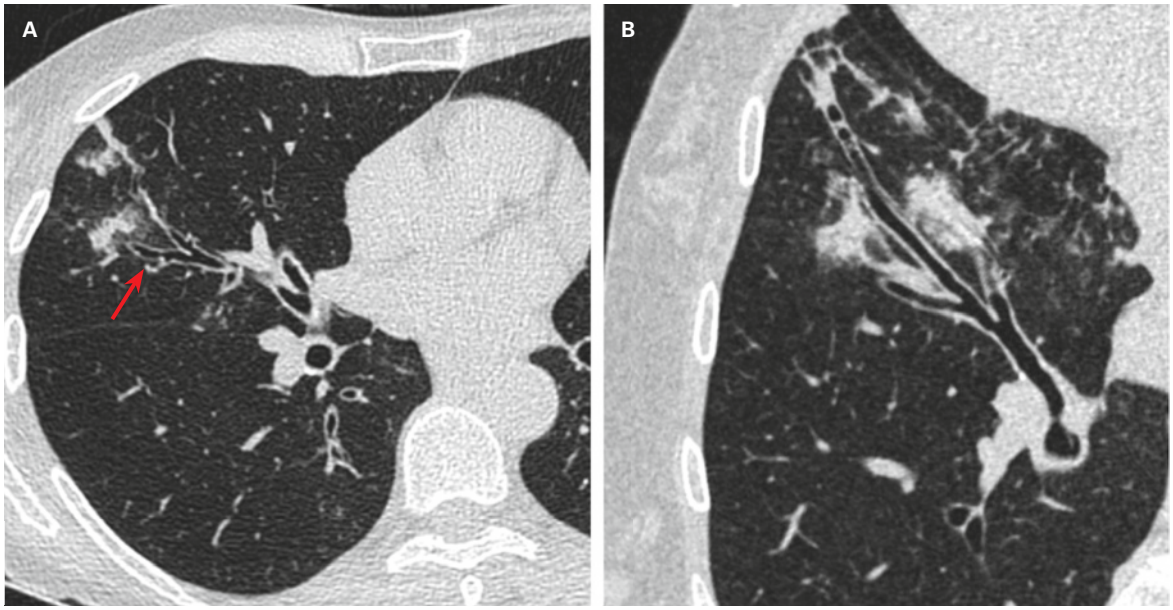

Abbildung 3: Thorax-CT: Bronchiektasen (Pfeil) und peribronchiale Infiltrate.
A: Axialer Schnitt. **B:** Axiale Rekonstruktion eines Bronchus.

Drei Wochen später berichtete die Patientin, dass sich ihr Husten gebessert habe, sie aber weiterhin, insbesondere nachts, unter Hustenanfällen leide. Erneut wurde eine Thorax-Röntgenaufnahme angefertigt. Diese zeigte neue Verdichtungen und «Tramlinien» (Abb. 2), was den Verdacht auf Bronchiektasen nahelegte. Infolgedessen wurde ein Thorax-CT angefertigt, welches das Vorhandensein von Bronchiektasen mit Infiltraten im rechten Mittel- und Unterlappen bestätigte (Abb. 3).

2) Welche der folgenden Untersuchungen gehört nicht zur Erstuntersuchung bei Bronchiektasen?

a) Tb-Spot-TB-Test und Mykobakterienkultur
b) Serum-Immunglobulin-Bestimmung (IgG)
c) Bestimmung von Gesamt-IgE und Aspergillus-Präzipitinen
d) Suche nach einer Mutation im CFTR-Gen (Cystic fibrosis transmembrane conductance regulator)

Als Bronchiektase wird eine irreversible Ausweitung eines Bronchus bezeichnet. Die Diagnosestellung erfolgt anhand des Nachweises eines grösseren Durchmessers des Bronchuslumens im Vergleich zum begleitenden Blutgefäss mittels hochauflösendem Thorax-CT. Welche Laboruntersuchungen angeordnet werden, ist von der klinischen Präsentation abhängig [1].

Aufgrund der diffusen Bronchiektasen vermuteten wir bei der Patientin folgende Differentialdiagnosen: primärer oder sekundärer Immundefekt (primäre Hypogammaglobulinämie), humanes Immundefizienz-Virus (HIV), Folgen einer infektiösen Atemwegserkrankung, atypische Mykobakterieninfektion, Assoziation mit einer systemischen Erkrankung (rheumatoide Polyarthritis, Sjögren-Syndrom usw.) oder mit einer chronisch-entzündlichen Darmerkrankung (CED).

Eine allergische bronchopulmonale Aspergillose erschien aufgrund des anamnestisch nicht bekannten Asthmas zwar unwahrscheinlich, wurde aber dennoch gesucht.

Eine genetische Erkrankung (Mukoviszidose, Primäre Ciliäre Dyskinesie) ist in dieser Altersgruppe und ohne HNO- bzw. gastrointestinale Symptomatik selten.

Die durchgeführten Laboruntersuchungen umfassten einen IgG- und IgG-Subklassen-Test, einen Tb-Spot-TB-Test, einen HIV-Test, eine Bestimmung des Gesamt-IgE sowie des spezifischen IgE auf *Aspergillus fumigatus*, einen Test auf Aspergillus-Präzipitine sowie Tests auf Autoimmunerkrankungen und mikrobiologische Analysen.

Alle Untersuchungen, einschliesslich der Sputumkulturen (klassische Bakterien, Mykobakterien und Pilze), waren unauffällig.

Angesichts der trotz Antibiotikatherapie persistierenden Symptome und Lungeninfiltrate wurde eine Bronchoskopie durchgeführt, die eine stark entzündete Luftröhren- und Bronchialschleimhaut mit grossen Mengen mukopurulenten Sekrets zeigte (Abb. 4).

Die Zellverteilung in der bronchoalveolären Lavage (BAL) ergab eine Prädominanz von Neutrophilen (33%). In der BAL-Kultur wurde eine oropharyngeale Flora (10^3 Keime/Milliliter) und im Sekret der bronchialen Absaugung ein *Serratia marcescens*-Keim festgestellt.

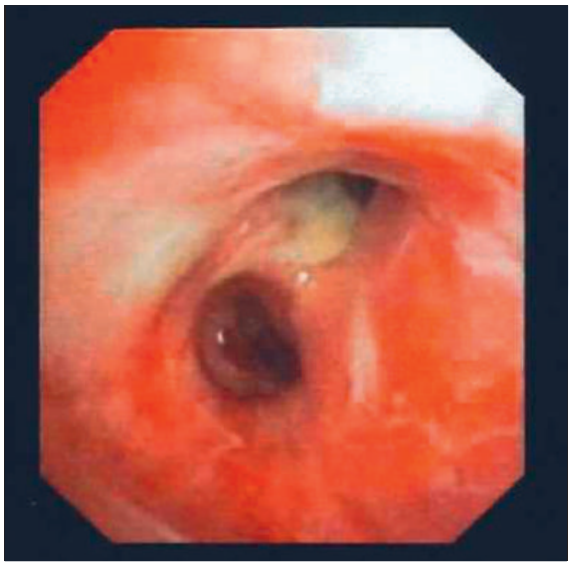

Abbildung 4: Rechter Hauptbronchus: stark entzündete Schleimhaut mit mukopurulentem Sekret aus dem rechten Oberlappen.

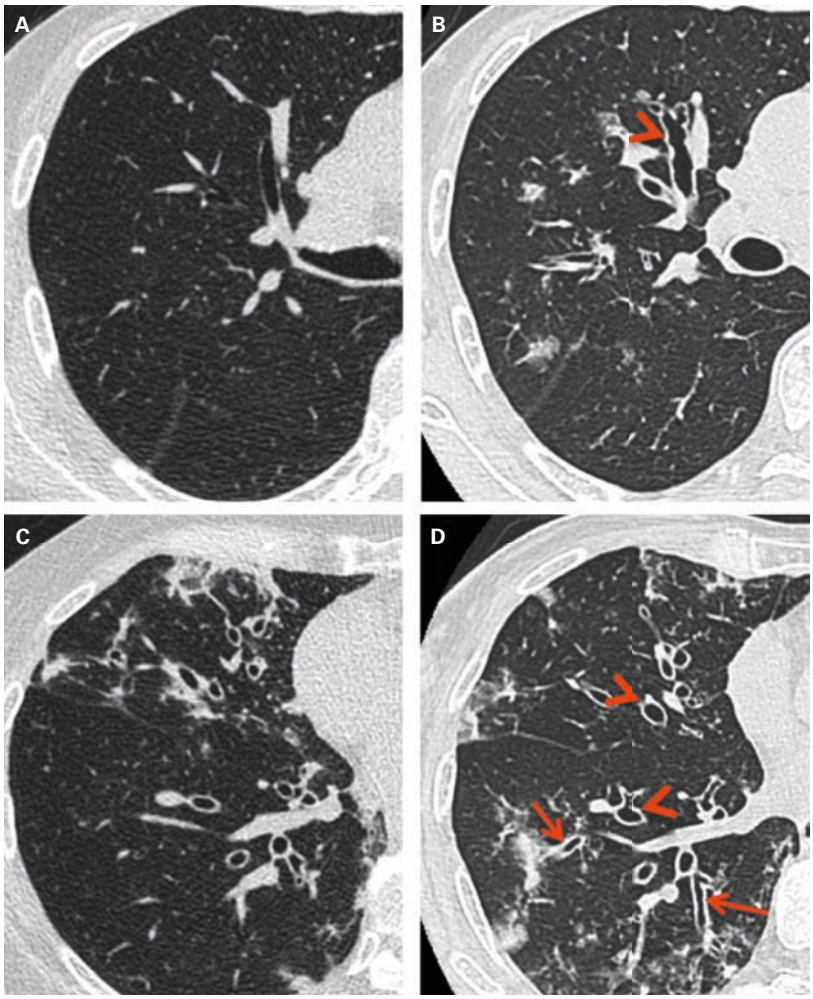

Abbildung 5: A/C: erstes Thorax-CT, **B/D:** zweites Thorax-CT 3 Monate später (Schnittebenen identisch). Entwicklung neuer Bronchiektasen (Pfeile), Progression der Bronchiektasen (Pfeilspitze). Des Weiteren sind Verdickungen der Bronchuswände sowie alveoläre Infiltrate zu erkennen.

Aufgrund dessen wurde eine dreiwöchige Behandlung mit Sulfamethoxazol/Trimethoprim versucht. Zusätzlich wurde eine Mykobakterienkultur angelegt, die auch diesmal negativ ausfiel.

Zwei Monate später war der Husten zurückgegangen, jedoch nicht vollständig abgeklungen. Die Lungenauskultation und der Lungenfunktionstest waren unverändert.

Einige Tage später erlitt die Patientin eine erste Episode von Hämoptysen (5–6 Esslöffel). Ausserdem klagte sie über Gewichtsverlust ohne damit verbundene Stuhlgangprobleme.

Das aufgrund der Hämoptysen angefertigte Notfall-Thorax-CT zeigte eine Progression der Bronchiektasen, assoziiert mit zahlreichen alveolären Infiltraten (Abb. 5).

Alles in allem hatte eine rasche Progression der Bronchiektasen stattgefunden, das makroskopische Erscheinungsbild zeigte eine chronische Entzündung, und die übliche ätiologische Abklärung war unauffällig.

3) Welche Diagnose würden Sie als Erstes vermuten?

a) Eine Lungenentzündung mit atypischen Mykobakterien
b) Eine Mukoviszidose
c) Bronchiektasien infolge der Colitis ulcerosa
d) Eine allergische bronchopulmonale Aspergillose

Eine derart rasche Progression von Bronchiektasen ist absolut ungewöhnlich. Nach dem hinreichenden Ausschluss einer infektiös, autoimmun oder genetisch bedingten Ätiologie stellten wir die Diagnose Bronchiektasen infolge der CU. Bronchitiden aufgrund einer CED trotz fehlender Anzeichen einer Krankheitsaktivität im Gastrointestinaltrakt sind ein bekanntes Phänomen [2].

4) Welche Therapie schlagen Sie vor?

a) Systemische Kortikoidtherapie, anschliessend inhalative Kortikosteroide
b) Ausschliesslich inhalative Kortikoide
c) Mesalazin
d) Infliximab

Wir begannen eine Kortikoidtherapie mit Prednison (30 mg/Tag) sowie zusätzlicher Osteoporose- und Pneumonieprophylaxe gegen *Pneumocystis jiroveci*.

Zwei Monate später zeigte sich ein guter Verlauf mit vollständig abgeklungenem Husten und Gewichtszunahme. Infolgedessen konnte das Prednison ausgeschlichen werden.

Gleichzeitig wurde mit einer inhalativen Kortikoidtherapie (Budesonid 400 µg 2×/Tag) begonnen, in der Hoffnung, auf diese Weise das Ausschleichen der systemischen Kortikoidtherapie zu erleichtern.

Korrespondenz:
Dr. med. Amélie Burri
Service de Médecine Interne
CHUV
CH-1011 Lausanne
amelie.burri[at]chuv.ch

Diskussion

Chronisch-entzündliche Darmerkrankungen (CED) können zahlreiche extraintestinale Manifestationen aufweisen, hauptsächlich an Gelenken, Augen und Haut.
Obgleich eine hohe Prävalenz subklinischer Atemwegsbeteiligungen zu bestehen scheint [3, 4], treten manifeste Atemwegsbeschwerden nur selten auf. Die Läsionen und klinischen Manifestationen sind äusserst vielfältig und können das gesamte respiratorische System betreffen: die Atemwege, die Luftröhre bis hin zu den Bronchiolen, das Lungenparenchym, die Pleura und das Lungengefässsystem. Atemwegsentzündungen gehören zu den häufigsten Beschwerden und können sich zu Bronchiektasen, schweren Bronchialstenosen oder Bronchiolitiden entwickeln. Bei Colitis ulcerosa kommt es häufiger zu bronchialen Symptomen als bei Morbus Crohn.
Neben den Beschwerden, die direkt durch die Entzündung entstehen, können auch Nebenwirkungen der medikamentösen Therapie wie opportunistische Infektionen oder eine interstitielle Pneumonie vorliegen.
80–85% der Patienten entwickeln nach einer CED-Diagnose respiratorische Symptome. Die Atemwegsbeschwerden können als Erstmanifestation der Erkrankung, jedoch auch erst Jahre nach der Diagnosestellung und selbst bei Patienten in Remission vorkommen. Auch das Auftreten von Atemwegsbeschwerden nach einer Kolektomie wurde häufig beschrieben.

Antworten:

Frage 1: d. Frage 2: d. Frage 3: c. Frage 4: a.

Die Pathophysiologie ist nicht vollständig geklärt, hängt jedoch wahrscheinlich mit dem gemeinsamen embryonalen Ursprung des respiratorischen und Kolon-Epithels (Schleimzellen und submukose Drüsen) zusammen.
Die Behandlung mit Kortikosteroiden stellt hier, entgegen anderen Formen von Bronchiektasen, den Goldstandard dar. Meist erfolgt die Therapie systemisch und anschliessend in hochdosierter inhalativer Form. Bei leichteren Manifestationen kann die ausschliessliche Verabreichung inhalativer Kortikoide ausreichend sein.
Zusätzlich zur antiinflammatorischen Behandlung sind die üblichen Therapiemassnahmen bei Bronchiektasen erforderlich: Physiotherapie zur Förderung der Bronchialdrainage, eventuell unterstützt durch die Inhalation von NaCl, Grippeschutz- und Pneumokokkenimpfungen sowie die früh- und langzeitige Behandlung von Bronchialinfekten. Azithromycin, das häufig bei Bronchiektasen anderen Ursprungs eingesetzt wird, wurde in Bezug auf die oben genannte Population nicht spezifisch untersucht. In manchen Fällen wird es bei wiederholten Exazerbationen als Ex-juvantibus-Therapie verordnet.
Die Prognose ist im Allgemeinen gut, es gibt jedoch Kortikoid-resistente Lungenerkrankungen. In diesem Fall sind die therapeutischen Optionen beschränkt. Es wurden Bronchiallavagen mit Methylprednisolon beschrieben. Klassische immunsuppressive CED-Therapien (Azathioprin, Mercaptopurin und Methotrexat) scheinen mässig wirksam zu sein.

Das Wichtigste für die Praxis

Bei Patienten mit CED sollte man neben den üblichen extraintestinalen Manifestationen auch an Komplikationen im Lungenbereich, insbesondere an tracheobronchiale Beschwerden, denken. Diese können auch bei inaktiver Erkrankung oder nach einer Kolektomie auftreten. Dies kann das Erkennen eines Zusammenhangs zwischen beiden Erkrankungen in einigen Fällen schwierig gestalten. Die Diagnose von Bronchiektasen infolge einer CED ist wichtig, da diese Erkrankung im Allgemeinen sehr gut auf eine Kortikoidtherapie anspricht.

Disclosure statement
Die Autoren haben keine finanziellen oder persönlichen Verbindungen im Zusammenhang mit diesem Beitrag erklärt.

Literatur

1 Espinosa V, Rochat T. Bronchiectasies chez l'adulte: recherche d'une étiologie. Rev Med Suisse. 2013;9(407):2155–9.
2 Camus Ph, Colby TV. Bronchiectasis associated with inflammatory bowel disease., in ERS monograph. Bronchiectasis, Floto RA et Haworth CS Editors. 2011, European Respiratory Society: Plymouth. p. 163–77.
3 Herrlinger KR, Noftz MK, Dalhoff K, Ludwig D, Stange EF, Fellermann K. Alterations in pulmonary function in inflammatory bowel disease are frequent and persist during remission. Am J Gastroenterol. 2002;97(2):377–81.
4 Desai D, Patil S, Udwadia Z, Maheshwari S, Abraham P, Joshi Al. Pulmonary manifestations in inflammatory bowel disease: a prospective study. Indian J Gastroenterol. 2011;30(5):225–8.