

# Behandlung von Erkrankungen der Mitralklappe

Thierry Carrel<sup>a</sup>, Andrea Kammermann<sup>a</sup>, Christoph Huber<sup>a</sup>, Eva Roost<sup>a</sup>, David Reineke<sup>a</sup>, Fabien Praz<sup>b</sup>, Peter Wenaweser<sup>b</sup>, Stephan Windecker<sup>b</sup>

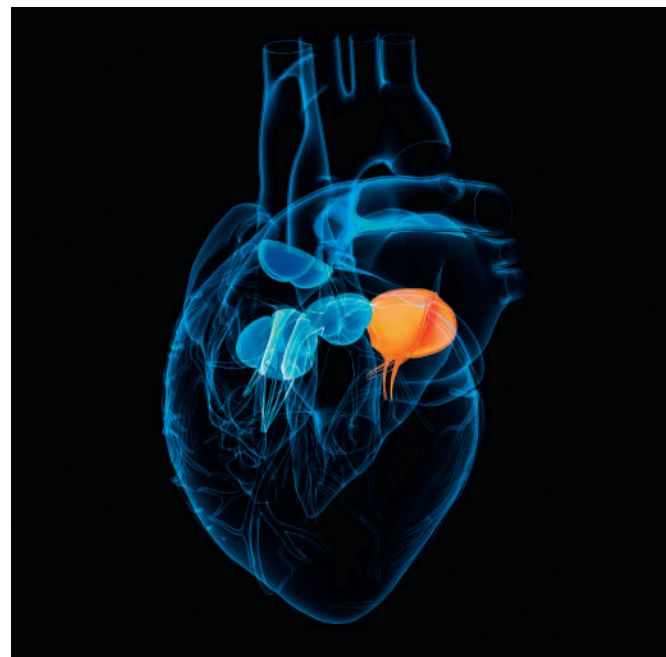<sup>a</sup> Universitätsklinik für Herz- und Gefässchirurgie, Universität Bern und Inselspital Bern

<sup>b</sup> Universitätsklinik für Kardiologie, Universität Bern und Inselspital Bern

## Epidemiologie

Eine mittelschwere bis schwere Mitralklappeninsuffizienz wird bei ungefähr 2–3% der 60- bis 69-jährigen Bevölkerung beobachtet. Bei Patienten, die älter als 70 Jahre sind, steigt die Prävalenz auf 5,5% [1]. Eine leichte bis mittelschwere Mitralklappeninsuffizienz kann über viele Jahre asymptomatisch verlaufen. Patienten mit einer chronisch schweren Mitralklappeninsuffizienz werden jedoch meistens innerhalb von vier bis sechs Jahren symptomatisch. Aufgrund des schleichenden Verlaufs und der relativ späten Operationsindikation stellt die Mitralklappeninsuffizienz nach der valvulären Aortenstenose die zweithäufigste operierte Klappenerkrankung [2] dar, obwohl sie im Vergleich zur Aortenpathologie eine höhere Prävalenz aufweist (Abb. 1) [3].

Bis vor kurzem war die Rekonstruktion der Mitralklappe dem Klappenersatz überlegen und wurde ungeachtet der Ätiologie der Mitralinsuffizienz als Therapie der ersten Wahl betrachtet. Kürzlich publizierten Michael Acker und Kollegen im *New England Journal of Medicine* einen Artikel mit dem Titel: «*Mitral Valve Repair versus Replacement for Severe Ischemic Mitral Regurgitation*» [4]. Die Schlussfolgerung dieser Arbeit, dass kein relevanter Unterschied in Bezug auf die linksventrikuläre Anpassung (*reversed remodeling*) und die 1-Jahres-Überlebensrate zwischen den beiden therapeutischen Optionen bei der funktionellen (ischämischen) Mitralklappeninsuffizienz bestünde, führte zu zahlreichen Diskussionen. Bis anhin wurde von vielen Kardiologen und Herzchirurgen die höchstmögliche Rekonstruktionsrate als bevorzugtes Ziel eines Eingriffs an der Mitralklappe favorisiert, einschliesslich der funktionellen Mitralinsuffizienz. Die Autoren schlossen mit dem Kommentar: «*Der Mitralklappenersatz stellt eine dauerhaftere Versorgung als die Rekonstruktion dar.*» Nun gilt es aber zwischen den unterschiedlichen Ursachen der Mitralklappenpathologie zu differenzieren. Chen hat 2010 in einem Übersichtsartikel zum Thema «*Behandlung der sekundären (funktionellen oder ischämischen) Mitralklappeninsuffizienz*» die sekun-

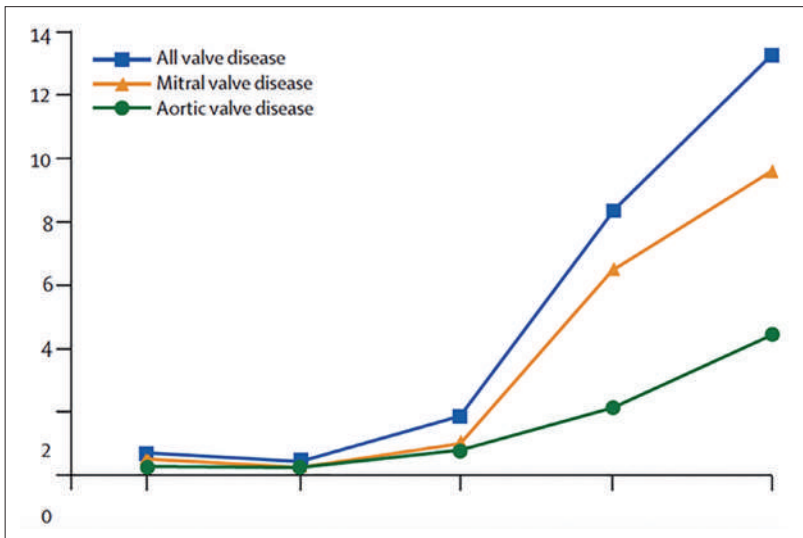


däre Mitralklappeninsuffizienz folgendermassen definiert [5]: «*Functional mitral regurgitation (MR) is a common clinical entity which will likely increase in the future due to predicted demographic changes. It is also associated with poor long-term survival. [...] In primary MR, the valvular incompetence is caused by compromised or structurally disrupted components of the valve apparatus; the valve in functional MR is structurally normal, with the regurgitation resulting from failure of coaptation of the mitral valve leaflets without coexisting structural changes of the valve itself.*»

Dieser Beitrag war ursprünglich als Schlaglicht 2014 der Schweizerischen Gesellschaft für Herz- und thorakale Gefässchirurgie vorgesehen. Als Schlaglicht wird treffend auf Französisch das «Coup de jour» bezeichnet und beschreibt in der Malerei die aufgesetzten helleren Farbaufträge für Lichtreflexe, die dem Motiv die gewünschte Tiefe und Dynamik verleihen. Im Gegensatz dazu stellt das Streiflicht ein Licht dar, das von der Seite auf eine Fläche oder auf ein Objekt einfällt und dabei einen Schlagschatten erzeugt; Mit Streiflicht werden die Konturen durch starke Schattierung überdeutlich dargestellt. Das Schlaglicht illustriert treffend ein dynamisches Hervorheben des Istzustandes, und genau diese Metapher soll den folgenden Überlegungen zur gegenwärtigen Entwicklung von neuen Konzepten zur Behandlung der Mitralklappeninsuffizienz zugrunde liegen.



Thierry Carrel



**Abbildung 1:** Prävalenz der Herzklappenerkrankungen, aufgeschlüsselt nach Mitralklappe- und Aortenklappenbeteiligung. Nachdruck aus Am J Cardiol. Singh JP, et al. Prevalence and clinical determinants of mitral, tricuspid, and aortic regurgitation (the Framingham Heart Study). 1999 Mar 15;83(6):897–902. Mit freundlicher Genehmigung von Elsevier.

Die Ätiologie der Mitralsuffizienz muss für die Planung der Intervention mit einer möglichst präzisen Analyse der Morphologie beurteilt werden. Mit der Einführung verbesserter bildgebender Verfahren und der dreidimensionalen Echokardiographie wurde aber schnell klar, dass es neben funktioneller, ischämischer und degenerativer Genese auch Mischformen der Mitralklappenpathologie gibt. Die degenerative Form beinhaltet beispielsweise verschiedene Ausprägungen, vom fibroelastischen Defizit bis zum Morbus Barlow, der durch hypertrophe und verdickte Segel mit überschüssigem Material charakterisiert ist.

Diese anatomische Beschreibung ist nicht nur für eine adäquate Nomenklatur von Bedeutung, sondern auch aufgrund der Tatsache, dass sie eine Aussage über die Rekonstruktionsmöglichkeit sowie deren Stabilität im Verlauf ermöglicht.

Unabhängig vom Mechanismus der Mitralklappeninsuffizienz kommt es im Verlauf der Erkrankung zu einem selbst perpetuierenden Teufelskreis zwischen dem Schweregrad der Mitralsuffizienz einerseits und der zunehmenden, durch die Volumenbelastung bedingten, linksventrikulären Dilatation andererseits, die wiederum die Regurgitation begünstigt. Diese Betrachtung ist insofern wichtig, als in den Empfehlungen der europäischen und amerikanischen Fachgesellschaften die Dimensionen des linken Ventrikels im Hinblick auf die Operationsindikation mitberücksichtigt werden [6, 7]. Zudem ist bei eingeschränkter linksventrikulärer Funktion der Verlauf nach einer Rekonstruktion mit schlechteren klinischen Resultaten gekennzeichnet.

## Zusammengefasst

Im Gegensatz zur primären (strukturellen) Insuffizienz ist die sekundäre (funktionelle und ischämische) Insuffizienz keine Erkrankung der Mitralklappe selbst, sondern Ausdruck und/oder Folge der ventrikulären Dysfunktion mit konsekutiver Deformation des antero-posterioren Durchmessers, die zu einer Erweiterung des Mitralklappenrings führt. Im Gegensatz dazu ist bei der primären oder strukturellen Mitralklappeninsuffizienz der eigentliche Mitralklappenapparat (Segel, Sehnenfäden und/oder Papillarmuskel, Anulus) erkrankt.

Somit ist zu erwarten, dass bei Patienten mit sekundärer Mitralklappeninsuffizienz die kausale Grunderkrankung durch eine isolierte Behandlung der Mitralklappe nicht genügend therapiert wird. Bei diesen Patienten muss die häufig damit verbundene Herzinsuffizienz medikamentös optimal adressiert werden.

## Chirurgische Behandlung

Trotz der genauen Abgrenzung der zugrundeliegenden pathophysiologischen Mechanismen zeichnet sich bei der Behandlung der Mitralklappeninsuffizienz im Alltag nicht selten eine Vermischung der funktionellen und der degenerativen Mitralklappeninsuffizienz und in der Folge auch deren therapeutischen Ansätze ab.

In unserer Klinik wurden in den letzten zehn Jahren 1369 Mitralklappenoperationen durchgeführt. Die Rekonstruktionsrate von 70% (n = 965) ist auf den ersten Blick tiefer als die in der Literatur angestrebten Rekonstruktionsinzidenzen von 80 bis 95% [6]. Beim Krankengut unserer Universitätsklinik fallen aber einige Besonderheiten auf:

- Der isolierte Prolaps des posterioren Segels wird in nur knapp 50% der Patienten als Ursache für die Mitralklappeninsuffizienz angetroffen;
- Kombinierte Eingriffe (mit Bypassoperation und/oder Aorten- und gelegentlich Trikuspidalklappen-eingriff) werden häufiger durchgeführt als die isolierte Mitralklappenoperation;
- Komplexere Pathologien (Prolaps beider Mitralsegel, ausgedehnte zirkuläre Verkalkung des Anulus, destruierende Endokarditis mit Abszedierung des Anulus und Papillarmuskelabriss als akute Komplikation eines Myokardinfarkts) sind praktisch gleich häufig wie der isolierte Prolaps des posterioren Segels;
- Und zuletzt werden in unserer Klinik mehr als 5% der Mitralklappeneingriffe als Reoperation durchgeführt, infolge Rezidivinsuffizienz nach vorheriger Rekonstruktion (entweder in unserer, aber noch häufiger in einer anderen Klinik).

Somit darf die Rekonstruktionsrate nicht pauschal für alle Mitralklappeneingriffe ausgewiesen, sondern sollte differenziert gemäss Ätiologie der Mitralinsuffizienz betrachtet werden. Eine Rekonstruktionsrate von >90% kann theoretisch bei isoliertem Prolaps des posterioren Segels ohne zusätzliche Pathologie durchaus erreicht werden. In der Literatur sinkt diese Rate jedoch schnell bei einem Prolaps beider Segel oder bei ausgeprägtem Morbus Barlow auf Raten zwischen 60 und 70%.

## Leitlinien

Werden die Leitlinien belichtet, so zeichnet sich in deren Schlagschatten ebenfalls die strenge Unterscheidung der Behandlungsstrategien gemäss zugrundeliegendem Krankheitsprozess: Die vor kurzem publizierten Leitlinien der *American Heart Association* (AHA) [6] und die Empfehlungen der *Europäischen Gesellschaft für Kardiologie* und der *Europäischen Gesellschaft für Herzchirurgie* [7] führen einvernehmlich die chirurgische Mitralklappenrekonstruktion bei schwerer primärer (struktureller) Mitralklappeninsuffizienz als Indikation zur Behandlung auf, und zwar mit der Indi-

kationsklasse I, Evidenzstufe B oder C (Abb. 2 und 3). Dies gilt nur, wenn die chirurgische Rekonstruktion mit einer hohen Wahrscheinlichkeit (>90%) erreicht werden kann. Bei der sekundären (funktionellen oder ischämischen) Mitralklappeninsuffizienz sind die Empfehlungen weniger stringent. So geben die Europäischen Leitlinien für die chirurgische Therapie eine Empfehlung mit Klasse I, Evidenzstufe C, bei Patienten, welche gleichzeitig revaskularisiert werden sollten und eine höchstens mittelschwer reduzierte Pump- leistung der linken Kammer (>30%) aufweisen. Die Amerikanischen Leitlinien fallen mit Klasse 2a, Evidenzstufe-C-Empfehlung, bescheidener aus. Die Abbildung 4 zeigt den Abklärungs- und Behandlungsalgorithmus der Mitralklappeninsuffizienz gemäss AHA/ACC-(*American College of Cardiology*)-2014-Leitlinien. Aus diesen Ausführungen ist es nachvollziehbar, dass der Klappenersatz bei sekundärer Mitralklappeninsuffizienz der Klappenrekonstruktion durchaus als gleichwertig, allenfalls sogar als überlegen betrachtet werden darf. Diese Schlussfolgerung darf aber keinesfalls in Analogie für die primäre Mitralklappeninsuffizienz erfolgen. Für diese Pathologie gilt klar, dass die Rekonstruktion dem Ersatz überlegen ist.

Recommendations	COR	LOE	References
MV surgery is recommended for symptomatic patients with chronic severe primary MR (stage D) and LVEF >30%	I	B	(156, 179)
MV surgery is recommended for asymptomatic patients with chronic severe primary MR and LV dysfunction (LVEF 30%–60% and/or LVESD ≥40 mm, stage C2)	I	B	(150–153, 180–182)
MV repair is recommended in preference to MVR when surgical treatment is indicated for patients with chronic severe primary MR limited to the posterior leaflet	I	B	(155, 183–198)
MV repair is recommended in preference to MVR when surgical treatment is indicated for patients with chronic severe primary MR involving the anterior leaflet or both leaflets when a successful and durable repair can be accomplished	I	B	(195–197, 199–203)
Concomitant MV repair or replacement is indicated in patients with chronic severe primary MR undergoing cardiac surgery for other indications	I	B	(204)
MV repair is reasonable in asymptomatic patients with chronic severe primary MR (stage C1) with preserved LV function (LVEF >60% and LVESD <40 mm) in whom the likelihood of a successful and durable repair without residual MR is >95% with an expected mortality rate of <1% when performed at a Heart Valve Center of Excellence	IIa	B	(149, 203, 205–209)
MV repair is reasonable for asymptomatic patients with chronic severe nonrheumatic primary MR (stage C1) and preserved LV function in whom there is a high likelihood of a successful and durable repair with 1) new onset of AF or 2) resting pulmonary hypertension (PA systolic arterial pressure >50 mm Hg)	IIa	B	(154, 205, 210–215)
Concomitant MV repair is reasonable in patients with chronic moderate primary MR (stage B) undergoing cardiac surgery for other indications	IIa	C	N/A
MV surgery may be considered in symptomatic patients with chronic severe primary MR and LVEF ≤30% (stage D)	IIb	C	N/A
MV repair may be considered in patients with rheumatic mitral valve disease when surgical treatment is indicated if a durable and successful repair is likely or if the reliability of long-term anticoagulation management is questionable	IIb	B	(194, 202, 203)
Transcatheter MV repair may be considered for severely symptomatic patients (NYHA class III/IV) with chronic severe primary MR (stage D) who have a reasonable life expectancy but a prohibitive surgical risk because of severe comorbidities	IIb	B	(216)
MVR should not be performed for treatment of isolated severe primary MR limited to less than one half of the posterior leaflet unless MV repair has been attempted and was unsuccessful	III: Harm	B	(195–198)

AF indicates atrial fibrillation; COR, Class of Recommendation; LOE, Level of Evidence; LV, left ventricular; LVEF, left ventricular ejection fraction; LVESD, left ventricular end-systolic dimension; MR, mitral regurgitation; MV, mitral valve; MVR, mitral valve replacement; N/A, not applicable; NYHA, New York Heart Association; and PA, pulmonary artery.

**Abbildung 2:** Richtlinien zur Behandlung der Mitralklappeninsuffizienz der AHA/ACC 2014.

Reprinted with permission. *Circulation*.2014;129:2440-2492.©2014 American Heart Association, Inc.

	Class <sup>a</sup>	Level <sup>b</sup>	Ref <sup>c</sup>
Mitral valve repair should be the preferred technique when it is expected to be durable.	I	C	
Surgery is indicated in symptomatic patients with LVEF >30% and LVESD <55 mm.	I	B	127, 128
Surgery is indicated in asymptomatic patients with LV dysfunction (LVESD ≥45 mm and/or LVEF ≤60%).	I	C	
Surgery should be considered in asymptomatic patients with preserved LV function and new onset of atrial fibrillation or pulmonary hypertension (systolic pulmonary pressure at rest >50 mmHg).	IIa	C	
Surgery should be considered in asymptomatic patients with preserved LV function, high likelihood of durable repair, low surgical risk and flail leaflet and LVESD ≥40 mm.	IIa	C	
Surgery should be considered in patients with severe LV dysfunction (LVEF <30% and/or LVESD >55 mm) refractory to medical therapy with high likelihood of durable repair and low comorbidity.	IIa	C	

Abbildung 3: Richtlinien zur Behandlung der Mitralklappeninsuffizienz der ESC/EACTS 2012. Nachdruck aus Vahanian A, et al. Guidelines on the management of valvular heart disease (version 2012). Eur Heart J. 2012 Oct;33(19):2451–96. © www.escardio.org/guidelines.

### Neue Implantate zur chirurgischen Behandlung der Mitralklappeninsuffizienz

Neben den zahlreichen Techniken zwecks Rekonstruktion der Mitralklappe nach Entfernung des krankhaften Anteils des Segels (Resektion) wurde in den letzten Jahren eher eine möglichst sparsame Entfernung des Segelmaterials befürwortet und vermehrt der Einsatz von neuen künstlichen Sehnenfäden untersucht [9, 10]. Die Ausmessung der optimalen Länge von Sehnenfäden und deren chirurgischer Verankerung kann durchaus anspruchsvoll sein. Unsere Gruppe in Bern befasst sich seit Jahren mit der Standardisierung und Automatisierung für die Verwendung von künstlichen Sehnenfäden, die zu einer wesentlichen Vereinfachung der Operationstechnik führen wird [11].

### Auswirkungen neuer Therapien in der Behandlung der Mitralklappeninsuffizienz

Neue, weniger invasive Behandlungsmöglichkeiten der Mitralklappeninsuffizienz lassen sich einteilen in Implantate zur Mitralklappenrekonstruktion und zum Mitralklappenersatz. Zur Ersteren gehört unter anderem der MitraClip [12, 13]. Entwicklungstechnisch ist der MitraClip für die Behandlung der sekundären (oder funktionellen) Mitralklappeninsuffizienz konzipiert worden – kommt jedoch klinisch auch vermehrt bei der primären (strukturellen) Mitralklappeninsuffizienz bei polymorbiden und bei sehr betagten Patienten zum Einsatz. In der Tat wurde die erste randomisierte Studie, die den

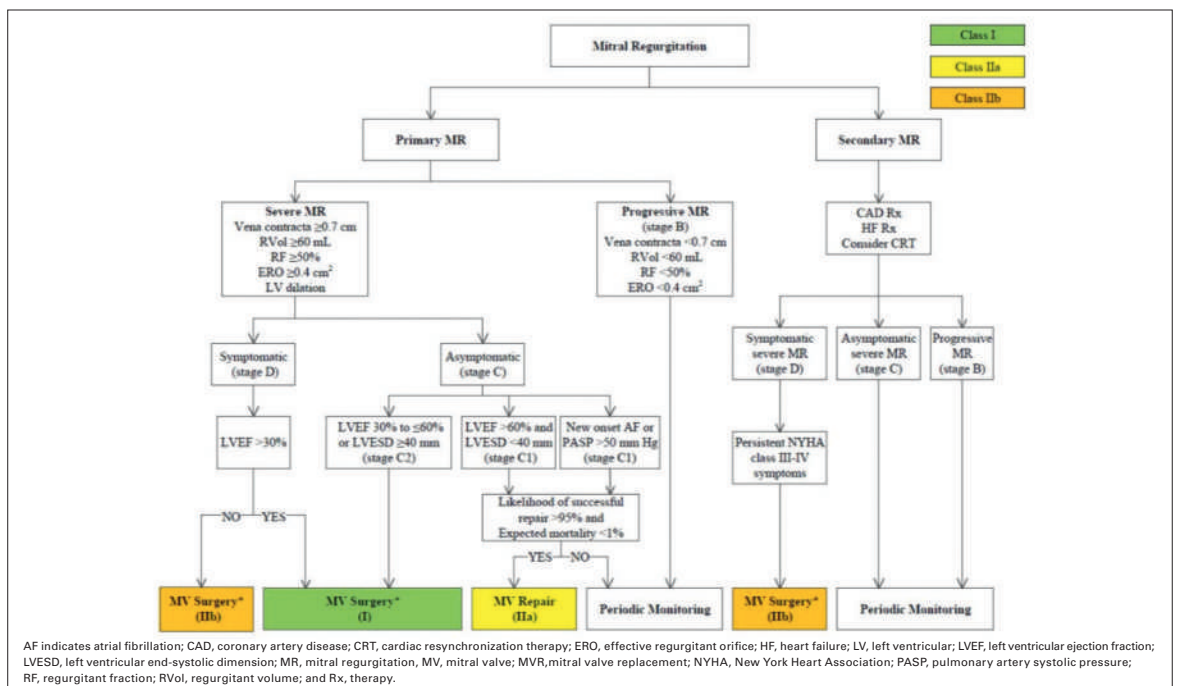


Abbildung 4: Abklärungs- und Behandlungsalgorithmus der Mitralklappeninsuffizienz gemäss AHA/ACC-2014-Richtlinien. Reprinted with permission. Circulation. 2014;129:2440–92. © 2014 American Heart Association, Inc.

MitraClip mit der Chirurgie verglichen hat, in der Mehrzahl der Fälle (>70%) bei primärer (struktureller) Mitralinsuffizienz durchgeführt [14]. Auffallend bei den Resultaten nach Einsetzen eines MitraClips ist das gute symptomatische Ansprechen der Patienten, trotz häufig persistierender residueller Insuffizienz. Neben dem MitraClip, der die beiden Mitralklappensegel in deren Mitte fixiert und dadurch aus einer Mitralklappenöffnung zwei jeweils weniger als halb so grosse neue Mitralklappenöffnungen generiert, gibt es diverse andere komplexere Rekonstruktionsverfahren, die im Gegensatz zum MitraClip die chirurgische Rekonstruktionsweise zu imitieren versuchen. Dies ist sowohl technisch wie auch technologisch sehr anspruchsvoll [16]. In dieser Hinsicht wurde das sog. CARILLON® Mitral Contour System® untersucht. Durch Einführung einer Metallspanne in den Sinus coronarius wird eine bessere Koaptation der beiden Mitralsegel bewirkt. Dieses Verfahren versucht, die Technik der klassischen Ring-Annuloplastie nachzuahmen. Es eignet sich insbesondere für schwerstkranken Patienten mit einer dilatativen Kardiomyopathie und deutlich eingeschränkter linksventrikulärer Funktion [14]. Eine sorgfältige bildgebende Abklärung ist notwendig, weil bei einigen Patienten der Koronarsinus nicht parallel zur AV-Klappenebene verläuft. Ebenso ist auf eine eventuelle Komprimierung der Arteria circumflexa zu achten.

#### **Mitralklappenersatz mittels TAVI-Klappe durch einen chirurgischen Zugang**

Die massive, gelegentlich zirkuläre Verkalkung des Mitralklappenannulus stellt für den Chirurgen eine technische Herausforderung dar. Eine Klappenrekonstruktion ist nur nach entsprechender Entkalkung des Anulus machbar. Letztere muss wegen der Gefahr der atrio-ventrikulären Diskonnektion sehr sorgfältig durchgeführt werden. Wenn der Anulus dabei geschwächt wird, muss er mit einem Perikardstreifen rekonstruiert respektive verstärkt werden. Bei solchen Fällen kann die Verwendung einer Transkatheterklappe sinnvoll und hilfreich sein. Wir haben 2012 bei einer 81-jährigen Patientin mit kombiniertem Mitralklappenfehler (schwerer Insuffizienz und mässiger Stenose) und zirkumferentieller Verkalkung des Mitralannulus erstmalig eine Transkatheter-Aortenprothese (Edwards Sapien XP) durch einen chirurgischen Zugang zusammen mit den Kardiologen eingesetzt [17].

Der Entscheid zur Implantation einer Transkatheterklappe fiel erst intraoperativ, nachdem der Anulus, neben der massiven Verkalkung, mit einem Durchmesser von knapp 20 mm als sehr klein befunden wurde. Er wurde mit einem 20-mm- und 24-mm-Ballon in situ dilatiert; anschliessend wurde die Klappe antegrad

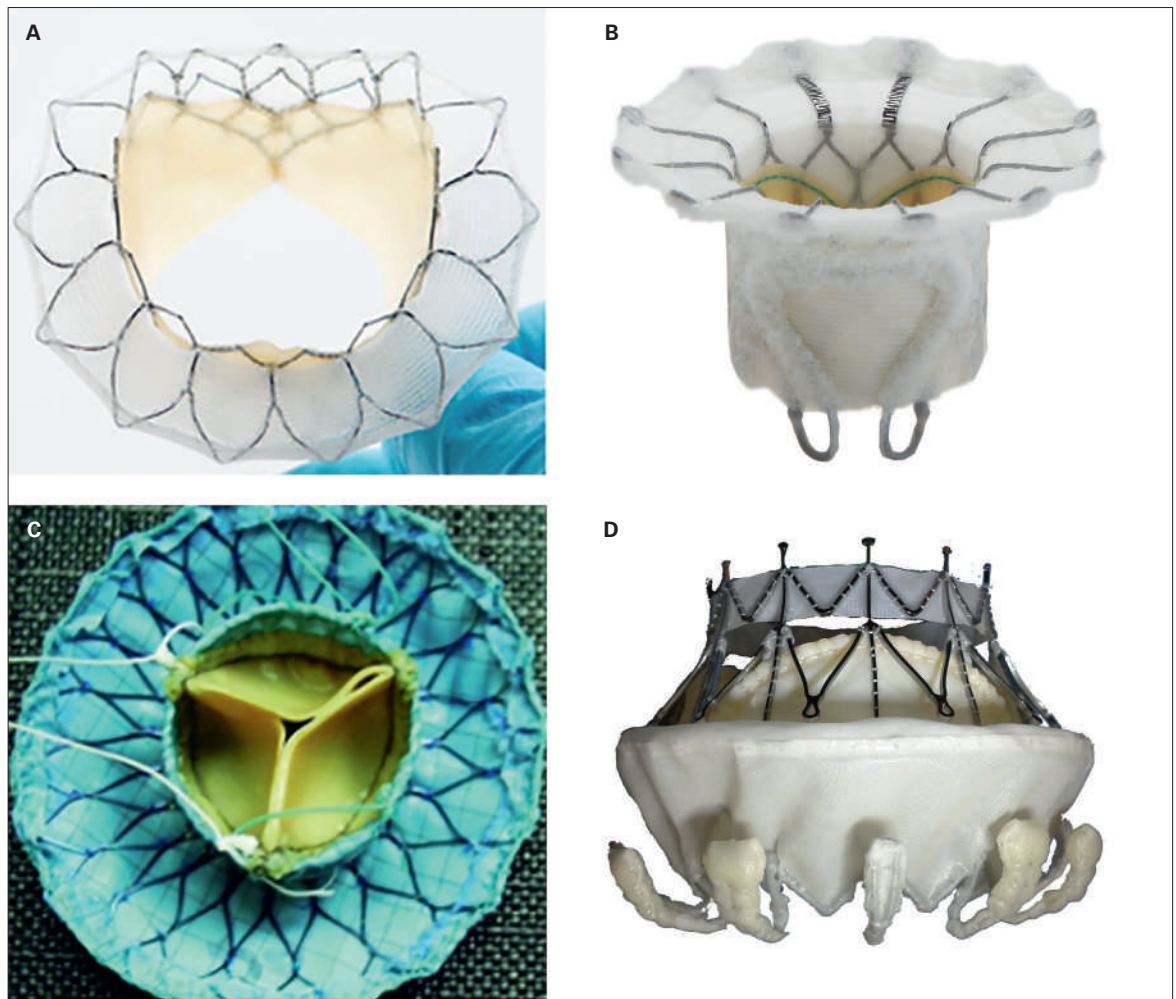
durch den linken Vorhof eingeführt. Zur Sicherheit wurde die Klappe mit einzelnen Polypropylennähten zusätzlich fixiert.

Der Verlauf unmittelbar nach diesem Eingriff war sehr günstig, und nach nun bald vier Jahren befindet sich die Patientin in NYHA-Klasse I. Die Klappenfunktion erscheint in der Echokardiographie als tadellos. Seither haben wir dieses Verfahren bei vier weiteren Patienten mit ähnlich guten Resultaten angewendet. Diese Fallberichte sind ein typisches Beispiel, wie innovative Technologien bis zu ihrer Marktzulassung ausnahmsweise auch «off label» zugunsten von Patienten mit grossen chirurgischen Herausforderungen sinnvoll eingesetzt werden können.

#### **Transapikales TMVR (Transcatheter Mitral Valve Replacement)**

Genau in die oben beschriebene Richtung entwickelt sich die Technologie weiter. Zurzeit befinden sich mindestens fünf verschiedene Implantate zum interventionell-chirurgischen Mitralklappenersatz im Stadium des klinischen Versuchs [18]: die *Tiara Valve* (Neovasc Inc., Richmond, Kanada), das *Edwards FORTIS™ Transcatheter Mitral Valve (TMV)* (Edwards Lifesciences, Irvine, USA), die *Tendyne (Lutter) Klappe* (Tendyne Inc., Roseville, MN, USA), die *CardiAQ-Edwards™ Transcatheter Mitral Valve (TMV)* (Edwards Lifesciences, Irvine, USA) und die *Twelve Klappe* (Twelve, Inc. Redwood City, USA) (Abb. 5). Alle fünf werden aktuell über die Spitze des linken Ventrikels (transapikal) implantiert. Mindestens drei weitere Technologien befinden sich im experimentellen Stadium (Sinomed Inc., Tianjin, China; HighLife SAS, Paris; Medtronic, USA).

Die bisherige Entwicklung der Transkatheter-Aortenklappen-Implantation (TAVI) soll exemplarisch für die bevorstehende Weiterentwicklung der Mitralklappeninsuffizienz-Behandlung mittels Kathetertechnik dienen. Diese Innovationen werden höchstwahrscheinlich zur besseren und früheren Abklärung der Mitralinsuffizienz führen. In einem zweiten Schritt werden je nach Resultaten die entsprechenden Leitlinien angepasst, damit eine möglichst adäquate Therapie in einem frühzeitigen Krankheitsstadium geplant werden kann. Als Beispiel sei die aktuelle Erfahrung mit der Edwards FORTIS™ TMV kurz zusammengefasst. Diese Mitralklappe, die durch einen transapikalen Zugang eingeführt werden kann, besteht aus dem bewährten bovinen Perikardgewebe der herkömmlichen chirurgischen Bioprothesen mit der gleichen Antiverkalkungsbehandlung. Die Klappe enthält einen grösseren Stoffring, um die Verankerung und die Abdichtung der Klappe am Mitralannulus optimal zu ermöglichen. Zwischen Februar 2014 und März 2015 wurde diese Klappe



**Abbildung 5:** Vier perkutane Mitralklappenersatz-Devices in klinischen Studien: (A) Tiara Valve, (B) Edwards FORTIS™ Transcatheter Mitral Valve (TMV), (C) Lutter Valve, (D) CardiAQ-Edwards™ Transcatheter Mitral Valve (TMV). Nachdruck mit freundlicher Genehmigung von Neovasc (A), Edwards Lifesciences (B, D), Prof. Dr. med. Georg Lutter, Medizinische Fakultät, Universität Kiel (C).

bei 13 Hochrisikopatienten anlässlich einer Machbarkeitsstudie in Europa und Kanada eingesetzt [19]. Die Untersuchung beinhaltete eine klinische Beobachtung und eine echokardiographische Kontrolle nach 30 Tagen, drei und sechs Monaten. Die Absetzung der Mitralklappe war bei 10 Patienten (77%) erfolgreich. Zwei Patienten, bei denen die Klappe nicht erfolgreich eingepflanzt werden konnte, wurden chirurgisch behandelt, verstarben aber an Komplikationen am 4. und 7. Tag postoperativ (mesenteriale Ischämie und Sepsis). Zwei Patienten verstarben in den ersten 30 Tagen (einer an respiratorischer Insuffizienz, der zweite an einer Klappenthrombose). Die relativ hohe Sterblichkeit in dieser kleinen Serie widerspiegelt vor allem das sehr hohe Risikoprofil der Patienten. Eine Beobachtung nach 6 Monaten steht bei acht Patienten zur Verfügung. Der mittlere Gradient beträgt  $4 \pm 1$  mm Hg, die Auswurfleistung der linken Kammer ( $33 \pm 9\%$ ), und bei vier Patienten besteht eine triviale oder leichte transprothetische oder paraprothetische Insuffizienz. Seit die-

ser «*first in man*»-Studie wurde die Klappe bei weiteren 20 schwerstkranken Patienten im Sinne des *compassionate use* verwendet.\*

Als Nebenerscheinung dürfte aber auch ein rascherer und breiterer Einsatz der zur Verfügung stehenden neuen minimalinvasiven therapeutischen Optionen, ungeachtet der chirurgischen Möglichkeiten und der kausalen, zur Mitralklappeninsuffizienz führenden Pathologie, stattfinden. Es könnte auch sehr wohl sein, dass einzelne Leitlinien wegen oder dank der erweiterten medizintechnischen Möglichkeiten angepasst werden.

Die schnelle Erweiterung der medizintechnischen Möglichkeiten durch weniger invasive Klappenersatzverfahren bergen aber auch die Gefahr, eine einfache und sehr effiziente chirurgische Therapie (nämlich die Rekonstruktion der Mitralklappe, mit dem Vorteil des Verzichts auf eine lebenslange Antikoagulation) durch einen perkutanen Klappenersatz zu ersetzen. Letzterer wäre möglicherweise für den Patienten etwas weniger

belastend, würde aber eine Langzeitantikoagulation (wegen der Grösse des Implantats mit viel Abdichtungs- und Verankerungsmaterial im linken Vorhof) notwendig machen. Diese Entwicklungen werden noch mehr als heute die Diskussion in *Heart-Teams* benötigen. Grundsätzlich müsste aber der Mitralklappenersatz (selbst durch Transkatheter-Technik) nur bei nicht rekonstruierbaren Formen der primären Mitralsuffizienz Anwendung finden.

### Auswirkungen der neuen Verfahren und Technologien auf die Praxis

Jedes neue Verfahren (hier beispielsweise vertreten durch neue Technologien zur Behandlung der Mitralklappeninsuffizienz) muss der Notwendigkeit der ausreichenden medizinischen Evidenz unterzogen werden. Dazu gehören heute auch Kriterien der langfristigen Wirksamkeit und der Wirtschaftlichkeit. Mit der immer schnelleren Einführung von Innovationen (Verfahren und Implantate) wird es zunehmend schwierig, die Resultate etablierter Evidenz abzuwarten respektive nach dieser Evidenz zu praktizieren. Warum?

- Neue Technologien werden sehr schnell nach «*first-in-man*»-Studien und kleineren Pilotstudien eingeführt und für den Markt zugelassen. Die Evidenz benötigt aber gerade für biologische Klappenprothesen Informationen über die Lebensdauer des Implantats.\*
- In vielen Institutionen herrscht ein Druck zur Innovation. Einzelne Industriepartner nehmen Einfluss auf die Definition von Behandlungsindikationen und entwerfen Studienprotokolle, die dazu dienen, neue Produkte auszutesten und in der Regel möglichst schnell in den klinischen Alltag einzuführen.
- Prospektiv-randomisierte Studien sind in diesem Bereich gelegentlich schwierig zu interpretieren, weil die Einschlusskriterien restriktiv sind (*entry bias*) und dadurch keine Abbildung der realen Welt erlauben [20]. Dadurch hinkt die medizinische Evidenz bei nicht selektionierten Patienten nach.
- In diesem Bereich spielt die Etablierung von lokalen Herz-Teams eine wichtige Rolle, damit dem Patien-

ten alle Optionen unter Berücksichtigung der jeweiligen Expertise unbefangen vorgestellt werden können. Argumente wie schnelle Therapie, Punktion anstelle eines chirurgischen Zugangs und kürzere Hospitalisationszeit sollten nicht als Marketinginstrumente verwendet werden, sondern in den klinischen Kontext hinsichtlich Evidenz, Komorbiditäten und Alter gesetzt werden. Für den Patienten sind Nachhaltigkeit und Einmaligkeit von mindestens ebenso grossem Interesse.

- Im Alltag ist die Behandlung der schweren Mitralsuffizienz nicht selten komplex, weil mehrere Faktoren die Auswahl der Therapie zusätzlich beeinflussen können:
  - a) Alter und Komorbiditäten der Patienten;
  - b) Lebensqualität und Lebenserwartung: Im fortgeschrittenen Alter steht die Lebensqualität im Vordergrund. Zusätzlich sollte das Mortalitätsrisiko für jede Option und im Einzelfall kalkuliert werden.

Die Diskussion muss in einer ausgewogenen Art und Weise die verschiedenen Methoden (Chirurgie versus Alternative) evaluieren, und es sollte nicht nur das beste mechanische Resultat, sondern auch die Belastung für den Patienten im Sinne der Invasivität und ihrer Verträglichkeit berücksichtigt werden. Der endgültige individuelle Entscheid wird zunehmend im *Heart-Team* unter Einbezug von Patienten, Angehörigen und Zuweisern getroffen werden müssen.

#### \* Nachtrag

Gerade im Sinne dieser Bemerkung verhielt sich die Erfahrung mit der Edwards FORTIS™ TMV, die seit Verfassung dieses Berichts nicht mehr weiterverfolgt wird.

#### Disclosure statement

SW declares research grants from: St. Jude Medical, Biotronik, Medtronic, Abbott, Medtronic, Edwards Lifesciences. Honoraria from: AstraZeneca, Eli Lilly, Abbott, Biosensors, Biotronik, Bayer.

#### Titelbild

© Maya0851601054 | Dreamstime.com

#### Literatur

Die vollständige nummerierte Literaturliste finden Sie als Anhang des Online-Artikels unter [www.medicalforum.ch](http://www.medicalforum.ch).

Korrespondenz:  
Prof. Dr. T. Carrel  
Direktor der Universitäts-  
klinik für Herz- und Gefäss-  
chirurgie  
Inselhospitäl  
CH-3010 Bern  
[thierry.carrel\[at\]insel.ch](mailto:thierry.carrel[at]insel.ch)

## Literatur / Références

- 1 Singh JP, Evans JC, Levy D, Larson MG, Freed LA, Fuller DL, *et al.* Prevalence and clinical determinants of mitral, tricuspid, and aortic regurgitation (The Framingham Heart Study). *Am J Cardiol.* 1999;83:897–902.
- 2 Lee EM, Porter JN, Shapiro LM, *et al.* Mitral valve surgery in the elderly. *Journal of Heart Valve Disease.* 1997;6:22–31.
- 3 Nkomo VT, Gardin JM, Skelton TN, Gottdiener JS, Scott CG, Enriquez-Sarano M. Burden of valvular heart diseases: a population-based study. *Lancet.* 2006;368:1005–11.
- 4 Acker MA, Parides MK, Perrault LP, Moskowitz AJ, Gelijns AC, Voisine P, *et al.*; CTSN. Mitral-valve repair versus replacement for severe ischemic mitral Regurgitation. *N Engl J Med.* 2014;370:23–32.
- 5 Schmitto JD, Lee LS, Mokashi SA, Bolman RM 3rd, Cohn LH, Chen FY. Functional Mitral regurgitation. *Cardiol Rev.* 2010;18:285–91.
- 6 Adams DH, Rosenhek R, Falk V. Degenerative mitral valve regurgitation: best practice revolution. *Eur Heart J.* 2010;16:1958–66.
- 7 Nishimura RA, Otto CM, Bonow RO, Carabello BA, Erwin JP 3rd, Guyton RA, *et al.*; American College of Cardiology; American College of Cardiology/American Heart Association; American Heart Association. 2014 AHA/ACC guideline for the Management of patients with valvular heart disease: a report of the American College of Cardiology/American Heart Association Task Force on Practice Guidelines. *J Thorac Cardiovasc Surg.* 2014;148:e1–e132.
- 8 Vahanian A, Alfieri O, Andreotti F, Antunes MJ, Barón-Esquivias G, Baumgartner, *et al.*; ESC Committee For Practice Guidelines (CPG); Joint Task Force on the Management of Valvular Heart Disease of the European Society of Cardiology (ESC); European Association For Cardio-Thoracic Surgery (EACTS). Guidelines on the management of valvular Heart disease (version 2012): the Joint Task Force on the Management of Valvular Heart Disease of the European Society of Cardiology (ESC) and the European Association for Cardio-Thoracic Surgery (EACTS). *Eur J Cardiothorac Surg.* 2012;42:1–44.
- 9 Perier P, Hohenberger W, Lakew F, Diegeler A. Prolapse of the posterior leaflet: resect or respect. *Ann Cardiothorac Surg.* 2015;4:273–7.
- 10 Tabata M, Kasegawa H, Fukui T, Shimizu A, Sato Y, Takanashi S. Long-term outcomes of artificial chordal replacement with tourniquet technique in mitral valve repair: a single-center experience of 700 cases. *J Thorac Cardiovasc Surg.* 2014;148:2033–8.
- 11 Weber A, Hurni S, Vandenberghe S, Wahl A, Aymard T, Vogel R, Carrel T. Ideal site for ventricular anchoring of artificial chordae in mitral regurgitation. *J Thorac Cardiovasc Surg.* 2012;143(4 Suppl):78–81.
- 12 Downs EA, Lim DS, Saji M, Ailawadi G. Current state of transcatheter mitral valve repair with the MitraClip. *Ann Cardiothorac Surg.* 2015;4:335–40.
- 13 Boekstegers P, Hausleiter J, Baldus S, von Bardeleben RS, Beucher H, Butter C, *et al.* Germany Society of Cardiology Working Group on Interventional Cardiology Focus Group on Interventional Mitral Valve Therapy. Percutaneous interventional mitral regurgitation treatment using the Mitra-Clip system. *Clin Res Cardiol.* 2014;103:85–96.
- 14 D'Ascenzo F, Moretti C, Marra WG, Montefusco A, Omede P, Taha S, *et al.* Meta-analysis of the usefulness of Mitraclip in patients with functional mitral regurgitation. *Am J Cardiol.* 2015;116:325–31.
- 15 Feldman T, Foster E, Glower DD, Kar S, Rinaldi MJ, Fail PS, *et al.* EVEREST II Investigators. Percutaneous repair or surgery for mitral regurgitation. *N Engl J Med.* 2011;364:1395–406.
- 16 Schofer J, Siminiak T, Haude M. Percutaneous mitral annuloplasty for functional mitral regurgitation: results of the CARILLON Mitral Annuloplasty Device European Union Study. *Circulation* 2009;120:326–33.
- 17 Carrel T, Wenaweser P, Reineke S, Simon R, Eberle B, Windecker S, Huber C. Worldwide first surgical implantation of a transcatheter valved stent in mitral position. *Cardiovascular Medicine* 2012;15:202–5
- 18 Beigel R, Wunderlich NC, Kar S, Siegel RJ. The evolution of percutaneous mitral valve repair therapy lessons learned and implications for patient selection. *J Am Coll Cardiol* 2014;64:2688–700.
- 19 Bapat V, Buellesfeld L, Peterson MD, Hancock J, Reineke D, Buller C, *et al.* Transcatheter mitral valve implantation (TMVI) using the Edwards FORTIS device. *EuroIntervention.* 2014;10 Suppl U:U120–8.
- 20 Jeger RA, Toggweiler S. Interventional treatment for structural heart disease: who is deciding, and can we afford it?. *Swiss Med Wkly.* 2014;144:w14046.