Orthopédie

Douleurs après la pose d'une prothèse de genou: que faire et quand?

PD Dr méd. Michael T. Hirschmann

Klinik für Orthopädische Chirurgie und Traumatologie des Bewegungsapparates, Kantonsspital Baselland (Bruderholz, Liestal, Laufen), Bruderholz

Les implantations de prothèses de genou sont considérées comme des opérations efficaces, ce qui est à la fois dû aux progrès accomplis au niveau des matériaux utilisés et aux avancées des techniques chirurgicales. Malgré cela, env. 20–30% des patients ne sont pas satisfaits du résultat en raison de douleurs, d'une instabilité ou d'une limitation des mouvements et doivent donc faire l'objet d'un diagnostic fastidieux et d'une prise en charge interdisciplinaire.

Introduction

L'implantation d'une prothèse de genou est considérée comme une opération très efficace pour le traitement d'une gonarthrose pour laquelle toutes les possibilités de traitement conservateur ont été épuisées [1]. Après l'opération, la plupart des patients sont satisfaits du résultat et exempts de douleurs. Au cours des dernières années, les taux de survie des prothèses à 15 ans se sont nettement améliorés, s'élevant à 85–95%, notamment en raison des progrès accomplis au niveau des prothèses et matériaux utilisés, des avancées dans les techniques chirurgicales et d'une meilleure compréhension de la mécanique complexe du genou [1].

On pourrait ainsi penser que tout va pour le mieux, mais en y regardant de plus près, 20–30% de tous les patients sont malgré tout insatisfaits du résultat après la pose d'une prothèse de genou [1]. Ces patients se plaignent entre autres de douleurs, d'un sentiment d'insécurité (instabilité) ou d'une limitation de la mobilité (flexion et/ou extension) de l'articulation du genou [1]. Une hyperthermie et un gonflement de l'articulation du genou sont aussi fréquemment rapportés [1]. Les attentes croissantes et le souhait du patient de pouvoir à nouveau pratiquer certaines activités sportives après l'opération peuvent également contribuer à l'insatisfaction vis-à-vis du résultat de l'opération [1].

Les patients souffrant de douleurs après la pose d'une prothèse du genou requièrent un diagnostic clinique et radiologique très fastidieux [1]. Un examen clinique succinct et une brève inspection du cliché de radiographie conventionnelle s'avèrent souvent insuffisants. Dès lors, les patients qui ressentent encore des douleurs après la pose d'une prothèse de genou devraient, dans le cas idéal, être pris en charge dans un centre qui s'est spécialisé dans l'évaluation et le traitement de tels patients [1]. L'évaluation de ces patients implique un investissement élevé en personnel et en ressources financières qui, à l'ère des DRG, peut être mutualisé afin d'atteindre le meilleur résultat possible pour les patients et les organismes payeurs.

Il est en outre essentiel d'obtenir une coopération étroite entre le patient, le médecin de famille, le physiothérapeute et l'orthopédiste spécialisé dans le traitement des patients insatisfaits après la pose d'une prothèse de genou [1]. L'objectif principal est de trouver la/les cause(s) des symptômes du patient, puis de la/les traiter de manière optimale [1]. A moins que le patient s'y oppose, il convient en règle générale de tenter activement de prendre contact avec l'opérateur précédent afin, d'une part, de mieux comprendre les problèmes, les conditions de vie et le caractère du patient et, d'autre part, de discuter ensemble du contexte particulier du patient sur le plan technique [1].

Notre propre expérience nous a montré qu'il est déterminant pour le patient qu'il ne s'entête pas à surmonter son passé, autrement dit l'échec de sa précédente opération, mais qu'il s'emploie de toutes ses forces à l'amélioration de la situation actuelle.

Michael T. Hirschmann

Diagnostic: le «concept du puzzle»

En règle générale, les douleurs persistantes ou récurrentes après la pose d'une prothèse de genou ne sont pas dues à une cause unique, mais à une combinaison de plusieurs causes [1].

La démarche diagnostique consiste à assembler un puzzle à partir de différentes pièces diagnostiques [1]. C'est uniquement lorsque les différentes pièces s'imbriquent et forment une image cohérente qu'il est possible de savoir avec une certitude suffisamment élevée que le patient profitera d'une opération additionnelle [1]. La souffrance du patient joue également un rôle déterminant dans cette évaluation des risques [1].

Les quatre grands piliers du diagnostic sont:

1. anamnèse standardisée circonstanciée au moyen d'un questionnaire d'évaluation spécialisé;
2. examen clinique détaillé;
3. analyses de laboratoire, y compris bactériologie et histologie;
4. examens de radiologie-médecine nucléaire.

Le schéma diagnostique de base est présenté dans la figure 1 [1]. Les autres algorithmes diagnostiques plus spécifiques peuvent être téléchargés à partir de notre site internet [2].

Le recueil de l'anamnèse et des antécédents du patient se fait au moyen d'un questionnaire standardisé [1]. Celui-ci est conçu de telle manière que les questions permettent de rechercher des modes de présentation typiques de certaines pathologies [1]. Ces modes de présentation sont ensuite mis en relation avec les résultats de l'examen clinique et de l'examen radiologique et évalués selon le principe clé-serrure [1].

Qu'est-ce qu'une prothèse de genou correctement positionnée?

La prothèse de genou peut être positionnée selon six degrés de liberté, en distinguant pour le fémur et le tibia une orientation en flexion-extension, en varus-valgus et en rotation interne-rotation externe [1]. En outre, une translation en direction médiale-latérale, antérieure-postérieure et proximale-distale est possible [1]. En règle générale, il existe des recommandations plus ou moins claires quant au positionnement et à l'orientation de la prothèse de genou [1]. Malgré tout, nous rencontrons toujours, d'une part, des patients dont l'orientation de la prothèse paraît bonne à la radiographie mais qui souffrent de douleurs et, d'autre part, des patients dont l'orientation de la prothèse paraît mauvaise à la radiographie mais qui n'ont aucun symptôme.

A notre avis, cela s'explique par le fait que le positionnement optimal de la prothèse de genou n'est pas le même pour tous les patients [1]. Le positionnement optimal dépend fortement de l'anatomie individuelle et de l'alignement [1]. Chaque patient possède un espace propre dans lequel la prothèse peut être orientée et fonctionne bien pour lui [1]. Chez certains patients, cet espace est plus large, tandis que chez d'autres, il s'avère plus étroit. Ainsi, une rotation interne de 6° sera par ex.

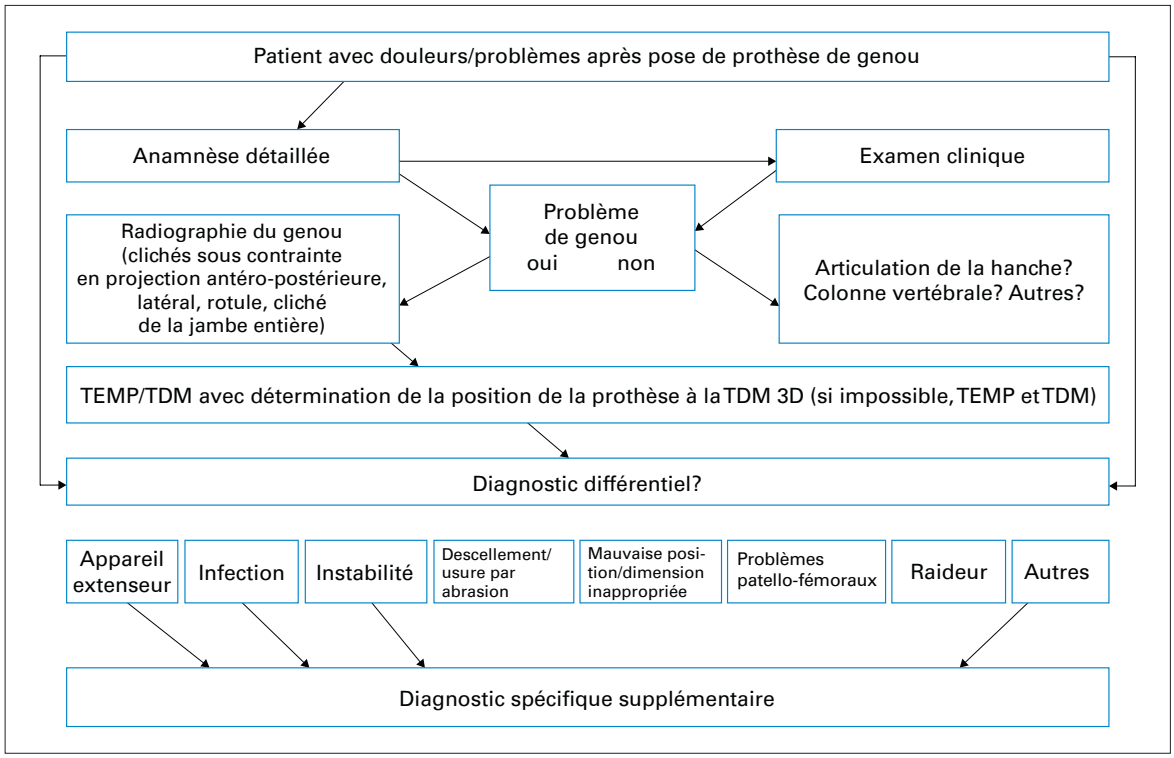

Figure 1: Schéma de base pour le diagnostic des patients avec douleurs après la pose d'une prothèse de genou. Abréviations: TEMP = tomographie par émission monophotonique, TDM = tomodensitométrie.

possible chez un patient, alors qu'elle provoquera des symptômes chez un autre patient [1].
Chaque patient possède donc une zone de confort spécifique individuelle en termes de positionnement de la prothèse [1]. Il est dès lors judicieux de ne pas considérer les valeurs mesurées d'orientation de la prothèse comme des valeurs absolues, mais de les mettre en corrélation avec les symptômes cliniques, l'anamnèse et les résultats d'examen dans l'esprit du «concept du puzzle» [1]. Un positionnement non optimal de la prothèse de genou est uniquement problématique lorsqu'il occasionne des symptômes correspondants [1].
A l'avenir, il convient donc améliorer la planification avant la pose de la prothèse de genou afin de réduire la problématique inhérente à la prothèse de genou douloureuse. Une possibilité serait de réaliser la planification en 3D, et non pas en 2D comme c'est le cas actuellement.

Traitement de la prothèse de genou douloureuse

C'est uniquement lorsque la/les cause(s) des symptômes parvient/parviennent à être correctement identifiée(s) que le traitement consécutif peut apporter une amélioration pour le patient [1].
Les principales composantes du traitement conservateur sont un traitement de la douleur et une physiothérapie adaptés au patient [1]. Face à un problème mécanique évident ou à une infection, il est le plus souvent judicieux d'attendre 12 mois avant d'entreprendre une nouvelle opération, car une amélioration des symptômes peut encore être espérée avec un traitement conservateur ciblé [1]. Cette information doit aussi clairement être communiquée au patient. De notre point de vue, une évaluation des troubles fonctionnels conjointement avec le physiothérapeute devrait faire partie du bilan standard chez ce groupe de patients délicat [1]. Il est surprenant de constater toutes les améliorations qui peuvent encore être obtenues pour le patient moyennant ce biais-là.
En l'absence d'amélioration des symptômes après l'épuisement de toutes les options thérapeutiques conservatrices, l'indication d'une opération de révision peut à nouveau être évaluée [1].

Système de feux de signalisation

Il n'est aujourd'hui plus admissible de pratiquer une révision en cas de douleurs d'origine indéterminée [1]. Seuls les patients avec une cause des symptômes clairement identifiée et une amélioration prévisible après la révision devraient être opérés [1]. A cet effet, nous utilisons un système de feux de signalisation, qui classe les indications de révision en trois catégories (verte, orange, rouge) [1].
La catégorie *«verte»* englobe les patients pour lesquels le puzzle diagnostique a livré une image claire. Il s'agit notamment de:
- problèmes clairement mécaniques, comme par ex. sollicitation excessive du tractus ilio-tibial et anomalie de la course rotulienne dans le cadre d'une instabilité asymétrique à mi-flexion dans un composant prothétique fémoral avec une forte rotation interne;
- infection;
- descellement des composants prothétiques;
- instabilité;
- raideur d'origine mécanique ou liée à une instabilité.

Sont typiquement classés dans la catégorie *«orange»* les patients chez lesquels certaines parties du puzzle sont facilement reconnaissables tandis que d'autres parties restent confuses. Il s'agit typiquement de:
- raideur liée à une rotule basse dans le cadre d'une ligne articulaire déplacée;
- syndrome douloureux régional complexe (SDRC);
- affections neurologiques progressives sous-jacentes.

Les patients de la catégorie *«rouge»*, autrement dit ceux chez qui une révision chirurgicale n'est pas indiquée, sont ceux chez lesquels les symptômes et résultats d'examen ne concordent pas.

Par ailleurs, il existe des facteurs spécifiques au patient, qui peuvent avoir une influence négative sur le résultat après la révision et qui doivent dès lors être pris en compte dans l'évaluation de l'indication [1]. Il s'agit par ex. d'attentes trop élevées et irréalistes du patient, de problèmes psychiques chroniques, de la dépendance à des médicaments, à des drogues ou à l'alcool et de tous les facteurs pouvant contribuer à un manque d'observance et à des problèmes durant la réhabilitation.

Correspondance:
PD Dr méd.
Michael Hirschmann
Teamleiter Kniechirurgie,
Leitender Arzt
Klinik für Orthopädische
Chirurgie und Traumatologie
des Bewegungsapparates,
Kantonsspital Baselland
CH-4101 Bruderholz
Michael.Hirschmann[at]
unibas.ch
www.kniedoktor.ch

Disclosure statement
L'auteur n'a pas déclaré des obligations financières ou personnelles en rapport avec l'article soumis.

Références
1 Hirschmann MT, Becker R, editors. The unhappy total knee replacement – a comprehensive review and management guide. Cham, Heidelberg, New York, Dordrecht, London: Springer; 2015.
2 Kniedoktor.ch (site internet). Basel: Diagnostisches Aklärungsschema für schmerzhafte Knieprothesen (mise à jour sept. 2016).