Äussert sich klinisch am häufigsten als schmerzlose Schwellung

Mammakarzinom beim Mann

Adina Badoi[a], Elena Kralidis[b], Stephanie Lüthi[a]

[a] Innere Medizin, Kantonsspital Aarau
[b] Onkologie, Kantonsspital Aarau

Adina Badoi

Fallbericht

Ein 73-jähriger Mann wurde uns wegen einer Rötung, Schwellung und Dolenz der rechten Mamma zugewiesen. Der Patient verspürte seit sechs Tagen Schmerzen.

Status

Bei Eintritt präsentierte sich der Patient in einem guten Allgemeinzustand. Inspektorisch (Abb. 1) fiel auf, dass die rechte Brustdrüse im Vergleich zur linken Seite geschwollen war. Zudem bestand eine leichte Rötung oberhalb der Mamille. Palpatorisch konnte eine derbe, zur Brustwand verschiebliche, dolente Raumforderung mit verhärteter und leicht eingezogener Mamille festgestellt werden (ca. 4 × 3 cm). Axillär und supraclavikulär waren keine vergrösserten oder dolenten Lymphknoten palpabel.

Befunde

Laborchemisch fanden sich bei normwertigen Entzündungszeichen keine Hinweise für einen Infekt respektive Abszess.

In der Mammographie (Abb. 2) zeigte sich retromamillär rechts eine 20 × 26 × 25 mm grosse, zum Teil unscharf abgrenzbare Weichteilverdichtung ohne pleomorphe Mikroverkalkungen.
Sonographisch (Abb. 3) konnte retromamillär eine zentral liegende, polyzyklisch konfigurierte 18 × 15 × 20 mm grosse, hypoechogene Läsion mit Hyperperfusion und begleitender Architekturstörung dargestellt werden. Eine weitere hypodense, unscharf abgrenzbare Läsion zeigte sich unmittelbar lateral davon mit einer Grösse von 6 × 7 × 5 mm ohne eindeutige Perfusion. Axillär rechts fanden sich einzelne fettreiche, bis 7 mm grosse Lymphknoten.

Diagnose

Bildmorphologisch stellte sich somit der hochgradige Verdacht auf ein multifokales Mammakarzinom mit einer BI-RADS-Klassifikation von 5.
In der Folge wurde eine ultraschallgesteuerte Punktion der zwei verdächtigen Läsionen durchgeführt. In den Stanzbiopsien konnte histologisch (Abb. 4) ein invasiv duktales Mammakarzinom (BRE 3 + 2 + 1 = G2)

Abbildung 1: Lokalbefund. Schwellung der rechten Brust und leichte Rötung oberhalb der Mamille.

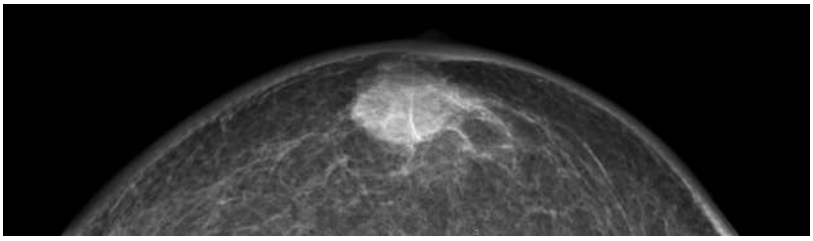

Abbildung 2: Die Mammographie zeigt eine Weichteilverdichtung ohne Mikroverkalkungen.

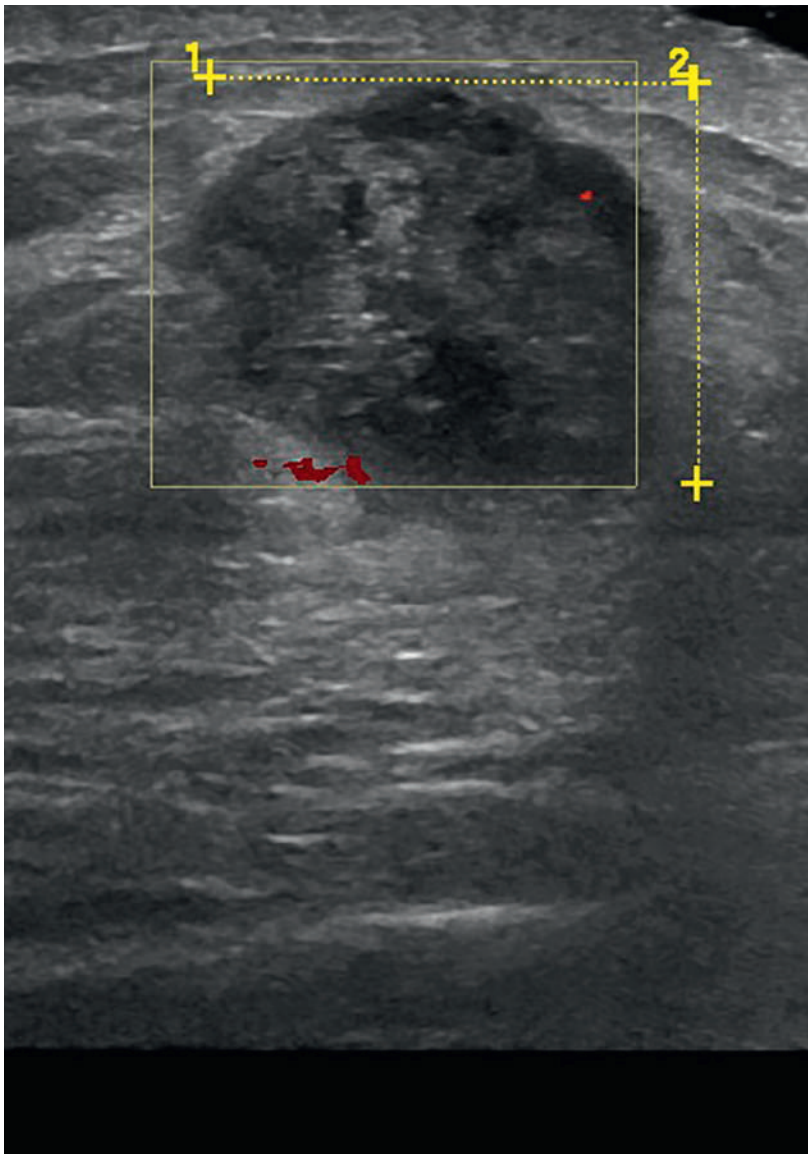

Abbildung 3: Mamma-Sonographie mit hypoechogener Läsion.

nachgewiesen werden, entsprechend einer B-Klassifikation von B5b. In der Biopsie der zweiten Läsion konnten keine malignen Zellen nachgewiesen werden. Das immunhistochemische Tumorprofil wies eine Positivität für Hormonrezeptoren nach (ER12/12, PR9/12, 5–10% MIB-1). Die HER2-Protein-Überexpression war negativ. Die Diagnose eines Mammakarzinoms (Mamma virilis) wurde bei Positivität für die Zytokeratinmarker CK8/18 und Negativität für den Zytokeratinmarker CK5/6 weiter unterstützt.

Zum Staging wurde eine Skelettszintigraphie durchgeführt, in der keine ossäre Metastasierung nachgewiesen werden konnte. Sonographisch zeigten sich auch keine metastasensuspekten Parenchymläsionen der Leber. Radiologisch fand sich kein Anhaltspunkt für pulmonale Metastasen.

Therapie

In der präoperativen Lymphszintigraphie zeigen sich 3 Sentinel-Lymphknoten in der Axilla rechts, kein Abfluss zu den medialen Lymphknoten. Drei Wochen nach initialer Beurteilung auf der Notfallstation erfolgte die totale Mastektomie und Sentinel-Lymphonodektomie der 3 Lymphknoten der Axilla rechts. Es handelte sich um ein Stadium pT1c pN0i+ (0/3 sn) M0 L0 V0 G2 R0.

Verlauf

Nach komplikationslosem postoperativem Verlauf wurde der Patient nach Hause entlassen, und es wurde eine endokrine Therapie mit Tamoxifen installiert. Nach 13-monatiger Therapie mit Tamoxifen bemerkte der Patient ein Vertauschen von Buchstaben beim Schreiben. MR-graphisch konnten zwei frische ischämische Läsionen nachgewiesen werden. Bei einem initialen Primärtumorstadium von pT1c wurde bei erhöhtem thromboembolischem Risiko das Tamoxifen abgesetzt. Im Verlauf konnten sowohl im Ultraschall als auch in der Mammographie keine Hinweise für ein lokales Tumorrezidiv gefunden werden.

Diskussion

Die Inzidenz von Mammakarzinomen bei Männern ist selten und beträgt 1 von 100 000, was <1% aller Karzinome bei Männern ausmacht [2]. Differentialdiagnostisch muss bei einer Schwellung der männlichen Brust die Gynäkomastie abgegrenzt werden. Hierbei handelt es sich um eine benigne ein- oder doppelseitige Brustdrüsenvergrösserung des Mannes, die durch Östrogenüberschuss bzw. Androgenmangel bedingt ist. Ebenso kann die Gynäkomastie medikamentös verursacht werden (typischerweise Spironolacton).

Ein erhöhtes Risiko für Mammakarzinome besteht bei Männern mit einem Ungleichgewicht des Östrogen-Testosteron-Verhältnisses, wie dies zum Beispiel beim Klinefelter-Syndrom (Kariotyp 47 XXY), Kryptorchismus, bei kongenitaler inguinaler Hernie, Orchiektomie, Orchitis oder Hodenverletzungen der Fall ist [1, 2]. Aber auch Adipositas und Leberzirrhose führen durch erhöhte periphere Aromatisierung der Östrogene zu

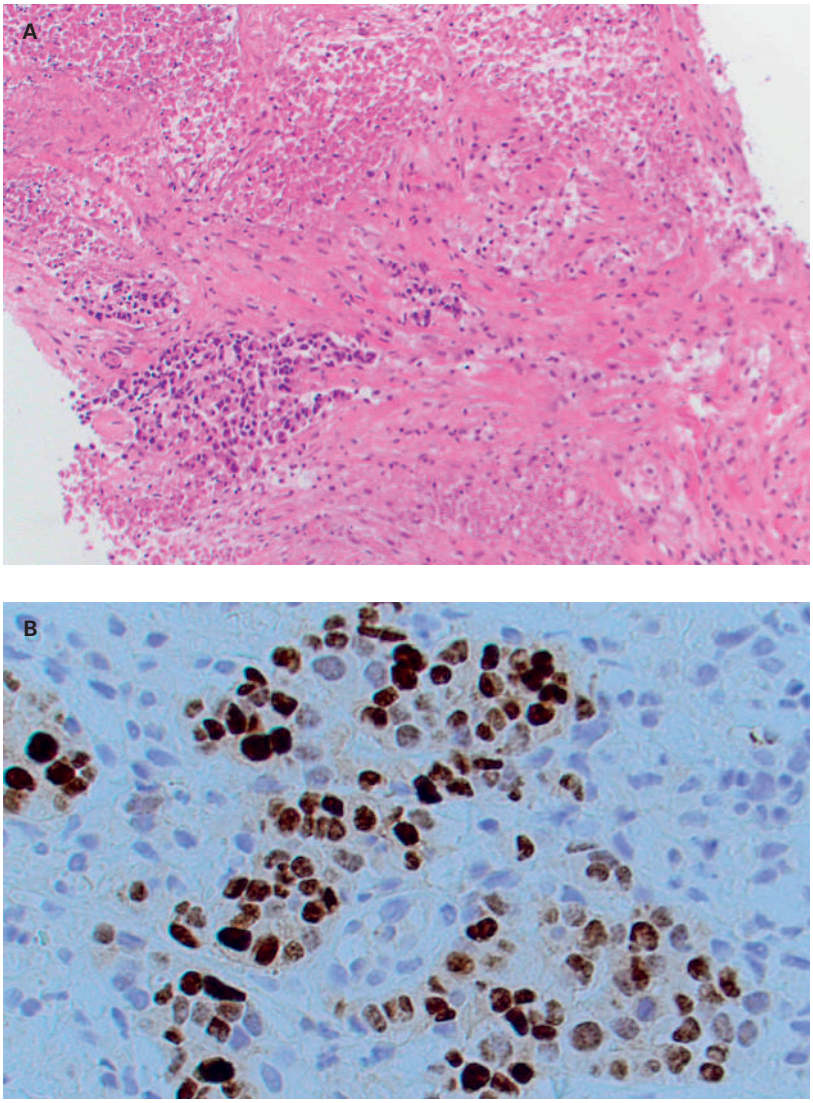

Abbildung 4: Invasiv duktales Mammakarzinom. **A:** HE-Färbung, **B:** ER-Färbung.

einer erhöhten Östrogenkonzentration im Blut und stellen somit einen Risikofaktor zur Entwicklung von Mammakarzinomen dar. Zudem besteht bei 15–20% der Männer mit Mammakarzinomen eine positive Familienanamnese. Hierbei spielen die Tumorsuppressorgene BRCA 1 und BRCA 2 eine relevante Rolle. Im Unterschied zu den Frauen, wo sowohl BRCA-1- als auch BRCA-2-Mutationen zu Mammakarzinomen führen, ist bei den Männern vorwiegend die Mutation des BRCA 2 mit einer erhöhten Mammakarzinom-Rate vergesellschaftet [2].

Aufgrund des häufigen Auftretens der BRCA-Mutation beim Mann empfehlen Guidelines die Information der Angehörigen und eine genetische Testung auf Mutationen bei Risikopatienten [6].

In 90% der Fälle aller Mammatumoren bei Männern handelt es sich histologisch um invasive Karzinome. Die restlichen 10% sind nicht-invasive Karzinome. Bei diesen wiederum handelt es sich meistens um duktale Carcinoma in situ. Lobuläre nicht-invasive Karzinome sind extrem selten, da in der normalen männlichen Brust keine terminalen Lobuli vorkommen. Die Rate nicht-invasiver Karzinome bei Männern ist höher als bei Frauen, was höchstwahrscheinlich durch die kleine Grösse der männlichen Brustdrüse, was eine raschere Diagnose erlaubt, erklärt werden kann. Brusttumoren bei Männern haben eine höhere Rate für Hormonrezeptor-Positivität (81% ER+, 74% PR+), als dies bei Frauen der Fall ist [1].

Die signifikanten prognostischen Faktoren sind ähnlich bei Männern und Frauen: axillärer Lymphknotenstatus, Tumorgrösse, histologisches Grading und Hormonrezeptorstatus [1].

Neuere Studien [3] haben gezeigt, dass die Prognose bei Frauen und Männern ähnlich ist, wenn die Patienten nach Alter und Karzinomstadium randomisiert werden.

Die Therapie-Empfehlungen für Mammakarzinome bei Männern sind analog zu den Frauen, wobei bei den Männern eher eine Mastektomie durchgeführt wird. Falls eine brusterhaltende Operation durchgeführt wird, folgt anschliessend eine Radiotherapie.

Bezüglich der adjuvanten Hormontherapie gibt es keine randomisierten Studien. Aufgrund der grossen Rate an Hormonrezeptor-Positivität bei den männlichen Mammakarzinomen scheint eine Hormontherapie jedoch vielversprechend.

In wenigen retrospektiven Studien konnte gezeigt werden, dass die Hormontherapie mittels Hormonrezeptormodulatoren das Überleben verbessert [5]. Es wird empfohlen, die Hormontherapie bei Männern, ähnlich wie bei Frauen, für fünf Jahre durchzuführen. Aktuell gehört das Tamoxifen zur Standardtherapie in der adjuvanten Hormontherapie des Mammakarzinoms beim Mann. Die Rolle der Aromatasehemmer im adjuvanten Setting ist noch unklar, da aktuell zu wenige Daten vorhanden sind [2].

Tamoxifen scheint von Männern aufgrund von Nebenwirkungen (u.a. thromboembolische Ereignisse) schlechter toleriert zu werden, weshalb die Therapie bei Männern in Studien nur ein bis zwei Jahre durchgeführt wird [7].

Bei den metastasierten Karzinomen ist weiterhin die Hormontherapie die First-line-Behandlung. Eine Chemotherapie kommt als Second-line-Therapie bei Patienten in Frage, die nicht auf die Hormontherapie angesprochen haben oder Hormon-Rezeptor-negativ sind [1].

Die Prognose bei Männern und Frauen ist zwar ähnlich, jedoch vergeht bei Männern vom ersten Auftreten der Symptome bis zur Diagnosestellung mehr Zeit. Dies vor allen wegen des begrenzten Bewusstseins sowohl der Patienten als auch der Ärzte gegenüber Mammakarzinomen bei Männern [1].

Korrespondenz:
Dr. med. Adina Badoi
Kantonsspital Aarau
Tellstrasse 25
CH-5001 Aarau
adina.badoi[at]bluewin.ch

Aktuelles

Die *Schweizerische Arbeitsgemeinschaft für Klinische Krebsforschung* (SAKK) plant zusammen mit der *European Organisation for Research and Treatment of Cancer* (EORTC) eine Studie zum Thema Mammakarzinom beim Mann. Die Studie hat zum Ziel, eine bessere Identifizierung, Charakterisierung und ein besseres Management des Mammakarzinoms beim Mann möglich zu machen [8]. Die Studie setzt sich aus drei Phasen zusammen. Initial wurden in zehn verschiedenen Ländern retrospektiv Patienten eingeschlossen (insgesamt 1822 Patienten zwischen 1990 und 2010). In der aktuellen Phase 2 werden Patienten prospektiv eingeschlossen. Phase 3 beinhaltet randomisierte Therapieansätze.

Danksagung
Wir danken Frau Dr. Daniela Schwegler-Guggemos (Radiologie) und Herrn Dr. Hüseyin Yurtsever (Pathologie) für die zur Verfügung gestellten Abbildungen.

Disclosure statement
Die Autoren haben keine finanziellen oder persönlichen Verbindungen im Zusammenhang mit diesem Beitrag deklariert.

Literatur

1 Giordano SH, Buzdar AU, Hortobagyi GN. Breast Cancer in Men. Ann Intern Med. 2002;137:678–87.
2 Johansen Taber KA, Morisy LR, Osbahr AJ III, Dickinson BD. Male breast cancer: Risk factors, diagnosis, and management (Review). Oncology Reports. 2010;24:1115–20.
3 Adami HO, Holmberg L, Malker B, Ries L. Long-term survival in 406 males with breast cancer. Br J Cancer. 1985;52:99–103. [PMID: 4015955]
4 Ouriel K, Lotze MT, Hinshaw JR. Prognostic factors of carcinoma of the male breast. Surg Gynecol Obstet. 1984;159:373–6. [PMID: 6484794]
5 Ribeiro G, Swindell R, Harris M, Banerjee S, Cramer A. A review of the management of the male breast carcinoma based on an analysis of 420 treated cases. The Breast. 1996;5:141–6.
6 National ComprehesiveCancer Network (NCCN) www.nccn.org.
7 Gomez-Raposo C, Zambrana Tévar F, Sereno Moyano M, Lopez Gomez M, Casado E. Male breast cancer. Cancer treatment Revies. 2010;36:451–7.
8 Cardoso F, Bartlett J, Slaets L, et al. Characterization of male breast cancer: First results of the EORTC10085/TBCRC/BIG/NABCG International Male Breast Cancer Program. 2014 San Antonio Breast Cancer Symposium.

Das Wichtigste für die Praxis

Die häufigste klinische Manifestation bei Männern mit Mammakarzinom ist eine schmerzlose Schwellung. Andere klinische Zeichen sind eingezogene Mamille, lokale Schmerzen, Hautulzeration und Mamillenblutung. Es ist wichtig, auch bei Männern an die Differentialdiagnose Mammakarzinom zu denken. Die adjuvante Standard-Hormontherapie ist Tamoxifen. Je nach thromboembolischem Risiko wird die Therapie mit Tamoxifen weitergeführt und durch eine orale Antikoagulation ergänzt oder das Tamoxifen wird abgesetzt. Sobald die Diagnose eines Mammakarzinoms beim Mann mit einer BRCA-Mutation gestellt wurde, ist eine genetische Beratung indiziert.