Eine Komprimierung der linken Nierenvene

Das Nussknacker-Syndrom

Oliver Quaile, Jonas Brunner, Thomas Kinsbergen

Chirurgische Klinik, SRO Langenthal

Oliver Quaile

Fallbericht

Anamnese

Notfallmässige Vorstellung einer 64-jährigen Patientin aufgrund plötzlich eintretender, kolikartiger Schmerzen im linken Unterbauch seit Stunden ohne Nausea oder Emesis bei normalem Stuhlgang und unauffälliger Miktion. Dieselben Schmerzen seien in den letzten fünf Jahren intermittierend aufgetreten, mit vermehrter Häufigkeit (alle 1–2 Wochen) im letzten Jahr. Sie sistierten jeweils spontan nach einigen Stunden, seien nahrungsunabhängig, jedoch bei Obstipation, Geschlechtsverkehr und beim Vorneüberbeugen an Frequenz und Intensität zunehmend. Die Patientin befindet sich seit ihrem 50. Lebensjahr in der Menopause und hat bis auf ein bekanntes Asthma bronchiale sowie Status nach fünf problemlosen Spontangeburten eine unauffällige persönliche Anamnese. Eine ausgedehnte Abklärung während der letzten Jahre mittels Gastro- und Koloskopie sowie Ösophagusmanometrie und CT-Thorax/-Abdomenuntersuchung fand keine eindeutige Ursache der Schmerzsymptomatik.

Status und Befunde

Klinisch zeigte sich lediglich eine leichte Druckdolenz ohne Défense im linken Unterbauch bei unauffälligem Labor und einer isolierten Mikrohämaturie im Urinstatus. Sonographisch fanden sich intraabdominal keine Auffälligkeiten, jedoch eine Fett enthaltende, nicht inkarzerierte Canalis-obturatorius-Hernie links. Bei spontaner, kompletter Schmerzregredienz erfolgte eine symptomatische Therapie und im Verlauf das Aufgebot in die chirurgische Sprechstunde.

Verlauf und Therapie

Rund einen Monat später erneute notfallmässige Vorstellung aufgrund derselben Schmerzsymptomatik mit zusätzlichem Gewichtsverlust von 5 kg während der letzten drei Monate bei unveränderter Klinik und Labor. Die CT-Abdomenuntersuchung zeigte eine Komprimierung der V. renalis links durch die Aorta abdominalis und A. mesenterica superior mit Dilatation der linken V. ovarica und varikösen Venen im kleinen Becken (Abb. 1). Bei dringlichem Verdacht auf ein Nussknacker-Syndrom erfolgte die Zuweisung in die Angio-

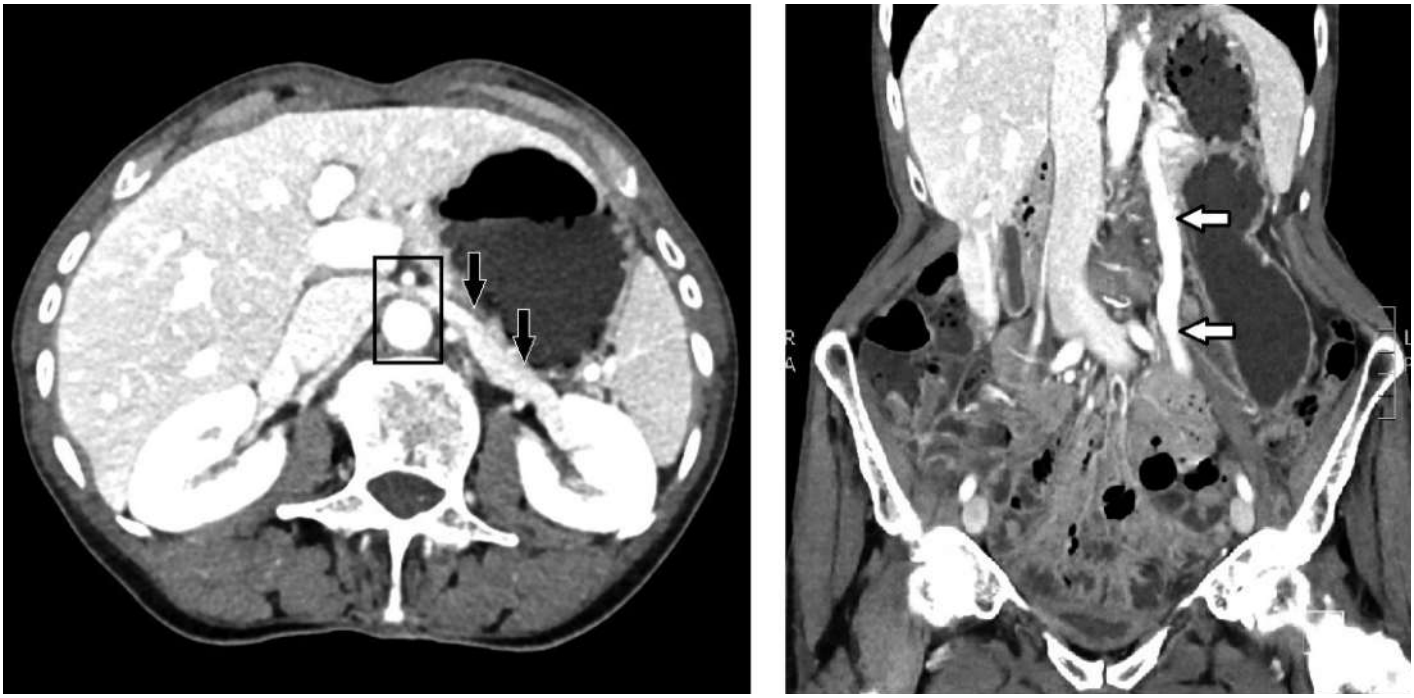

Abbildung 1: Komprimierung der linken Nierenvene zwischen Aorta abdominalis und A. mesenterica superior (schwarzes Rechteck) mit nachfolgender Dilatation der Nierenvene (schwarzer Pfeil) und V. ovarica sinistra (weisser Pfeil).

logie, wobei ein Stent im Bereich der Stenose der linken Nierenvene eingelegt und die schwer refluxive linke Ovarialvene mittels «Coiling» embolisiert wurde. Anschliessend traf eine sofortige Beschwerdebesserung ein. Die Patientin ist seither beschwerdefrei.

Diskussion

Als Nussknacker-Syndrom (NKS) wird eine symptomatische Komprimierung der linken Nierenvene bezeichnet, meistens zwischen der Aorta abdominalis und der A. mesenterica superior bei normaler Lage der Nierenvene (anteriores NKS), seltener zwischen Wirbelsäule und Aorta abdominalis (posteriores NKS) bei retroaortal lokalisierter Nierenvene. Zusätzlich findet sich in der Literatur eine Vielzahl weiterer, seltener Ursachen wie Pankreasneoplasien, paraaortale Lymphadenopathie, retroperitoneale Tumoren, abominales Aortenaneurysma, Duplikatur der linken Nierenvene usw. Der Begriff Nussknacker-Syndrom sollte ausschliesslich für symptomatische Patienten mit oben beschriebener Anatomie verwendet werden [1].

Als Nussknacker-Syndrom wird eine symptomatische Komprimierung der linken Nierenvene bezeichnet, meistens zwischen der Aorta abdominalis und der A. mesenterica superior.

Die Prävalenz des NKS ist aufgrund der Vielzahl asymptomatischer Patienten unbekannt. Am häufigsten sind Frauen zwischen dem 20. und 30. Lebensjahr und mittleren Alters betroffen sowie Jugendliche unabhängig vom Geschlecht [2]. Als prädisponierende Faktoren gelten ein rasches Körperwachstum in der Pubertät, ein tiefer Body Mass Index bzw. massive Gewichtsabnahme über kurze Zeit sowie Multiparität. Ebenfalls wird das NKS mit dem Auftreten von Purpura Schönlein-Henoch, IgA-Nephropathie und idiopathischer Hyperkalziurie bei Nephrolithiasis in Verbindung gebracht [3].

Häufigkeit und Schweregrad des Beschwerdebildes variieren stark. Neben den linksseitigen, bewegungsabhängigen Unterbauch- bzw. Flankenschmerzen gilt die asymptomatische Hämaturie als Hauptsymptom, die auf eine Zerstörung der Venolen im Bereich des Sammelrohrsystems aufgrund des erhöhten Druckes in der linken Nierenvene zurückzuführen ist. In verschiedenen Studien zeigten rund 33% der Patienten mit NKS eine isolierte Hämaturie. Dabei ist die Mikrohämaturie viermal häufiger als die Makrohämaturie [4]. Die Unterbauch- und Flankenschmerzen resultieren aus einem inflammatorischen Prozess, der durch die venöse Hypertonie getriggert wird [1]. Die Flankenschmerzen lassen sich zudem im Rahmen der Ureterkolik bei Blutabgang erklären [2]. Weitere Symptome sind orthostatische Proteinurie (vorwiegend bei Jugendlichen), linksseitige Varikozele, Dyspareunie, Dysmenorrhoe, Fatigue und orthostatische Hypotonie [5].

Aufgrund der anatomischen Vielfalt ist die Diagnose im Kontext mit Klinik und Bildgebung zu stellen. Eine asymptomatische Dilatation der linken Nierenvene wird häufig bei Abdomensongraphien als Zufallsbefund im Rahmen einer normalen anatomischen Variation diagnostiziert. Aus diesem Grund sollte primär eine klinische Untersuchung mit Analyse des Urins und anschliessender Bildgebung erfolgen, wobei die Dopplersonographie meistens als erstes diagnostisches Mittel der Wahl bei Patienten mit möglichem NKS verwendet wird (Sensitivität: 78%, Spezifität: 100%). Ein verbreiterter Durchmesser der linken Nierenvene (>5 mm) oder der linken V. ovarica (>3 mm) sowie ein erhöhter Druckgradient (>3 mm Hg) zwischen linker Nierenvene und V. cava inferior sind indirekte Hinweise für ein mögliches NKS, ebenso wie ein verringerter Winkel zwischen Aorta abdominalis und A. mesenterica superior (<51° ± 25°). Als weitere Möglichkeit zur präzisen Darstellung der Komprimierung der linken Nierenvene mit poststenotischer Dilatation der perirenalen und gonadalen Venen bietet sich die CT/MR-Untersuchung (Sensitivität: 91,7%, Spezifität: 88,9%) an. In den angelsächsischen Ländern wird als Goldstandard vorwiegend die retrograde Venographie zur Diagnose eines schweren NKS verwendet [2].

Die Therapie des NKS richtet sich nach Schweregrad und Verlauf der Krankheit sowie Alter des Patienten [2]. Vor allem bei Kindern und Jugendlichen ist eine spontane Remission aufgrund des Wachstums häufig. Eine abwartende Haltung mit Verlaufsbeobachtung über zwei Jahre ohne medikamentöse oder interventionelle Therapie bei Patienten unter 18 Jahren ist gerechtfertigt. Bei starker prolongierter orthostatischer Proteinurie kann der Einsatz von Angiotensin-Inhibitoren indiziert sein [1]. Bei erwachsenen Patienten sollte vorwiegend nach wiederkehrender anämisierender Hämaturie, starken Flankenschmerzen, eingeschränkter Nierenfuktion sowie Versagen der konservativen Therapie oder bei persistierender orthostatischer Proteinurie über 24 Monate ein chirurgisches oder intravaskuläres Vorgehen gewählt werden. Hierbei bietet sich die Möglichkeit einer intra- oder extravaskulären Stentimplantation, Transposition der linken Nierenvene oder der A. mesenterica superior, eines gonadokavalen Bypasses,

Heute wird vorwiegend die endovaskuläre Stentimplantation mit zusätzlichem «Coiling» der V. ovarica als Therapie der Wahl angesehen.

Korrespondenz:
Dr. med. Thomas Kinsbergen
Chefarzt Chirurgische Klinik
SRO Spital Langenthal
St. Urbanstrasse 67
CH-4901 Langenthal
t.kinsbergen[at]sro.ch

einer Nephropexie sowie Nephrektomie oder einer renalen Autotransplantation als Ultima Ratio [2]. Heute wird vorwiegend die endovaskuläre Stentimplantation mit zusätzlichem «Coiling» der V. ovarica als interventionelle Therapie der Wahl angesehen [4].

Das Wichtigste für die Praxis

Das Nussknacker-Syndrom (NKS) ist ein seltenes Krankheitsbild, das aufgrund der unspezifischen Symptome häufig verkannt wird, jedoch von Ärzten verschiedenster Disziplinien diagnostiziert werden sollte. Aufgrund der teilweise ausgeprägten Symptomatik sowie der verzögerten Diagnosestellung ist der Leidensdruck der Patienten enorm. Aus diesem Grund empfiehlt sich bei unklarer, symptomatischer Hämaturie und Verdacht auf NKS eine Bildgebung mittels Dopplersonographie oder Abdomen-CT durchzuführen und nach Diagnosesicherung eine rasche chirurgische bzw. endovaskuläre Intervention einzuleiten.

Verdankung
Wir danken Dr. F. Mushica , Radiologie SRO Langenthal, für die Bereitstellung der CT-Bilder.

Disclosure statement
Die Autoren haben keine finanziellen oder persönlichen Verbindungen im Zusammenhang mit diesem Beitrag deklariert.

Literatur

1 He Y, Wu Z, Chen S, Tian L, Li D, Li M, Jin W, Zhang H. Nutckracker syndrome – How well do we know with it? Urology. 2014;83:12–7.
2 Kurklinsky AK, Rooke TW. Nutcracker phenomenon in two siblings of a Japanese family. Pediatr Nephrol. 2005;20:237–8.
3 Ozkurt H, Cenker MM, Bas N, Ertruk SM, Masak M. Measurement of the distance and angle between the aorta and superior mesenteric artery: normal values in diffrent BMI categories. Surg Radiol Anat. 2007;29:595–9.
4 Daily R, Matteo J, Loper T, Northup M. Nutcracker syndrome: symptoms of syncope and hypotension improved following endovascular stenting. Vascular. 2012;20:337–41.
5 Del Canto Peruyera P, Vaquero Lorenzo F, Vallina-Victorero Vazquez MJ, Alvarez Salgado A, Vincente Santiago M, Botas Velasco M, Alvarez Fernandez LJ. Recurrent hematuria caused by nutcracker syndrome. Ann Vasc Surg. 2014;28:1036.e15–1036.e.19.