Nierenbeckenabgangsstenose – eine ungewöhnliche Mammakarzinom-Metastase

Obstruktive Pyelonephritis

Stephan Kiss[a], Fabio Nussberger[a], Christoph Cantieni[a], Niels Willi[b], Michèle Voegeli[c], Svetozar Subotic[a], Patrick Maurer[a], Thomas Gasser[a]

[a] Urologische Universitätsklinik Basel Liestal, Kantonsspital Baselland
[b] Kantonales Institut für Pathologie, Kantonsspital Baselland
[c] Medizinische Universitätsklinik, Onkologie, Kantonsspital Baselland

Einführung

Das Mammakarzinom ist bekannt als Tumor, der diffus metastasiert. Daher können in allen Organen Mammakarzinom-Metastasen auftreten. Mammakarzinom-Metastasen im Ureter, die klinisch Symptome verursachen, sind jedoch selten und ungewöhnlich. Lediglich 342 Fälle von ureteralen Metastasen eines Mammakarzinoms wurden bisher weltweit in der Literatur geschildert [1, 2]. Das Auftreten von ureteralen Metastasen eines Mammakarzinoms wird gemäss Autopsiestudien unter 10% beschrieben und ist damit deutlich häufiger, als klinisch, sprich zu Lebzeiten, anzunehmen wäre [3–5]. Am häufigsten scheinen neben dem Mammakarzinom das Magen-, Kolon- und Rektumkarzinom zu Metastasen des Ureters zu führen [2, 4]. Autopsien von Patienten mit einem beliebigen Karzinom zeigten eine Inzidenz von Uretermetastasen von 4,3% [4].

Fallbeschreibung

Eine 75-jährige Frau stellte sich mit akuten Flankenschmerzen rechts und seit einigen Tagen Pollakisurie und Dysurie sowie Fieber bis 38,5 °C vor. Klinisch präsentierte sie sich mit einer Tachykardie von 100 bpm und mit einem hypotonen Blutdruck von 88/44 mm Hg.

Laborchemisch zeigte sich ein pathologischer Urinstatus mit Nachweis von Leukozyten >1500/µl und zahlreichen Bakterien im Urinsediment. In der Hämatologie und Chemie des Serums wurden eine deutliche Linksverschiebung bei erhöhten Leukozyten von 11 G/l (87% neutrophile Granulozyten), eine leichte Thrombozytopenie von 118 G/l sowie eine eingeschränkte Nierenfunktion bei einem Kreatinin von 187 µmol/l (GFR 24,3 ml/min/1,73 m^2) festgestellt. Die arterielle Blutgasanalyse zeigte keinen pathologischen Befund. Aufgrund der Flankenschmerzen wurde zusätzlich eine Sonographie durchgeführt, bei der das rechte Nierenbeckenkelchsystem eine Erweiterung präsentierte. Ein Harnleiterstein als Ursache für eine mögliche Obstruktion konnte mittels einer nativen Computertomographie (CT) nicht nachgewiesen werden. Bezüglich einer anderen obstruktiv wirkenden Raumforderung im Bereich des Ureters konnte bei nicht möglicher Kontrastmittelgabe keine Aussage gemacht werden. Vor Beginn der Therapie wurden noch auf der Notfallstation Urin- und Blutkulturen abgenommmen.

Bei schwerer obstruktiver Pyelonephritis mit einer Urosepsis wurde auf der Notfallstation zur Stabilisierung des Blutdrucks und Hydrierung mit einer Infusion mit NaCl 0,9% 2000 ml über 24 Stunden begonnen, des Weiteren eine antibiotische Therapie mit Ceftriaxon 2 g i.v. einmal pro Tag eingeleitet und die Indikation zur JJ-Katheter-Einlage rechts sowie Dauerkatheter(DK)-Einlage gestellt. Der Eingriff konnte noch am selben Tag und ohne Komplikationen erfolgen. Nach diesen Massnahmen zeigte sich eine rasche Besserung der Symptomatik mit Normalisierung der Nierenfunktion und regredienter Erweiterung des rechten Nierenbeckens. Nach Erhalt der positiven Blut- und Urinkulturen mit Nachweis eines multisensiblen *Escherichia coli* konnte schliesslich das Ceftriaxon sistiert und Ciprofloxacin per os bis zum 14. Tag nach Beginn der Therapie gegeben werden.

Aus der persönlichen Anamnese ging ein Diabetes mellitus Typ 2, eine arterielle Hypertonie und ein lobuläres Mammakarzinom links, pT3 pN1 cM0 G3, ER (Östrogenrezeptor) und PR (Progesteronrezeptor) positiv, hervor. Dieses wurde vor 16 Jahren in kurativer Absicht mit einer Ablatio mammae links und lokaler kurativer Strahlentherapie, Lipoteichonsäure und abschliessend mit Tamoxifen behandelt. Die Nachkontrollen diesbezüglich waren stets unauffällig.

Im weiteren Verlauf wurde einen Monat später die Harnleiterschiene rechts entfernt, wonach sich im Nierenultraschall bald wieder eine Ektasie des rechten Nierenbeckenkelchsystems zeigte und das Kreatinin mit 119 µmol/l (GFR 40,8 ml/min/1,73 m^2) wieder leicht erhöht war. Man entschied sich zur weiteren Diagnostik für eine CT des Abdomens mit Kontrastmittel mit der Frage nach einer Raumforderung im Bereich des Ureters oder Hinweisen auf eine Nierenbeckenabgangsstenose (Abb. 1 und 2) und für eine seitengetrennte Nierenfunktionsprüfung mittels Nierenfunktionsszintigraphie (Abb. 3). Diese zeigten eine relevante Abflussstörung der rechten Niere mit Nachweis einer pyelo-ureteralen Nierenabgangsstenose rechts, weshalb

Stephan Kiss

formal die Indikation zur Nierenbeckenplastik gegeben war. Vor diesem Eingriff wurde zur Vervollständigung der Befunde eine Urinzytologie mittels forcierter Diurese aus dem oberen Harntrakt abgenommen, in der sich keine malignen Zellen nachweisen liessen. Anschliessend wurde die Nierenbeckenplastik nach Anderson-Hynes mit dem Da-Vinci-Robotersystem durchgeführt. Der postoperative Verlauf gestaltete sich komplikationslos, der JJ-Katheter wurde im Verlauf ambulant per Zystoskop entfernt.

Die histologische Diagnose des proximalen Harnleiterresektats stellte sich in der Folge als eine Metastase eines lobulären Mammakarzinoms heraus, das bei diesem unerwarteten Befund nicht gänzlich im Gesunden (R1) reseziert wurde. Bestätigt wurde die Metastase zudem immunhistochemisch mit Nachweis von positiven Östrogenrezeptoren und positivem Pan-Cytokeratin-Marker Lu-5. Die Progesteronrezeptoren und Herceptin(Her)-2-Rezeptoren (neu) waren negativ (Abb. 4). Aufgrund des nun bestätitgen Rezidivs und

Abbildung 1: CT Abdomen in der Übersicht.

Abbildung 2: Rechte Niere in der CT Abdomen. Erweitertes Nierenbecken rechts mit Stenose des proximalen Harnleiters.

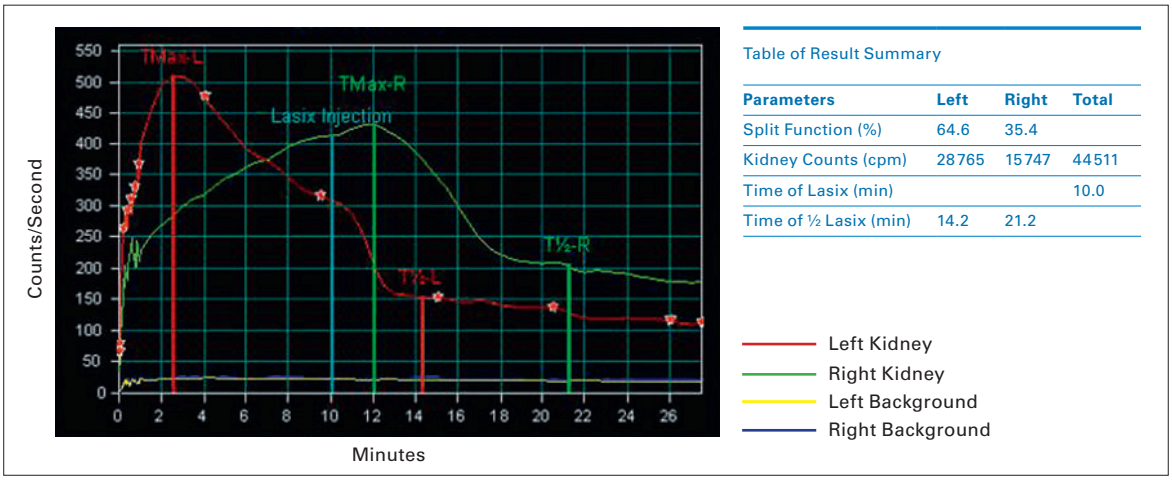

Table of Result Summary

Parameters	Left	Right	Total
Split Function (%)	64.6	35.4	
Kidney Counts (cpm)	28765	15747	44511
Time of Lasix (min)			10.0
Time of ½ Lasix (min)	14.2	21.2	

Abbildung 3: Seitengetrennte Nierenfunktionsszintigraphie unter Lasix-Belastung präoperativ. Die Nierenfunktionsszintigraphie zeigt ein Abflusshindernis mit verspäteter Exkretion der rechten Niere. Nierenfunktionseinschränkung rechts.

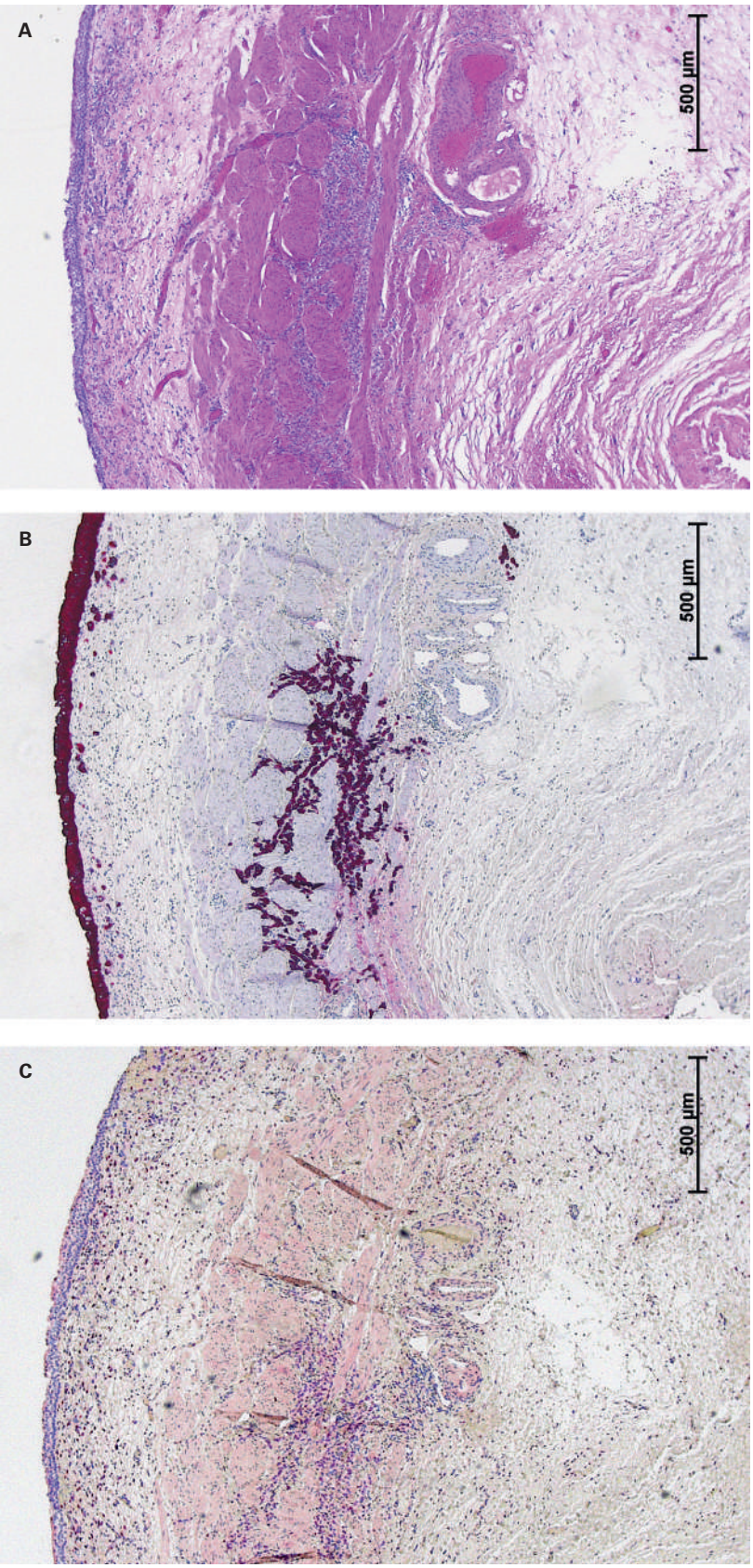

Abbildung 4: Histologie des proximalen Harnleiterresektats.
A: Hematoxylin- und Eosin(HE)-Färbung.
B: Pan-Cytokeratin(Lu-5)-Färbung (Immunhistochemie).
C: Östrogenrezeptor-Immunhistochemie.

der Metastase des bekannten Mammakarzinoms wurde zum erneuten Staging ein PET-CT angefertigt, mit dem keine weiteren Metastasen nachgewiesen werden konnten.

Nach diesem Bericht entschied man sich nach R1-Resektion zu einer antihormonellen Therapie mit Anastrozol 1 mg/Tag und lokaler Bestrahlung des Nierenbeckens rechts mit 50,4 Gy in 28 Fraktionen.

Die Therapie wurde von der Patientin gut vertragen, und sechs Monate nach Therapieabschluss gab es keine Hinweise eines lokalen Rezidivs oder einer weiteren Metastase. Zehn Monate postoperativ war die Nierenfunktion mit einem Kreatinin von 101 µmol/l (GFR 47 ml/min/1,73 m^2) leicht eingeschränkt und stabil. Die postopertive Nierenfunktionsszintigraphie wies nun keine Obstruktion der rechten Niere mehr nach. Die bekannte Nierenfunktionssstörung rechts persistierte bei ca. 30% (Abb. 5).

Diskussion

Ganz allgemein sind ureterale Metastasen, die zu Lebzeiten des Patinten entdeckt werden, gemäss Literatur selten. In Autopsiestudien sind sie häufiger und werden gemäss Literatur in etwas weniger als 10% gefunden [6–8]. Bei Abrams et al. konnten in Autopsien von 167 Patienten mit bekanntem Mammakarzinom in 7,8% der Fälle Metastasen des Ureters nachgewiesen werden [4]. Eine Arbeit von Geller et al. fand bei 181 Patienten mit Mammakarzinom in der Autopsie in 8,3% ureterale Metastasen [8]. Es handelt sich also in der Mehrheit der Fälle um post mortem beschriebene Metastasen, ohne dass diese zu Lebzeiten symptomatisch geworden wären [9]. Betrachtet man die Metastasen im oberen Teil des Ureters isoliert von denjenigen im unteren Teil, also von solchen, die durch direkte Ausbreitung beispielsweise von Prostata, Blase oder Zervix im distalen Ureter verursacht werden können, so sind Metastasen von Mamma-, Magen- und Kolon- beziehungsweise Rektumkarzinom am häufigsten [3, 4, 9]. Zu Lebzeiten werden Metastasen eines Mammakarzinoms im Ureter äusserst selten gefunden. Meistens werden diese nur deshalb bemerkt, weil sie symptomatisch werden [3].

Zusammenfassung

Unsere Patientin wurde 16 Jahre nach kurativer Behandlung eines invasiven, nodal-positiven, lobulären Mammakarzinoms mit dem klinischen Bild einer Urosepsis bei obstruktiver Pyelonephritis im Rahmen einer pyelo-ureteralen Abgangsstenose symptomatisch. Eine vorübergehende Harnleiterschienung mit anschlies-

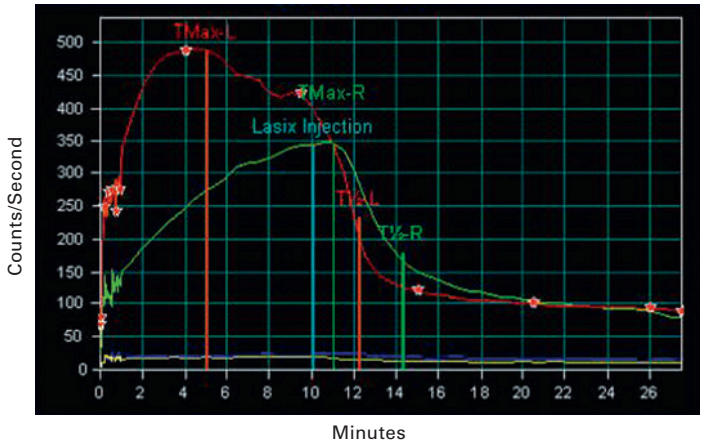

Table of Result Summary

Parameters	Left	Right	Total
Split Function (%)	69.9	30.1	
Kidney Counts (cpm)	24752	10651	35403
Time of Lasix (min)			10.0
Time of ½ Lasix (min)	12.2	14.2	

Abbildung 5: Postoperative Nierenfunktionsszintigraphie.
Die postoperative Nierenfunktionsszintigraphie zeigte kein Abflusshindernis. Persistente Nierenfunktionseinschränkung rechts.

sender Diagnostik (mit CT und Nierenfunktionsszintigraphie) sowie eine operative Therapie unter klinischer Annahme einer Nierenbeckenabgangsstenose wurden durchgeführt. Die Nierenszintigraphie bestätigte die pyelo-ureterale Abgangsstenose als Ursache für die obstruktive Pyelonephritis. Nach erfolgter Operation nach Anderson-Hynes stellte sich die Abgangsstenose wider Erwarten als eine Metastase eines Adenokarzinoms der Mamma mit positiven Östrogenrezeptoren heraus. Die Resektion war histopathologisch nicht im Gesunden erfolgt, weshalb nach erfolgtem unauffälligem Staging eine lokale Bestrahlung und eine Anastrozol-Therapie indiziert waren.

Zusammenfassend ist also bei einer solchen Klinik und bekanntem Malignom – in unserem Fall einem Mammakarzinom – in seltenen Fällen auch an ein metastatisches Geschehen im Ureter als Ursache für die Nierenabflussbehinderung beziehungsweise Nierenbeckenabgangsstenose zu denken. Die meisten Fälle von ureteral-metastasierenden Mammakarzinomen scheinen aber klinisch asymptomatisch und damit unerkannt zu verlaufen.

Korrespondenz:
Stephan Kiss
Kantonsspital Baselland
Rheinstrasse 26
CH-4410 Liestal
stephan.kiss[at]ksbl.ch

Danksagung
Die Autoren danken D. Toia und N. Willi für das zur Verfügung gestellte Bildmaterial.

Disclosure statement
Die Autoren haben keine finanziellen oder persönlichen Verbindungen im Zusammenhang mit diesem Beitrag deklariert.

Literatur
1 Haddad FS. Metastases to the ureter. Review of world literature, and three new case reports. J. Med. Liban. 1999;47:265–71.
2 Nicola Mondaini. Carcinoma of the breast metastatic to the ureter seven years later. Case report. International Journal of Urology. 2005;12:763–4.
3 Draupadi T, Richard WO. Ureteral Metastasis in Carcinoma of the Breast, Case reports. West J Med. 1980;133:252–4.
4 Abrams HL, Spiro R, Goldstein N. Metastases in Carcinoma; Analysis of 1000 autopsied cases. Cancer. 1950;74–85.
5 Lopez-Martinez RA, Stock JA, Gump FE, Rosen JS. Carcinoma of the breast metastatic to the ureter presenting with flank pain and recurrent urinary tract infection. Am. Surg. 1996;62:748–52.
6 Giuliano AE. Breast Cancer presenting as renal colic. Am J Surg. 135:842–5, Jun 1978.
7 Recloux P, Weiser M, Piccart M, Sculier JP. Ureteral obstruction in patients with breast cancer. Cancer. 1988 May 1;61(9):1904–7.
8 Geller SA, Lin C. Ureteral obstruction from metastatic breast carcinoma. Arch Pathol. 1975;99(9):476–8.
9 Richie JP, Withers G, Ehrlich RM. Ureteral obstruction secondary to metastatic tumors. Surg Gynecol Obstet. 1979;148:355–7.