Was drückt da auf die Hirnnerven?

Bilaterale Halsschwellung bei einer jungen Frau

Anita Koster-Rusch[a], Joël Capraro[a], Wolfgang Nagel[b], Thomas Clerici[b], Sandro J. Stoeckli[c], Flavio Forrer[d], Michael Brändle[a], Stefan Bilz[a]

[a] Klinik für Endokrinologie/Diabetologie, Kantonsspital St. Gallen
[b] Klinik für Chirurgie, Kantonsspital St. Gallen
[c] HNO-Klinik, Kantonsspital St. Gallen
[d] Klinik für Radiologie und Nuklearmedizin, Kantonsspital St. Gallen

Fallbericht

Anamnese

Die 32-jährige Patientin berichtete über rezidivierende Infekte im Bereich des oberen Respirationstrakts in den letzten eineinhalb Jahren mit intermittierender Heiserkeit. Zudem beklagte sie ein progredientes Druckgefühl und eine zunehmende sichtbare Schwellung am Hals rechtsbetont. Tachykardien oder erhöhte Blutdruckwerte lagen keine vor. Die Familienanamnese war bezüglich Tumorerkrankungen bland.

Status

Die Patientin präsentierte sich in gutem Allgemeinzustand mit normalen Vitalparametern. Zervikal beidseits kaudal des Kieferwinkels fanden sich pulsierende, wenig verschiebliche, indolente Raumforderungen. Hirnnervenausfälle bestanden keine. Der Endolarynx zeigte sich mit symmetrisch beweglichen Stimmlippen ebenso unauffällig wie der weitere internistische Status.

Befunde

Sonographisch wurden angulär beidseits hypoechogene, inhomogene, unregelmässig begrenzte Raumforderungen dargestellt. Im MRI (Abb. 1) bestätigte sich der Verdacht auf bilaterale Glomus-caroticum-Tumoren. Das folgende ^{18}F-FDOPA-PET (Abb. 2) zeigte eine intensive Radionuklidspeicherung im Bereich der Läsionen, fand aber keine Hinweise auf weitere Paragangliome, Metastasen oder ein Phäochromozytom. Die freien Plasmametanephrine einschliesslich des Methoxytyramins waren normwertig. Auch bei anamnestisch fehlenden Hinweisen für eine hereditäre Erkrankung wurde eine Mutationsanalyse des SDHB-, SDHC- und SDHD-Gens durchgeführt, die eine Keimbahnmutation des SDHD-Gens zeigte.

Diagnose

Bilaterale Glomus-caroticum-Tumoren aufgrund einer Keimbahnmutation im Succinat-Dehydrogenase-(SDHD)-Gen.

Anita Koster-Rusch

Therapie und Verlauf

Aufgrund der Beschwerden der Patientin, der fortgeschrittenen Ausdehnung und des jungen Alters wurde die Indikation zur Operation gestellt. Im Wissen um die mögliche Morbidität der Operation wegen der Tumorausdehnung erfolgte primär die einseitige Resektion der dominanten Seite. Im Situs fand sich ein die Karotisgabel umgebender und bis an die Schädelbasis reichender Tumor mit vollständiger Ummauerung des N. vagus, N. glossopharyngeus, N. hypoglossus und N. accessorius. Dieser konnte von den Gefässen, die nicht infiltriert waren, problemlos abpräpariert werden, die entsprechenden Nerven wurden intraoperativ erhalten – dennoch manifestierten sich postoperativ partielle oder vollständige Ausfälle derselben.

Die histologische Untersuchung zeigte ein Paragangliom mit einem Proliferationsindex (Mib-1) von 5% sowie einer Positivität für Somatostatinrezeptoren (Subtyp 2, SSTR2). Insbesondere aufgrund der Vagusparese mit der entsprechenden Schluckstörung im Sinne von Aspirationen und der Heiserkeit aufgrund der

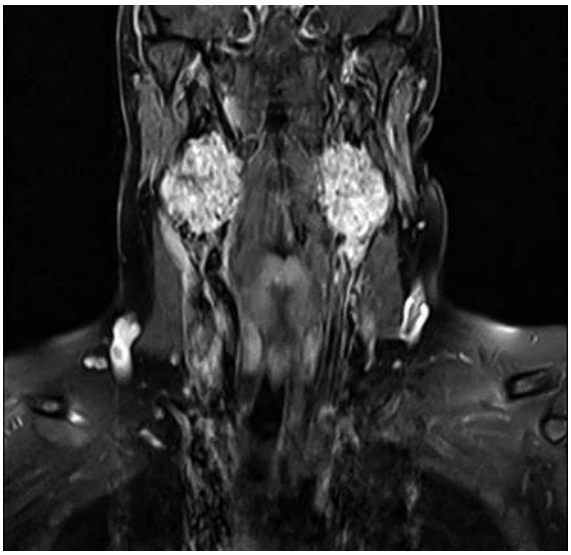

Abbildung 1: T1-gewichtete MR-Sequenz nach Gadolinium-Gabe: Nachweis zweier irregulär begrenzter, intensiv Kontrastmittel-aufnehmender zervikaler Raumforderungen.

Abbildung 2: ^{18}F-FDOPA-PET-CT: Intensive Radionuklidspeicherung in den beiden zervikalen Raumforderungen ohne Nachweis weiterer Paragangliome oder Phäochromozytome.

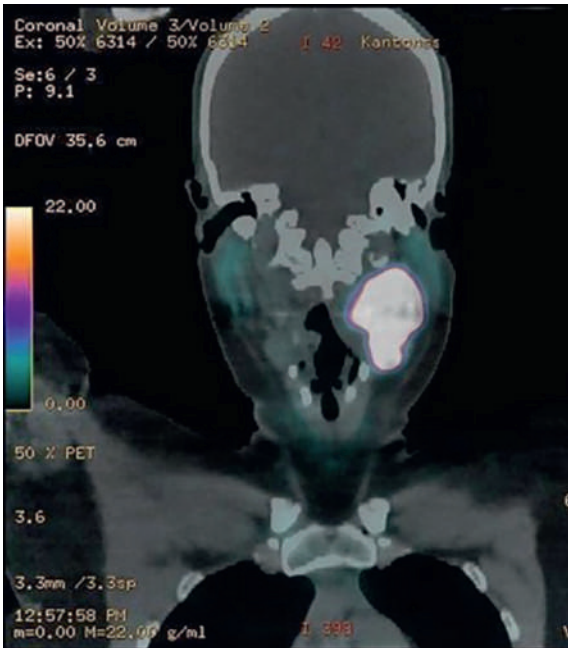

Abbildung 3: ^{68}Ga-DOTATATE-PET-CT: Nachweis einer deutlichen Somatostatinrezeptorpositivität im verbleibenden linksseitigen Glomus-caroticum-Tumor.

Stimmlippenlähmung wurde von einer Resektion des linksseitigen Tumors abgesehen, da bei einer bilateralen Stimmlippenlähmung die Notwendigkeit einer Tracheotomie drohte. 3 und 6 Monate postoperativ durchgeführte MRI-Untersuchungen erbrachten keine Anhaltspunkte für einen rechtsseitigen Rest- oder Rezidivtumor und eine stabile Tumorgrösse links. Im Hinblick auf eine allfällige Peptidrezeptor-Radionuklidtherapie (PRRT) mit einem radioaktiv markierten Somatostatinrezeptorliganden (z.B. ^{177}Lu-DOTATOC) wurde ergänzend ein ^{68}Ga-DOTATATE-PET-CT durchgeführt, in dem der verbleibende linksseitige Tumor intensiv SSTR-positiv war, bei wiederum fehlenden Hinweisen auf weitere Tumormanifestationen (Abb. 3). Durch intensive Physiotherapie und Logopädie konnte eine partielle Verbesserung der Symptome der Hirnnervenausfälle erreicht werden. Aktuell sind Verlaufskontrollen und bei Tumorprogredienz eine DOTATOC- oder perkutane Radiotherapie geplant. Aufgrund des autosomal-dominanten Erbgangs wurde eine Familienabklärung eingeleitet.

Diskussion

Hals- und Kopf-Paragangliome (*head and neck paragangliomas*, HNPGL) sind seltene Tumoren (Inzidenz 1:30 000–100 000), die von den chromaffinen Zellen der parasympathischen Ganglien entlang des N. glossopharyngeus und N. vagus ausgehen. Am häufigsten werden Glomus-caroticum-Tumoren beschrieben (60%), gefolgt von Tumoren des Glomus jugulare, G. tympanicum und G. vagale. Thorakoabdominale Paragangliome hingegen entstehen in der Regel aus sympathischen Ganglien [1, 2]. Oft werden die HNPGL inzidentell entdeckt, bei der Abklärung eines familiären Paragangliomsyndroms oder aber aufgrund lokaler Symptome als Folge der Kompression oder Infiltration der umgebenden Strukturen. Die bei unserem Kasus beschriebenen rezidivierenden Infekte der oberen Luftwege sind als unabhängig von der schliesslich gestellten Diagnose eines HNPGL zu interpretieren. Paresen der Hirnnerven VII, IX, X, XI und XII mit den entsprechenden Symptomen der Gesichtslähmung oder von Schluck-, Stimm- und Sprechstörungen sind eher selten und treten nur bei sehr fortgeschrittenen HNPGL auf, insbesondere solchen des Glomus jugulare. Eine Katecholaminsekretion aus parasympathischen Paragangliomen und hiermit assoziierte Symptome sind ungewöhnlich (<5%), biochemisch kann im Plasma aber bei ca. 30% eine Erhöhung des Dopaminmetaboliten Methoxytyramin gefunden werden [3]. Die Bestimmung der Plasmametanephrine im Rahmen der Abklärung ist wichtig und kann hinweisend für ein zusätzliches Phäochromozytom oder thorakoabdominales Paragangliom sein. Die Diagnose eines Glomus-caroticum-Tumors kann mit der Duplexsonographie gestellt werden [4]. Während die lokoregionäre Tumorausdehnung in der Folge am besten durch eine MRI-Untersuchung, gegebenenfalls einschliesslich einer MR-Angiographie, erfasst wird, sind funktionelle Bild-

Korrespondenz:
Anita Koster-Rusch
Klinik für Allgemeine Innere Medizin und Hausarztmedizin
Departement Innere Medizin
Kantonsspital St. Gallen
Rorschacherstrasse 95
CH-9007 St. Gallen
Anita.Koster-Rusch[at]kssg.ch

gebungsverfahren (^{18}F-FDOPA-PET-CT oder ^{68}Ga-DOTATATE-PET-CT, Sensitivität >95%) sensitiver, um weitere Tumormanifestationen zu erfassen, und im nächsten Schritt empfohlen [5]. Ca. 35% der HNPGL werden im Rahmen eines hereditären Paragangliomsyndroms als Folge einer Keimbahnmutation in einem der für den Succinat-Dehydrogenase-(SDHx-)Komplex der mitochondrialen Atmungskette kodierenden Gene beobachtet. Am häufigsten sind Mutationen des SDHD-Gens (>50%) gefolgt von SDHB- (20–35%) und SDHC- (15%) Mutationen. Die Penetranz der Erkrankung ist hoch, Menschen mit einer SDHD-Mutation haben ein 75%-Risiko, im Verlauf des Lebens ein HNPGL zu entwickeln. Die Vererbung ist autosomal dominant, wobei bei der SDHD-Mutation die Krankheit nur auftritt, wenn die Mutation vom Vater vererbt wird (sog. *maternal imprinting*). Eine genetische (SDHB-, -C- und -D-Mutationen, evtl. SDHA und -AF2) und gegebenenfalls Familienabklärung ist somit wünschenswert, *de-novo*-Mutationen gelten als Rarität. SDHx-Mutationen führen zu einer Akkumulation von Succinat, der Bildung von reaktiven Sauerstoffspezies und letztlich einer Aktivierung des HIFα*(hypoxia-inducible-factor α)*-Signalweges, der die Tumorentstehung auf mehreren Ebenen begünstigt [1]. Die immunhistochemische Untersuchung der Expression der verschiedenen SDH-Proteine in chirurgisch entfernten Paragangliomen erlaubt ebenso Rückschlüsse auf eine zugrundeliegende SDHx-Mutation und kann, so diese Abklärung noch nicht erfolgt ist, für die genetische Untersuchung wegweisend sein [2]. Maligne Paragangliome – diese Diagnose kann nur durch das Auftreten von Metastasen gestellt werden – sind bei einer SDHD-Mutation selten (<5%), werden hingegen bei SDHB-assoziierten Tumoren in bis zu 30% beobachtet [1]. Mit SDHx-Mutationen können Nierenzellkarzinome (SDHB ca. 14%, SDHD ca. 8%), Gastrointestinale Stromatumoren (GIST) und selten Hypophysenadenome assoziiert sein [3].

Prinzipiell können HNPGL bei Beschwerdefreiheit mittels MRI beobachtet werden. Dies gilt aufgrund der Operationsmorbidität vor allem für fortgeschrittene temporale Paragangliome, Glomus-vagale-Tumoren und fortgeschrittene Glomus-caroticum-Tumoren. Hierbei spielen auch das Alter und allfällige Komorbiditäten des Patienten eine wichtige Rolle. Therapeutisch kommen eine Operation, Radiotherapie und Peptidrezeptor-Radionuklidtherapie (PRRT) in Betracht. Kleinere HNPGL bei jüngeren Patienten sollen primär operiert werden, wobei bei bilateralen Tumoren ein zweizeitiges Vorgehen angezeigt ist. Bei Malignitätsverdacht, vor allem bei einer nachgewiesenen SDHB-Mutation, soll ebenso eine Operation angestrebt werden. Insbesondere bei älteren Patienten mit ausgedehnten Tumoren hat sich die primäre Bestrahlung etabliert (konventionelle Radiotherapie oder Radiochirurgie). Die PRRT ist besonders für multiple oder maligne Paragangliome ein vielversprechendes Verfahren. Für jeden Patienten muss in Abhängigkeit vom Lokalbefund, allfälliger weiterer Paragangliome, des Malignitätsverdachtes sowie der genetischen Konstellation ein individuelles Therapiekonzept erstellt werden. Auch nach der initialen Therapie sind regelmässige Kontrollen nötig, da noch über Jahre Rezidive, metachrome Paragangliome oder Metastasen auftreten können. Eine genetische Beratung ist obligat. Bei im Rahmen eines genetischen Screenings entdeckten asymptomatischen Trägern einer SDHx-Mutation soll jährlich eine klinische und biochemische Untersuchung sowie alle zwei bis drei Jahre eine MRI-Bildgebung (Schädelbasis bis Becken) erfolgen [1].

Schlussfolgerung für die Praxis

HNPGL sind seltene neuroendokrine Tumoren. Die Diagnose wird durch anatomische (MRI) und funktionelle (^{18}F-FDOPA- oder ^{68}Ga-DOTATATE-PET-CT) bildgebende Verfahren bestätigt. Das Behandlungskonzept wird von einem interdisziplinären Team unter Berücksichtigung der Klinik, Befunde aus der Bildgebung und des Resultats der genetischen Abklärung – in 35% liegt ein familiäres Paragangliomsyndrom als Folge einer SDHx-Mutation vor – festgelegt. Hierbei kommen eine «wait-and-scan»-Strategie, eine Operation, eine Radiotherapie oder eine Radionuklidtherapie in Frage. Bei Nachweis einer SDHx-Mutation ist ein Familienscreening anzustreben.

Disclosure statement
Die Autoren haben keine finanziellen oder persönlichen Verbindungen im Zusammenhang mit diesem Beitrag deklariert.

Literatur

1 Taïeb D, Kaliski A, Boedeker CC, Martucci V, Fojo T, Adler JR, et al. Current approaches and recent developments in the management of head and neck paragangliomas. Endocr Rev. 2014 Oct;35(5):795–819.
2 Favier J, Amar L, Gimenez-Roqueplo A-P. Paraganglioma and phaeochromocytoma: from genetics to personalized medicine. Nat Rev Endocrinol. 2015 Feb;11(2):101–11.
3 Benn DE, Robinson BG, Clifton-Bligh RJ. 15 YEARS OF PARAGANGLIOMA: Clinical manifestations of paraganglioma syndromes types 1–5. Endocr Relat Cancer. 2015 Aug;22(4):T91–103.
4 Stoeckli SJ, Schuknecht B, Alkadhi H, Fisch U. Evaluation of paragangliomas presenting as a cervical mass on color-coded Doppler sonography. The Laryngoscope. 2002 Jan;112(1):143–6.
5 Castinetti F, Kroiss A, Kumar R, Pacak K, Taieb D. 15 YEARS OF PARAGANGLIOMA: Imaging and imaging-based treatment of pheochromocytoma and paraganglioma. Endocr Relat Cancer. 2015 Aug;22(4):T135–45.