Grâce aux chats méchants...

Bartonellose systémique avec atteinte splénique

Foteini Christou[a], Federico Simonetta[a], Paul Martinez[b], Christian Chuard[c], Thomas Nierle[a]

[a] Département de Médecine interne, Hôpital du Jura bernois, site de Moutier
[b] Département de Radiologie, Hôpital du Jura bernois, site de Moutier
[c] Département de Médecine interne, Service d'infectiologie, Hôpital fribourgeois

Contexte

La bartonellose systémique est une entité clinique peu fréquente chez la personne immunocompétente. Cependant, dans une situation d'immunosuppression, l'infection est à même de générer des lésions spécifiques associées à une évolution prolongée, voire grave, de la maladie. La difficulté de confirmer le diagnostic peut rendre la prise en charge du patient très complexe.

Rapport de cas

Anamnèse

Une patiente de 54 ans, VIH-positive depuis 1986, sans traitement antirétroviral, se présente à l'hôpital pour une adénopathie inguinale droite douloureuse associée à un état fébrile à 39 °C, des frissons solennels et des sudations depuis quatre jours, malgré une antibiothérapie par amoxicilline et acide clavulanique introduite par son médecin traitant.

Status

A l'arrivée, les signes vitaux sont dans la norme. L'examen clinique révèle une adénopathie inguinale droite isolée, spontanément douloureuse de 3 cm de diamètre et une petite lésion érythémateuse avec croûte centrale sur la jambe droite.

En approfondissant l'anamnèse, la patiente admet posséder plusieurs chats et se fait régulièrement griffer. Elle est mise sous une antibiothérapie orale de clarithromycine pour une suspicion de bartonellose localisée et un suivi clinique rapproché lui est recommandé. Toute autre proposition de prise en charge est refusée par la patiente.

Après une courte phase d'amélioration clinique, la patiente note une recrudescence de la symptomatologie locale. L'adénopathie augmente en taille et est hyperalgique, en l'absence de symptômes systémiques. La patiente consulte à nouveau le Service des urgences. A l'admission, elle est hémodynamiquement stable. L'adénopathie a augmenté en taille, mais le reste de l'examen clinique est sans particularité, à l'exception d'un muguet buccal.

Examens paracliniques

Le bilan biologique ne montre qu'une discrète déviation gauche sans leucocytose. La CRP est dans la norme. Le taux de CD4 est de 110 cellules/mm^3.

La recherche des causes infectieuses fréquemment responsables d'une adénopathie isolée avec fièvre s'avère négative. Les sérologies pour la syphilis et le virus Epstein-Barr sont négatives. On note une ancienne infection par *Toxoplasma gondii* (IgM négatifs, IgG positifs) et par cytomégalovirus (IgM négatifs, IgG positifs). Deux sérologies à la suite pour *Bartonella henselae* montrent la présence d'anticorps de type IgG, mais l'absence d'anticorps de type IgM. Le test Quantiferon ainsi que les hémocultures se révèlent également négatifs. Le CT thoraco-abdomino-pelvien montre une modification de la densité de l'adénopathie avec présence d'un centre hypodense indiquant une nécrose. Au niveau de la rate, on note l'apparition de nodules spléniques multiples hypodenses infracentimétriques (fig. 1).

Diagnostic

On procède à l'exérèse de l'adénopathie inguinale. La PCR à la recherche de *B. henselae* est positive avec 6 millions de copies/ml. Les PCR du tissu ganglionnaire à la recherche de *Mycobacterium tuberculosis* et de *Chlamydia trachomatis* sont négatives. La culture du tissu est négative pour les germes banaux ainsi que les mycobactéries.

Traitement

Dans l'attente du diagnostic final, la patiente est traitée avec de la piperaciline associée au tazobactam par voie intraveineuse et de la clarithromycine. L'initiation d'un traitement antirétroviral est catégoriquement refusée par la patiente. Elle accepte cependant la prise d'un traitement prophylactique par triméthoprime et sulfaméthoxazole. Après une amélioration clinique

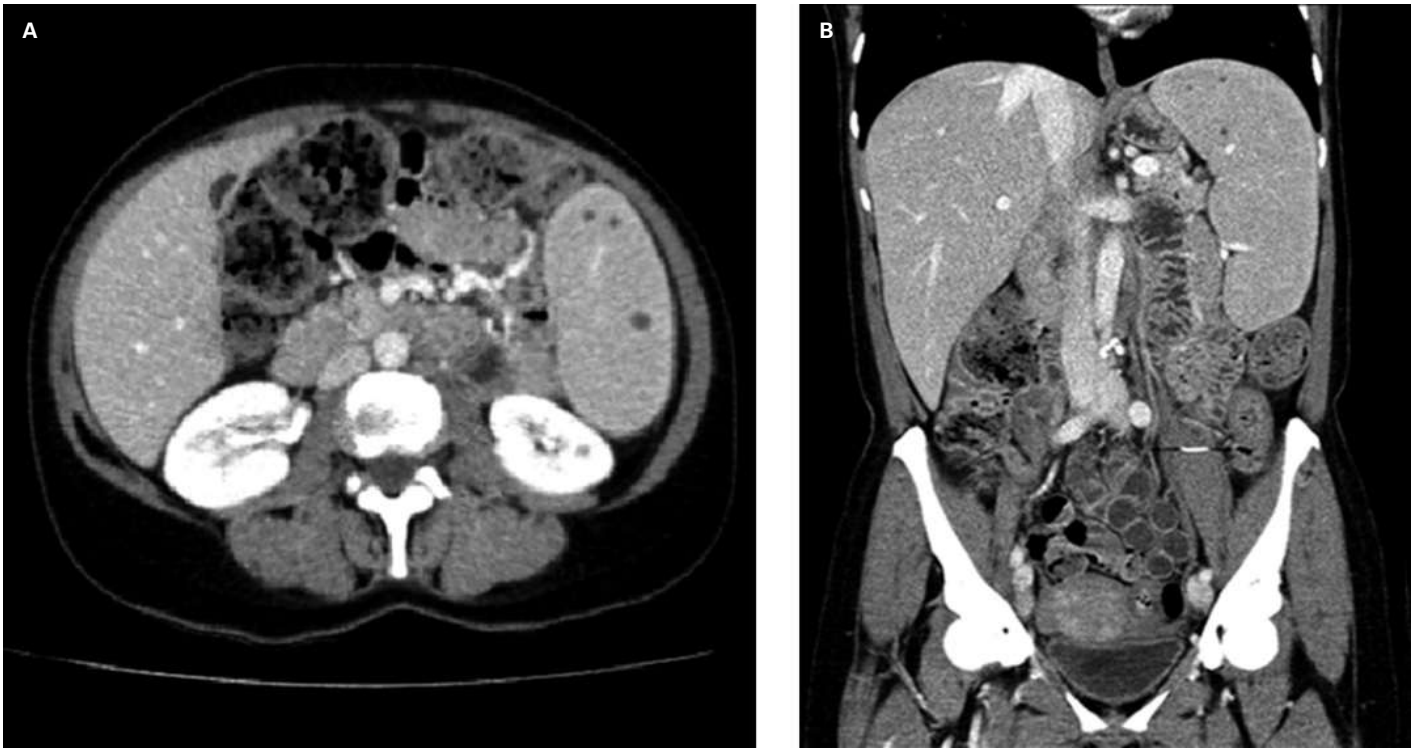

Figure 1: Nodules spléniques multiples dans le cadre de bartonellose systémique avec atteinte splénique. **A:** coupe axiale; **B:** coupe coronale.

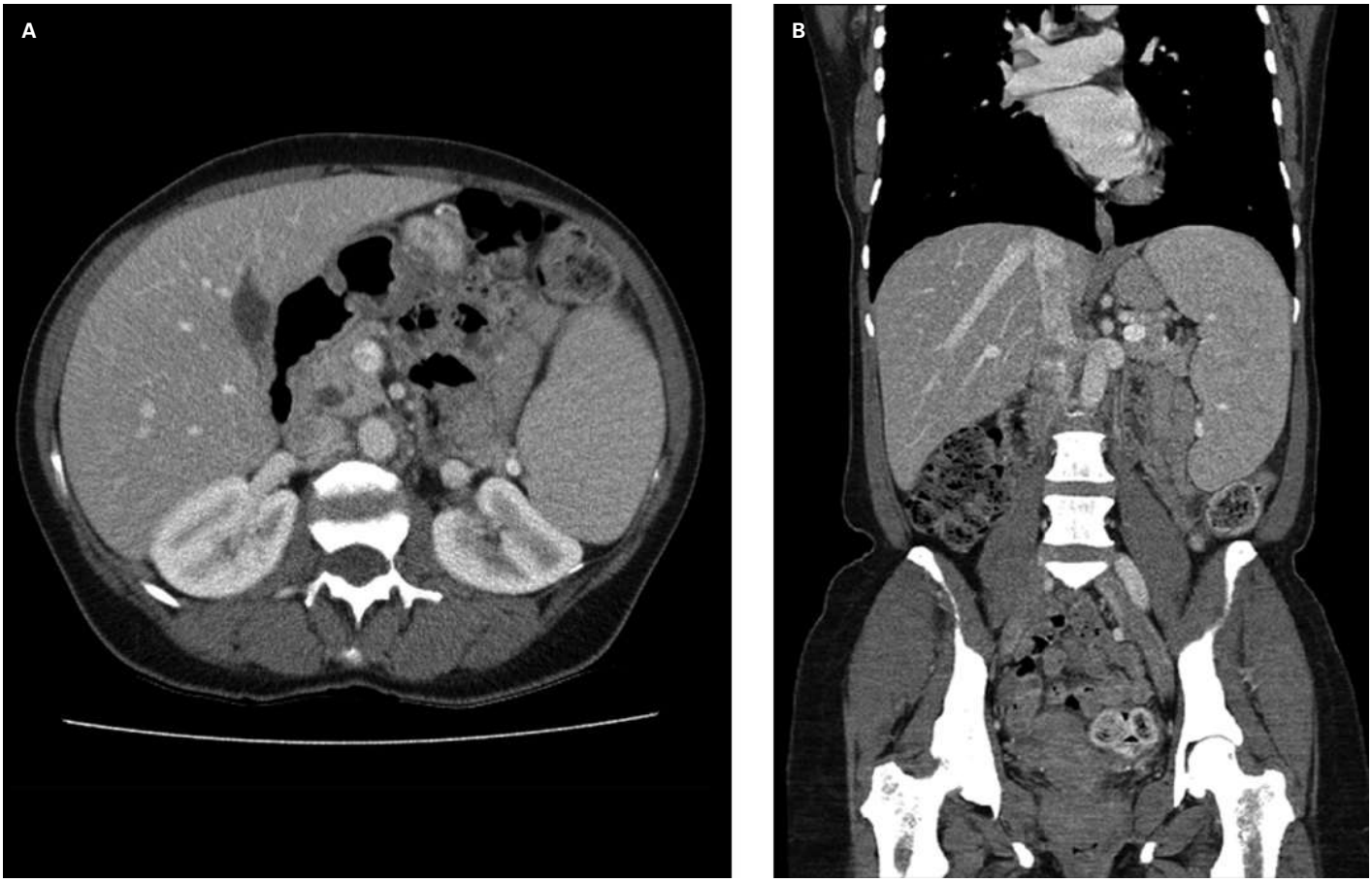

Figure 2: Régression complète des nodules spléniques à 7 semaines du traitement antibiotique. **A:** coupe axiale; **B:** coupe coronale.

rapide et la réception des résultats de la PCR, on poursuit le traitement par clarithromycine *per os* pendant huit semaines.

Evolution

Le suivi clinique montre une résolution complète de la symptomatologie ainsi qu'une régression radiologique complète des micronodules spléniques au CT abdominal de contrôle à sept semaines (fig. 2). La patiente refuse la proposition de continuer le traitement de clarithromycine au-delà de huit semaines. A une année de l'infection, elle va bien.

Discussion

Bartonella henselae est un bacille Gram négatif difficilement identifiable à la coloration de Gram. L'inoculation de l'hôte se réalise par une rupture de la barrière cutanée à cause d'une griffure de chat ou d'une piqûre d'insecte. Les jeunes chats présentent une incidence très élevée de bactériémie asymptomatique et sont ainsi fréquemment à l'origine d'une infection humaine après griffure.

Le diagnostic différentiel d'une lymphadénopathie isolée est vaste et doit être travaillé sur la base de l'anamnèse. Les infections sont le plus souvent à l'origine des adénopathies et comprennent notamment les infections par streptocoques ou staphylocoques, la syphilis, la tuberculose, les mycobactérioses atypiques et la tularémie. La toxoplasmose est responsable d'une atteinte généralisée des ganglions qui peut être facilement confondue avec une adénopathie isolée ou locorégionale lorsqu'une aire ganglionnaire est atteinte de manière prédominante. Les infections virales, notamment par le virus Epstein-Barr et le cytomégalovirus sont à l'origine d'adénopathies généralisées et se présentent généralement sans ambiguïté. Les causes tumorales primaires ou secondaires constituent la deuxième grande catégorie de pathologies responsables d'adénopathies isolées.

Il y a plusieurs techniques à disposition pour le diagnostic microbiologique de l'infection à *B. henselae*. La culture est peu utilisée à cause de la nature fastidieuse du germe, difficile à isoler [1 ,2]. La sérologie, méthode non invasive la plus utile, a pour défaut un manque de sensibilité avec une valeur qui varie entre 50 et 95% [1, 2]. Sa spécificité est imparfaite compte tenu des réactions croisées entre les différentes espèces de Bartonella (*B. quintanta* et *B. henselae*), Coxiella et les Chlamydia, mais le problème est mineur sur le plan pratique si le contexte clinique est évocateur [1]. Deux méthodes invasives sont disponibles: la biopsie à l'aiguille fine et la biopsie sur pièce de résection chirurgicale avec PCR. La sensibilité de l'examen est insatisfaisante avec l'aiguille fine mais bonne pour la chirurgie, sans problème de spécificité.

Concernant la pathophysiologie de la maladie, la croissance des bartonelles a lieu au site d'inoculation avant leur propagation aux ganglions lymphatiques sous-jacents. La bactérie s'attache au moyen de ses flagelles aux globules rouges et aux cellules endothéliales dans lesquelles elle peut se multiplier [3]. *B. henselae* étant productrice de facteurs d'angiogenèse, elle provoque, dans un contexte d'immunodéficience, une manifestation clinique spécifique: l'angiomatose bacillaire, aussi appelée péliose bacillaire en cas d'atteinte des organes solides [1, 4, 5].

L'angiomatose bacillaire est une prolifération vasculaire induite par la libération des protéines effectrices de la bactérie qui se réplique dans la matrice extracellulaire et périendothéliale [1]. Ces lésions se présentent comme des nodules vasculaires sur le tissu cutané, mais aussi dans d'autres organes comme le système génito-urinaire, le système gastro-intestinal et les os. L'examen histopathologique retrouve une prolifération lobulaire des petits vaisseaux qui sont recouverts par des cellules endothéliales bombées [5]. Quand ces lésions concernent les organes solides comme la rate et le foie, elles sont décrites comme péliose bacillaire [1, 5]. *Péliose* est un mot qui vient du grec et indique la couleur, purpurique, que l'on observe lors de l'extravasation du sang. L'angiomatose bacillaire est devenue une entité clinique rare. Avant l'ère des traitements antirétroviraux, elle était rapportée surtout chez les patients infectés par le VIH et fait partie des pathologies qui définissent le stade clinique B de la classification de l'infection par la VIH par l'OMS et des CDC.

On décrit aussi une autre forme d'atteinte hépatosplénique par *B. henselae*: l'hépatite ou splénite granulomateuse, qui consiste en une réaction granulomateuse avec présence d'un centre nécrotique au sein du granulome, avec présence de lymphocytes, histiocytes et neutrophiles. Cette entité apparaît habituellement dans une situation d'immunocompétence, d'où le fait que la réponse granulomateuse se rencontre chez des sujets ayant un système immun indemne [6].

Dans notre cas, l'anamnèse, la présentation clinique et l'imagerie parlaient en faveur d'une maladie des griffes du chat avec extension systémique, vu la présence de nodules dans la rate. Bien qu'il n'y ait pas eu de biopsie des lésions spléniques en raison de la disparition complète des nodules sous antibiothérapie, il s'agit probablement d'une péliose splénique plutôt que d'une splénite granulomateuse étant donné l'état d'immunosuppression de la patiente.

Correspondance:
Dr Foteini Christou
Cheffe de clinique adjointe
Service de Médecine Interne
Hôpital Intercantonal
de la Broye, site de Payerne
foteini.christou[at]hospvd.ch

Chez la personne immunocompétente, la maladie des griffes de chat localisée ne réclame habituellement aucun traitement. Cependant, on peut envisager une antibiothérapie de cinq jours par azithromycine dont le bénéfice est modeste, ce qui doit être expliqué aux patients. La clarithromycine, la doxycycline ou encore la ciprofloxacine représentent des alternatives thérapeutiques à utiliser dans les formes systémiques. Dans le cas de la bartonellose systémique, la durée du traitement est usuellement comprise entre deux et quatre mois. Il y a un risque que les grosses adénopathies fistulisent à la peau et il faut dans ce cas envisager une exérèse chirurgicale préventive du ganglion atteint.

Conclusions pour la pratique

La maladie des griffes du chat est une entité clinique bien connue et habituellement bénigne. Néanmoins, l'extension systémique de l'infection est possible chez les patients immunosupprimés et peut initialement échapper au diagnostic au vu de sa présentation clinique peu spécifique. Une anamnèse extensive, un examen clinique précis et un haut niveau de suspicion sont les éléments clés pour initier des investigations appropriées. Etant donné que l'évolution de la maladie peut être grave, un suivi rapproché de ces patients est primordial.

Avant l'arrivée des traitements antirétroviraux, la bartonellose systémique était une complication observée surtout chez les patients infectés par le VIH. Comme dans le cas d'autres maladies opportunistes, son incidence a fortement diminué. On voit maintenant plutôt cette pathologie chez des sujets ayant subi une transplantation d'organe solide [2, 5].

Disclosure statement
Les auteurs n'ont déclaré aucun lien financier ou personnel en rapport avec cet article.

Références

1 Mosepele M, Mazo D, Cohn J. Bartonella infection in immunocompromised hosts. Immunology of vascular infection and vasoproliferation. Clin Dev Immunol. 2012;2012:612809.
2 Psarros G, Riddell J 4th, Gandhi T, Kauffman CA, Cinti SK. Bartonella henselae infections in solid organ transplant recipients: report of 5 cases and review of the litterature. Medicine (Baltimore). 2012 Mar;91[2]:111–21.
3 Frederick Southwick. Infectious diseases a clinical short course. 2nd edition. Florida: McGraw-Hill; 2008.
4 Resto-Ruiz S, Burgess A, Anderson BE. The role of the host immune response in pathogenesis of Bartonella henselae. DNA Cell Biol. 2003 Jun;22[6]:431–40.
5 Orsag J, Flodr P, Melter O, Tkadlec J, Sternbersky J, Hruby M, et al. Cutaneous bacillary angiomatosis due to Bartonella quintana in a renal transplant recipient. Transpl Int. 015 May;28[5]:626–31.
6 Bieraugel K, Oehler D, NeSmith M, Chiovaro J, Cat got your spleen? Hepatosplenic Bartonella infection. Am J Med. 2015 Mar;128[3]:246–9.