Radiologie

To bead or not to bead – Embolisation der Prostataarterien zur Behandlung der BPH

Lukas Hechelhammer[a], Dominik Abt[b], Livio Mordasini[b], Gautier Müllhaupt[b], Hans-Peter Schmid[b], Daniel Engeler[b]

Kantonsspital, St. Gallen
[a] Klinik für Radiologie und Nuklearmedizin, [b] Klinik für Urologie

Die benigne Prostatahyperplasie (BPH) ist eine häufige Erkrankung der Männer ab dem Alter von 50 Jahren und betrifft bis zu 50% aller Männer ab 60 Jahren. Zum Bild der BPH gehören Symptome des unteren Harntraktes (*lower urinary tract symptoms*, LUTS) mit abgeschwächtem Harnstrahl, Nykturie, Drangbeschwerden, Inkontinenz sowie bei manchen Patienten Potenzproblemen. Durch BPH verursachte LUTS können eine deutliche Einschränkung der Lebensqualität zur Folge haben; in ausgeprägten Fällen von BPH kann es gar zum Harnverhalt kommen. Der Schweregrad der LUTS und ihr Einfluss auf die Lebensqualität spielen eine entscheidende Rolle bezüglich des Zeitpunkts und der Wahl allfälliger Therapieoptionen. Dies wird weltweit mit Hilfe des standardisierten Fragebogens IPSS *(international prostate symptom score)* evaluiert.

Bei unzureichendem Ansprechen auf eine medikamentöse Therapie mit einem Alphablocker und/oder 5-alpha-Reduktase-Inhibitor gilt heutzutage die transurethrale Resektion der Prostata (TUR-P) als Goldstandard der invasiven Therapie der BPH bis zu einem Prostatavolumen von ca. 80 ml. Der Eingriff ist jedoch mit einer nicht unerheblichen Morbidität von etwa 11% sowie Revisionseingriffen in bis zu 6% der Fälle assoziiert. Das TUR-Syndrom (eine Hyperhydratation mit Herzkreislaufbelastung und Elektrolytstörungen infolge der Einschwemmung hypotoner Spülflüssigkeit) sowie der perioperative Blutverlust stellen insbesondere für ältere Patienten relevante Risiken dar.

Aufgrund der schnellen postinterventionellen Erholung, niedriger Komplikationsraten und der Möglichkeit der ambulanten Durchführung des Eingriffs wurde die Prostataarterienembolisation (PAE) als mögliche Alternative schon vor einigen Jahren als minimalinvasive Alternative zur TUR-P propagiert. Die PAE wurde 1979 erstmalig zur Behandlung bei prostatogener, therapierefraktärer Makrohämaturie beschrieben [1]. Carnevale et al. publizierten 2010 erstmalig zwei Fälle von PAE zur gezielten Behandlung einer BPH [2].

Lukas Hechelhammer

Neuere, meist retrospektive Studien beschreiben die PAE als sichere und effiziente Therapiealternative zur TUR-P mit einer signifikanten Verbesserung des IPSS und des Harnstrahls sowie einer Reduktion von Restharn und Prostatavolumen.

In einem kürzlich publizierten Review-Artikel [3] wurden die bis dato vorliegenden Studiendaten jedoch aus verschiedenen Gründen kritisiert: Die Studien wurden durch lediglich wenige Arbeitsgruppen publiziert, und es scheint eine relevante Überschneidung der Patientenkollektive vorzuliegen. Aktuell existiert nur eine randomisierte Studie, welche die PAE prospektiv mit der TUR-P verglichen hat [4]. Obwohl die Patienten nach PAE in der Studie mehr Komplikationen hatten als die TUR-P-Gruppe, handelte es sich jedoch in den meisten Fällen um «minor» Komplikationen wie zum Beispiel akute Harnverhalte und Fälle mit mildem Embolisationssyndrom der Prostata. Aufgrund von Vorbehalten bezüglich der Glaubwürdigkeit der publizierten Daten kam dieser Studie jedoch relativ wenig Beachtung zuteil.

Erste europäische Vergleichsstudie PAE vs. TUR-P

Da die TUR-P nach wie vor als Goldstandard der operativen BPH-Therapie gilt, sind Daten aus prospektiv-randomisierten Vergleichsstudien zwischen PAE und TUR-P unumgänglich. Dies, um den Stellenwert der PAE im Armamentarium der invasiven BPH-Therapien zu evaluieren, und insbesondere auch, um Daten zum aktuell fehlenden Langzeit-Outcome zu akquirieren.

Seit Februar 2014 können am Kantonsspital St. Gallen Patienten in die erste europäische prospektiv-randomisierte Vergleichsstudie PAE vs. TUR-P eingeschlossen werden [5]. Der primäre Endpunkt der Studie ist die Änderung des IPSS drei Monate nach Therapie. Daneben wird eine Vielzahl sekundärer Endpunkte in regelmässigen Nachsorge-Untersuchungen bis zu fünf Jahre

postoperativ erfasst und ausgewertet. Ein besonderes Interesse gilt insbesondere auch morphologischen und hämodynamischen Veränderungen, die mittels MRI der Prostata untersucht werden. Entsprechend erhalten alle Patienten ein MRI der Prostata vor sowie 3 und 24 Monate nach beiden Behandlungen.

Die TUR-P erfolgt mittels monopolarer Resektion in Allgemein- oder Spinalanästhesie. Dagegen wird die PAE mittels selektiver Katheterisierung der Prostataarterien über einen transfemoralen Zugang in Lokalanästhesie durchgeführt. Die Embolisation der Arterien erfolgt mittels kalibrierter, sphärischer Embolisationspartikel, sogenannter «Beads», bis zur Stase in den zu embolisierenden Ästen.

Bisher konnten 45 Patienten in die Studie eingeschlossen und mittels TUR-P oder PAE behandelt werden. Die PAE erweist sich als technisch anspruchsvolle Intervention mit einem durchschnittlichen Zeitaufwand von ca. 120 Minuten. Bei erfolgreicher bilateraler Embolisation kann in gewissen Fällen eine subtotale Ischämie der Prostata erreicht werden (Abb. 1), was sich in einem massiven passageren, postinterventionellen PSA-Anstieg widerspiegelt. Von den 22 embolisierten Patienten konnte in über 65% eine bilaterale und in 95% mindestens eine unilaterale Embolisation durchgeführt werden. Die subjektiven Parameter (IPSS) scheinen sich nach beiden Therapien ähnlich zu verhalten. Die Uroflowmetrie (Q_{max}, Q_{mean}) und die Abnahme des Restharns scheinen nach TUR-P schneller und ausgeprägter zu sein. Aufgrund erster 12-Monats-Kontrollen kann jedoch bei der PAE eine Verbesserung dieser Werte auch über drei Monate hinaus erwartet werden. Allenfalls führt eine Embolisation, die nicht in einer Prostataischämie mündet, aufgrund der verminderten Blutzufuhr *(wash-in)* und der verzögerten venösen Drainage *(wash-out)* mittelfristig trotzdem zu einem substantiellen Volumenverlust der Prostata (Abb. 2).

Wenige Patienten litten in den ersten 12–24 Stunden nach erfolgreicher Embolisation an moderaten Schmerzen im Bereich der Prostata, und bei einem Patienten zeigte sich drei Monate nach Embolisation eine erektile Dysfunktion. Schwerwiegende Komplikationen wie klinisch relevante Fehlembolisationen an Blase oder Rektum oder eine Inkontinenz nach Embolisation traten nicht auf.

Die PAE wird mittels selektiver Katheterisierung der Prostataarterien durchgeführt

Zum aktuellen Zeitpunkt ist eine Aussage bezüglich des Stellenwerts dieser relativ neuen Therapiemethode bei der Behandlung der BPH eindeutig zu früh. Bei weiterhin erfolgreicher Inklusion von Studienpatienten

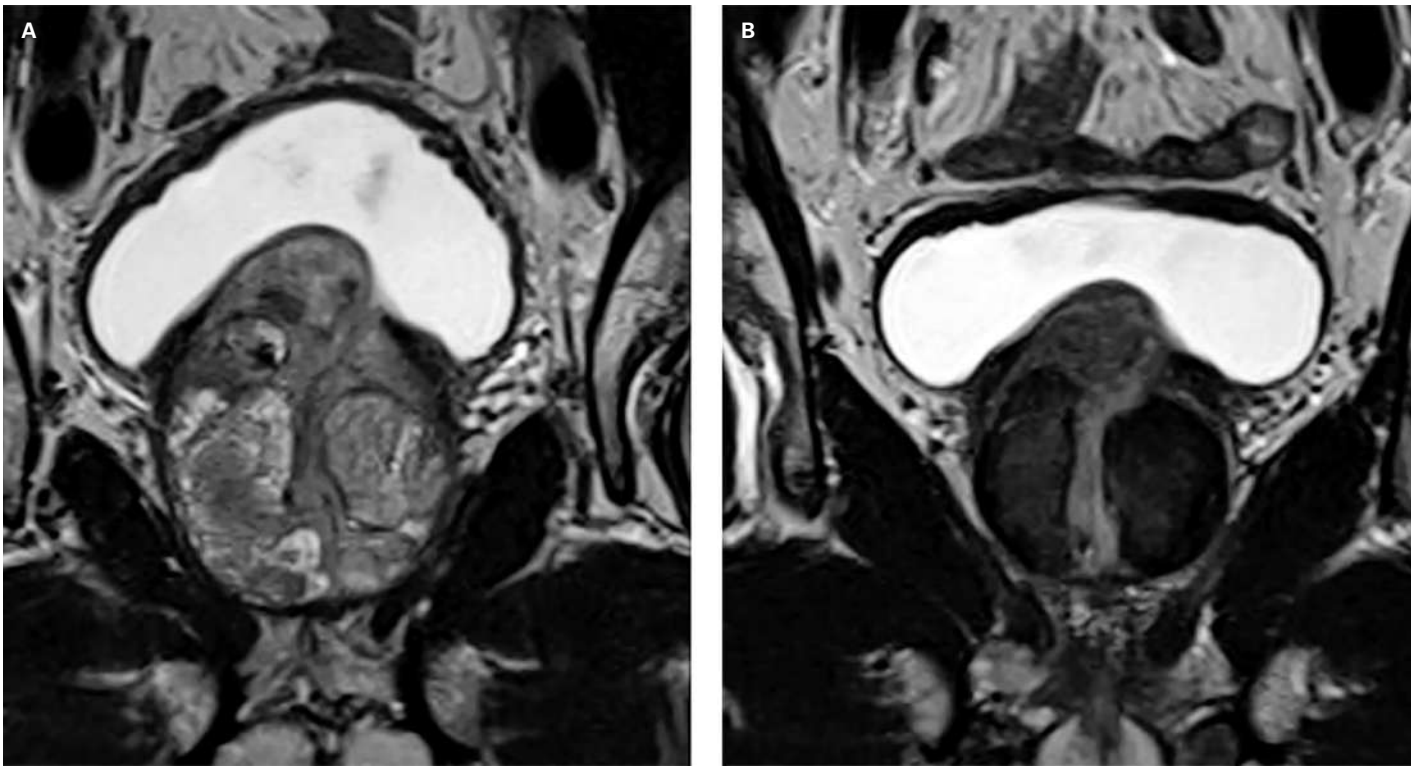

Abbildung 1: T2-gewichtetes coronales MRI der Prostata vor **(A)** und drei Monate nach **(B)** bilateraler Prostataembolisation mit bilateraler Ischämie und Volumenreduktion der Prostata.

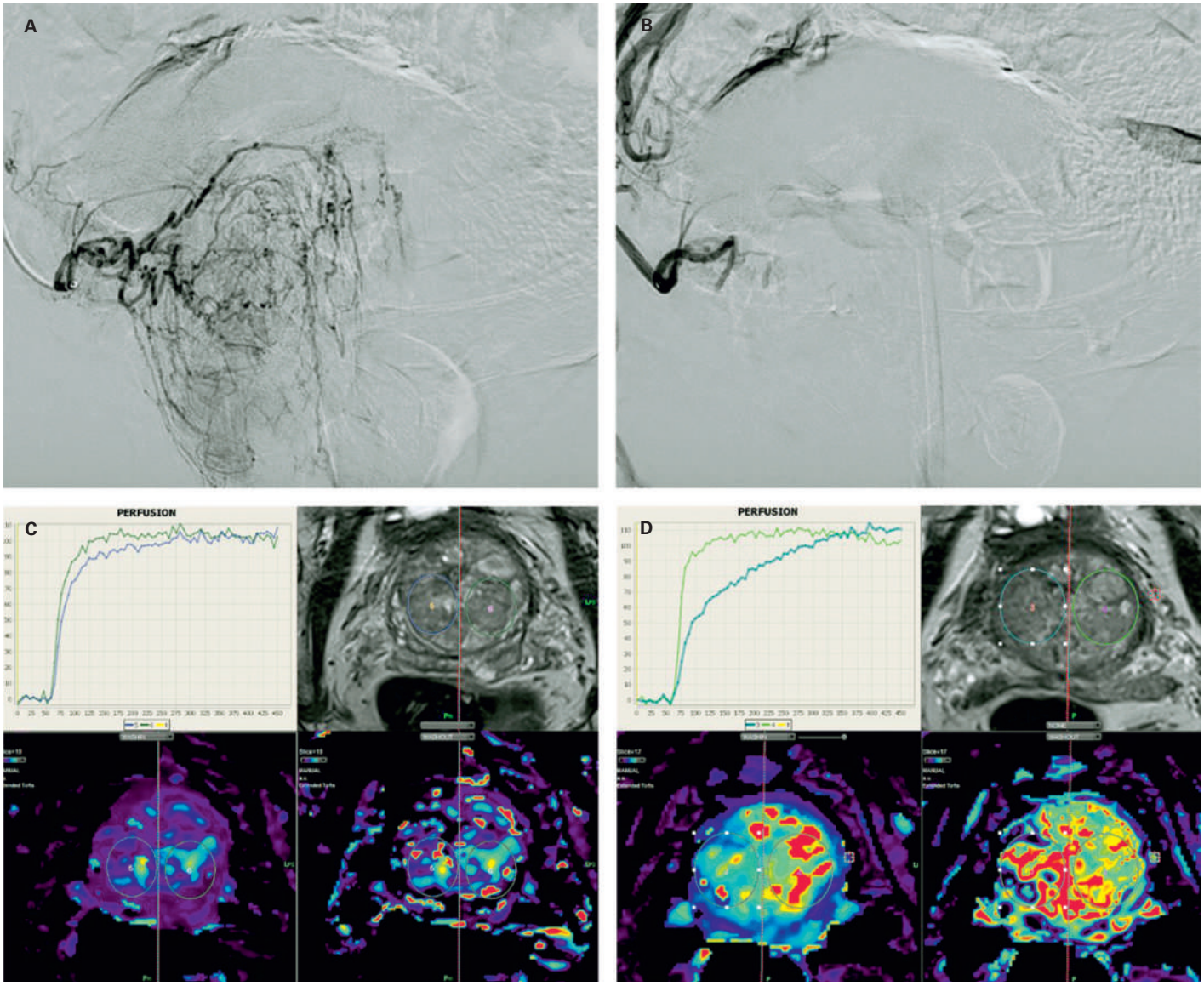

Abbildung 2: Selektive Angiographie des rechten Prostatatlappens vor **(A)** und nach **(B)** Embolisation mit entsprechender MR-Perfusion vor **(C)** und nach **(D)** unilateraler rechtsseitiger Embolisation mit deutlich vermindertem «wash-in» und verzögertem «wash-out» auf der embolisierten Seite.

Korrespondenz:
Dr. med.
Lukas Hechelhammer
Klinik für Radiologie und
Nuklearmedizin KSSG
Rorschacherstrasse 95
CH-9007 St. Gallen
Lukas.Hechelhammer
[at]kssg.ch

erwarten wir erste entsprechend gepowerte Daten 2017. Weitere prospektiv randomisierte Studien sind jedoch inzwischen sowohl in Europa wie auch Amerika offen und werden helfen, die möglichen BPH-Indikationen, das Komplikationsprofil sowie den zu erwartenden Langzeit-Outcome besser zu definieren, sei es als Alternative zur TUR-P oder gegebenenfalls zur offenen Prostatektomie bei sehr grossvolumigen Prostatae.

Disclosure statement
Die Studie wird durch einen Forschungsbeitrag der CTU des Kantonsspitals St. Gallen unterstützt. LH deklariert finanzielle Abgeltungen für Fortbildungsveranstaltungen von CeloNova.

Literatur

1 Lang EK, Deutsch JS, Goodman JR, Barnett TF, Lanasa JA, Duplessis GH. Transcatheter embolization of hypogastric branch arteries in the management of intractable bladder hemorrhage. J Urol. 1979;121(1):30–6.
2 Carnevale FC, Antunes AA, da Motta Leal Filho JM, et al. Prostatic artery embolization as a primary treatment for benign prostatic hyperplasia: preliminary results in two patients. Cardiovasc Intervent Radiol. 2010;33(2):355–61.
3 Schreuder SM, Scholtens a. E, Reekers J a., Bipat S. The Role of Prostatic Arterial Embolization in Patients with Benign Prostatic Hyperplasia: A Systematic Review. Cardiovasc Intervent Radiol. 2014;37(5):1198–219.
4 Gao Y, Huang Y, Zhang R, et al. Benign prostatic hyperplasia: prostatic arterial embolization versus transurethral resection of the prostate – a prospective, randomized, and controlled clinical trial. Radiology. 2014;270(3):920–8.
5 Abt D, Mordasini L, Hechelhammer L, Kessler TM, Schmid H-P, Engeler DS. Prostatic artery embolization versus conventional TUR-P in the treatment of benign prostatic hyperplasia: protocol for a prospective randomized non-inferiority trial. BMC Urol. 2014;14:94.