Plötzlich auftretende, schwerste stechende Schmerzen

Ein «zerreissender» Bauchschmerz

Thomas Häller[a], Philipp Schreiner[b], Urs Zingg[a]

[a] Chirurgische Klinik, Spital Limmattal, Schlieren; [b] Institut für Klinische Notfallmedizin, Spital Limmattal, Schlieren

Fallbericht

Anamnese

Die notfallmässige Selbstvorstellung des 48-jährigen Patienten erfolgte wegen schwerster stechender epigastrischer Schmerzen, die in Ruhe plötzlich auftraten und von Nausea begleitet wurden. Eine Woche zuvor erfolgte eine komplikationslose einseitige Inguinalhernienoperation nach Lichtenstein. Eine NSAR-Einnahme, Nikotin- oder Kokainkonsum wurde glaubhaft verneint. Bis auf einen Magenulkus vor 20 Jahren fand sich eine unauffällige persönliche Anamnese.

Status

Klinisch präsentierte sich der Patient in leicht reduziertem Allgemeinzustand und mit unauffälligen Vitalparametern. Bis auf eine leichte epigastrische Druckdolenz ohne peritonitische Zeichen war der Status unauffällig.

Befunde

Laborchemisch imponierte ein leicht erhöhtes CRP (19 mg/l) ohne Leukozytose sowie erhöhte Transaminasewerte (ASAT 88 U/l, ALAT 188 U/l) und eine erhöhte γ-GT (268 U/l). Die D-Dimere waren positiv (1094 µg FEU/l), das Lactat normwertig (1,7 mmol). Ein EKG und eine Sonographie des Abdomens blieben unauffällig. Aufgrund der Klinik wurde notfallmässig eine Computertomographie des Thorax und Abdomens mit Frage nach Lungenembolie, Aortendissektion oder mesenterialer Ischämie durchgeführt. Diese Verdachtsdiagnosen konnten ausgeschlossen werden, jedoch wurde eine isolierte Dissektion des Truncus coeliacus bis in die Arteria hepatica sinistra diagnostiziert (Abb. 1 und 2). Die Organperfusion war vollständig erhalten.

Therapie

Eine therapeutische Liqueminisierung sowie eine Thrombozytenaggregationshemmung mit Aspirin Cardio® 100 mg wurden etabliert und der Patient engmaschig überwacht.

Verlauf

Eine Computertomographie drei Tage nach dem Ereignis zeigte einen stationären Befund, so dass der mittlerweile asymptomatische Patient mit Aspirin Cardio® 100 mg und Marcoumar® (Ziel INR 2–3) für sechs Monate nach

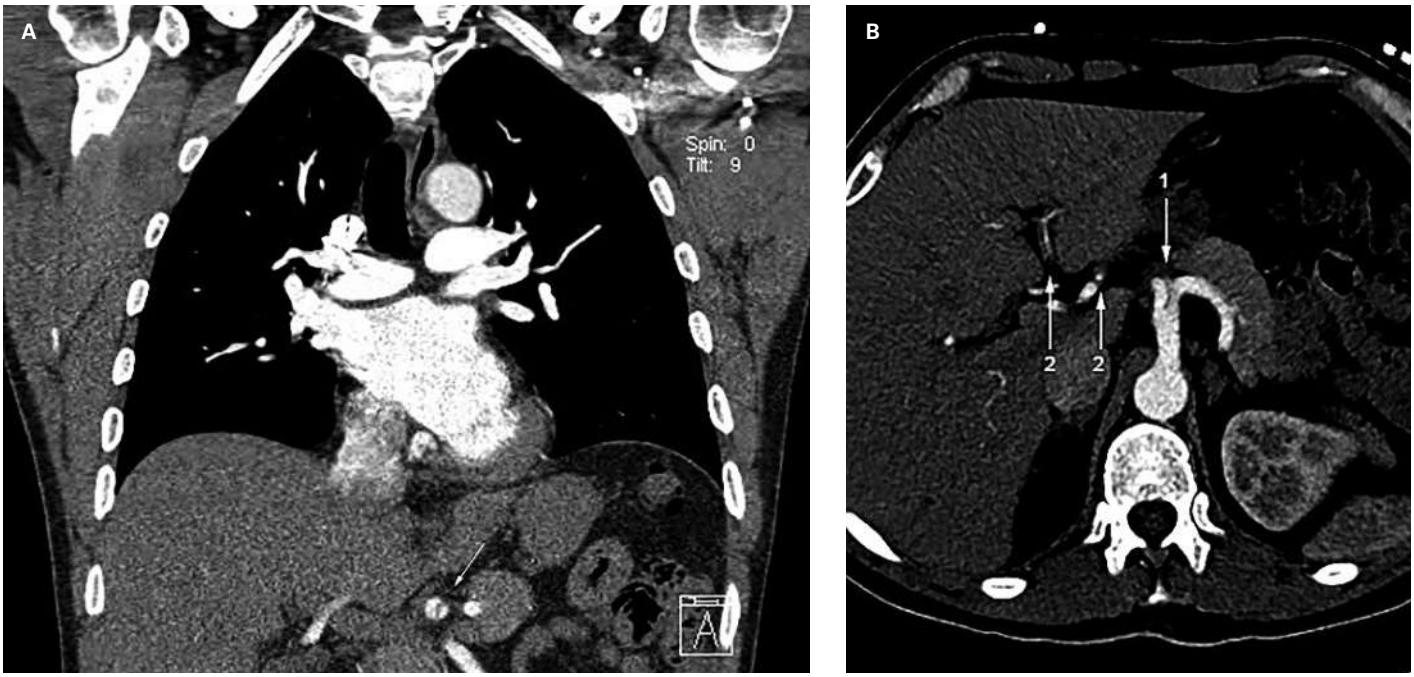

Abbildung 1: A: CTA Thorax. Koronare MPR. Dissektion Truncus coeliacus. **B:** CTA Oberbauch. Oblique axiale MPR. Dissektion beginnt im Truncus coeliacus (1) und reicht bis in die laterale Lebersegmentarterie (2). CTA = computertomographische Angiographie; MPR = multiplanare Rekonstruktion.

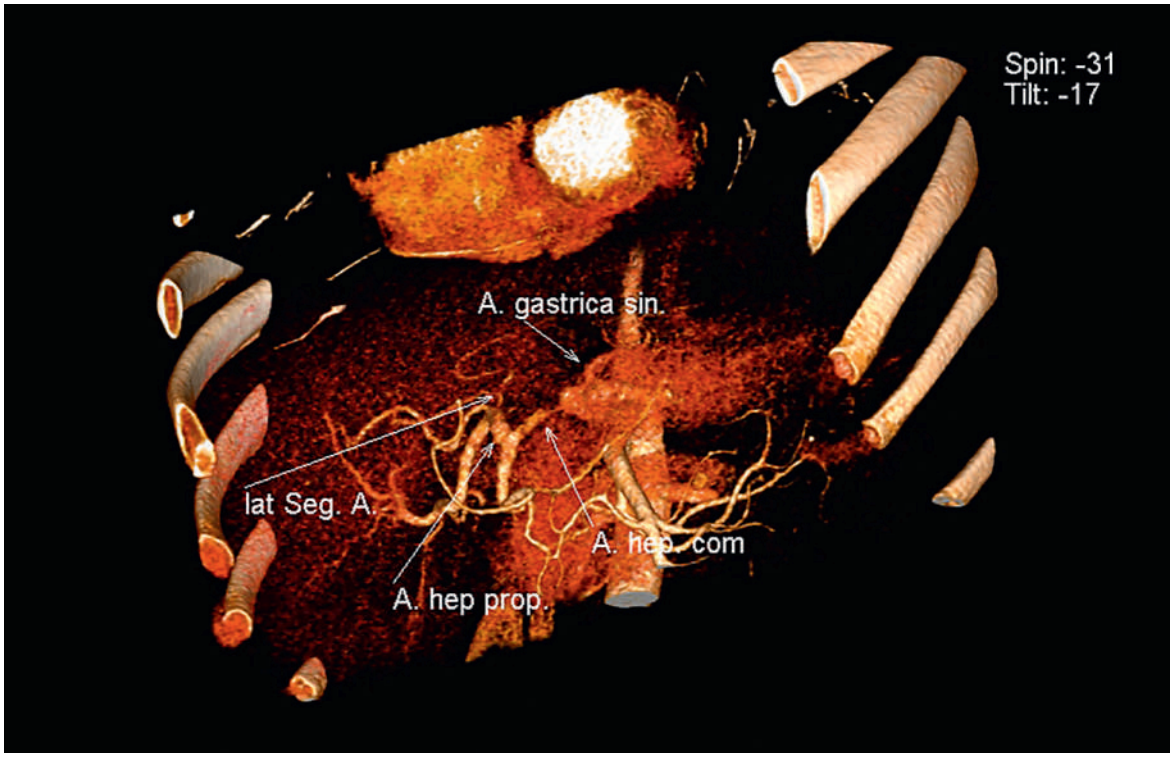

Abbildung 2: VRT, eine Art der 3-D-Rekonstruktion der CTA. Der Kontrastmittelfluss ist im Dissektionsgebiet z.T. deutlich erschwert, insbesondere in der A. hepatica communis und der lateralen Segmentarterie. CTA = computertomographische Angiographie; VRT = Volume Rendering Technique.

Hause entlassen werden konnte. Nach drei Monaten erfolgte eine klinische und computertomographische Verlaufskontrolle, die ein unverändertes Bild zeigte.
Die durchgeführte 24-Stunden-Blutdruckmessung zeigte ein Normotonie, und das Vaskulitisscreening blieb unauffällig.

Diskussion

Epigastrische Schmerzen mit Übelkeit sind auf Notfallstationen ein häufiges Krankheitsbild. Aufgrund der Vielfalt an Differentialdiagnosen und den potenziell lebensbedrohlichen Entitäten muss die Abklärung in der Regel rasch und zielgerichtet durchgeführt werden.
Spontane isolierte Dissektionen einer Arterie der Viszeralgefässe (SIVAD) sind selten, sollten jedoch bei einem akuten Abdomen nicht gänzlich vergessen werden. Eine isolierte Dissektion des Truncus coeliacus ist dabei seltener als die der A. mesenterica superior [1]. 2010 wurden in der Literatur erst 19 Fälle einer isolierten Truncus-coeliacus-Dissektion beschrieben, 2012 waren es bereits 33 Fälle [2]. Die steigende Inzidenz ist wahrscheinlich weniger auf das vermehrte Auftreten der Krankheit zurückzuführen, sondern mit dem breiteren Einsatz der Computertomographie im klinischen Alltag zu erklären. Risikofaktoren für eine SIVAD sind eine arterielle Hypertonie, Arteriosklerose, Nikotinabusus, Vaskulitiden, fibromuskuläre Dysplasie oder sonstige Bindegewebserkrankungen [3]. Bei den meisten Patienten finden sich allerdings keine Risikofaktoren, und die Ätiologie bleibt somit ungeklärt [4]. Männer sind dabei viermal häufiger betroffen, das Durchschnittsalter liegt bei 55–60 Jahren [1, 4]. Als Komplikationen können Aneurysmen, Thrombosierungen und schliesslich Infarkte der abdominellen Organe auftreten [4].
Die Therapie änderte sich im Laufe der Zeit. Bis vor wenigen Jahren wurden die meisten Dissektionen der Splanchnikusarterien chirurgisch oder mit endovaskulären Interventionen therapiert [4]. Heutzutage wählt man jedoch häufig ein konservatives Management mit einer antithrombotischen Therapie, das in mehreren kleineren Studien gute Resultate zeigte [1]. Jedoch bleibt umstritten, in welcher Form und über welche Dauer diese Therapie erfolgen soll (Thrombozytenantiaggregation, orale Antikoagulation mit einem Vitamin-K-Antagonisten oder Kombination?; initiale Therapie oder Langzeittherapie über Monate?). In einer Studie mit 14 Patienten mit einer spontanen SMA-*(superior mesentertic artery-)*Dissektion wurde bei 9 Patienten ein konservatives Management ohne Antikoagulation und ohne Aspirin Cardio® durchgeführt, wobei keiner-

Korrespondenz:
Dr. med. Thomas Häller
Oberarzt Chirurgische Klinik
Spital Limmattal
Urdorferstrasse 100
CH-8952 Schlieren
thomas.haeller[at]
spital-limmattal.ch

lei Komplikationen auftraten (medianes Follow-up 15,0 Monate). Bei zwei dieser Patienten wurde im Verlauf aufgrund einer Grössenzunahme des Aneurysmas bzw. Schmerzpersistenz nach Kostaufbau ein endovaskuläres Stenting durchgeführt [5].

Zusammenfassung des Falles

Ein bis anhin gesunder 48-jähriger Mann stellte sich wegen stärkster epigastrischer Bauchschmerzen eine Woche nach einer Inguinalhernienoperation nach Lichtenstein vor. Die aufgrund der Klinik durchgeführte Computertomographie zeigt eine isolierte Dissektion des Truncus coeliacus, bis ins Lebersegment III reichend. Die Aorta war unauffällig. Eine konservative Therapie mit Aspirin Cardio® 100 mg und oraler Antikoagulation wurde installiert. Dissektionen von Viszeralarterien sind selten, sollten in der Differentialdiagnose des akuten abdominalen Schmerzes aber bedacht werden. Die Therapie ist nicht standardisiert und umfasst neben der konservativen auch interventionelle und operative Formen.

Schlussfolgerung für die Praxis

Die spontane Dissektion einer Viszeralarterie führt zum akuten abdominalen Schmerz und gehört in die Differentialdiagnose bei entsprechender Klinik. Die Abklärung der Wahl stellt die Computertomographie mit i.v.-Kontrast dar. Therapeutisch sollten, bei schwacher Datenlage in der Literatur, initial eine kombinierte Plättchenaggregationshemmung und orale Antikoagulation durchgeführt werden.

Verdankung
Wir danken Dr. med. Markus Fahrni vom Institut für Radiologie, Spital Limmattal, Schlieren, für die Bearbeitung und Zurverfügungstellung der CT-Bilder.

Disclosure statement
Die Autoren haben keine finanziellen oder persönlichen Verbindungen im Zusammenhang mit diesem Beitrag deklariert.

Literatur

1 Alcantara S, Yang CK, Sasson J, et al. The Evidence for nonoperativ Management of visceral artery dissections: A single-center Experience, Ann Vasc Surg. 2015 Jan;29[1]:103–8.
2 Obon-Dent M, Shabaneh B, Dougherty K, Strickman N. Spontaneous celiac artery dissection case report and literature report, Tex Heart Inst J. 2012;39[5]:703–6.
3 Takayama T, Miyata T, Shirakawa M, Nagawa H. Isolated spontaneous dissection of the splanchnic arteries, J Vasc Surg. 2008 Aug;48[2]:329–33.
4 D'Ambrosio N, Friedman B, Siegel D, et al. Spontaneous Isolated Dissection of the Celiac artery: CT Findings in Adults, American Journal of Roentgenology. 2007;188:W506–11.
5 Min SI, Yoon K, Min SK, et al. Current strategy for the treatment of symptomatic spontaneous isolated dissection of superior mesenteric artery, J Vasc Surg. 2011 Aug;54:461–6.