

Ein Stolpersturz mit aussergewöhnlichen Folgen

Expect the unexpected

Omar Ismail, Vital Schreiber, Gian A. Melcher

Chirurgische Klinik, Spital Uster

Fallbeschreibung

Ein 80-jähriger Patient wurde nach einem Stolpersturz im häuslichen Umfeld mit rechtsseitiger Thoraxkontusion auf unsere Notfallstation zugewiesen.

Konventionell-radiologisch liess sich eine Rippenserienfraktur VII.–IX. rechts lateral ohne weitere Komplikation im Sinne eines Hämato- oder Pneumothorax nachweisen. Nebendiagnostisch bestand bildgebend der Verdacht auf ein Chilaiditi-Syndrom (Verlagerung des Dickdarms und von Teilen des Dünndarms zwischen Zwerchfell und Leber) (Abb. 1). Mittels Abdomensonographie wurde eine intraabdominelle (Organ-) Läsion ausgeschlossen. Es erfolgte die stationäre Aufnahme zur Analgesie und Atemtherapie.

In der Nacht auf den dritten Hospitalisationstag entwickelte der Patient zunehmende, kolikartige Oberbauchschmerzen rechts und klagte ebenso über ein rechtsseitiges, thorakales Druckgefühl. Laborchemisch fiel ein Anstieg der Infektparameter (Leukozyten und CRP) bei afebrilem Patienten auf. Eine erneute Sonographie des Abdomens war, bis auf einen ausgeprägten Meteorismus des Colon ascendens mit entsprechend reduzierter Beurteilbarkeit, unauffällig. Aufgrund eines im Verlauf entwickelten Oberbauchperitonismus entschieden wir uns zur Durchführung einer thorakoabdomi-

nellen Computertomographie. Das Gerät stand jedoch gerade zu diesem Zeitpunkt wegen Revisionsarbeiten nicht zur Verfügung, so dass wir eine erneute konventionelle Thorax-Röntgenaufnahme veranlassten. Dort zeigte sich eine Spiegelbildung im Bereich des rechtsseitigen Hemithorax mit Verlagerung eines intraabdominellen Hohlorgans bei nun vermuteter Zwerchfellruptur (Abb. 2). Die Indikation zur notfallmässigen Laparotomie wurde gestellt.

Diagnose

Intraoperativ bestätigte sich der Verdacht, und es zeigte sich eine inkarzerierte, traumatisch bedingte, rechtsseitige Zwerchfellruptur. Diese wurde vermutlich durch intraoperativ im Thorax palpierbare, stechende Rippenbruchstücke verursacht. Inkarzeriert war praktisch das gesamte rechtsseitige Hemikolon, ante perforationem und mit bereits punktförmigen Nekrosen. Es erfolgte eine Hemikolektomie rechts mit direkter Naht der Zwerchfellruptur sowie eine Thoraxdrainageanlage rechts.

Kommentar

Grundsätzlich sind traumatische Zwerchfellverletzungen selten (<1% aller traumatischer Verletzungen) [1]. Hauptursache sind penetrierende Verletzungen (Stich- und Schusswunden). Gut ein Drittel der Zwerchfellverletzungen sind durch ein stumpfes Trauma bedingt, bis 90% davon durch starke, intraabdominale Druckerhöhung im Rahmen hochenergetischer Polytraumata, insbesondere bei Verkehrsunfällen [2]. Aufgrund der hohen Gewalteinwirkung erleiden deshalb mindestens 50% der Patienten mit einer traumatischen Zwerchfellläsion noch weitere Verletzungen [3].

Aber nicht nur der Unfallmechanismus, sondern auch die Lokalisation der Zwerchfellläsion unseres Patienten war sehr atypisch. Fast 80% der traumatischen Zwerchfellrupturen treten links auf [4]. Mögliche Erklärungen hierfür sind einerseits eine angeborene Schwäche des linken Hemidiaphragmas, andererseits ein protektiver Effekt rechtsseitig durch die Leber.

Diagnostisches Mittel der Wahl ist die Computertomographie [5], wobei aber auch, wie in unserem Fall, konventionelle Röntgenaufnahmen zur Diagnose führen können.

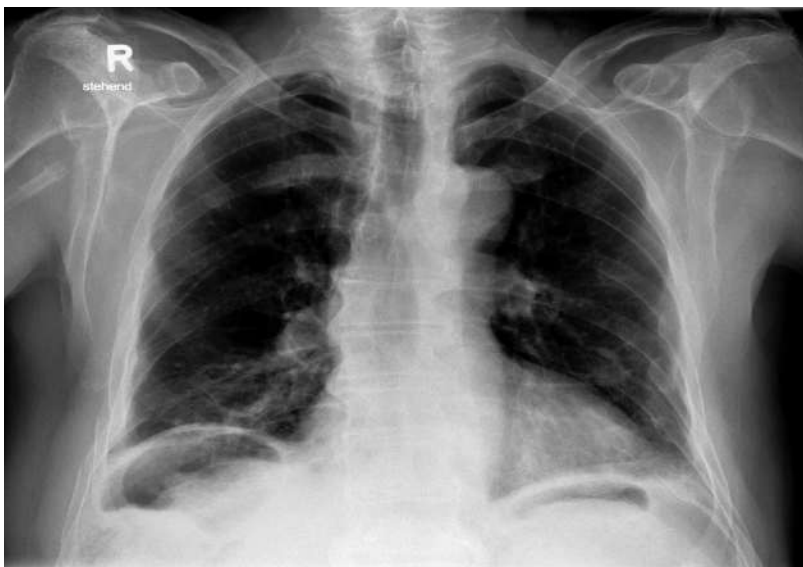


Abbildung 1: Röntgen-Thorax bei Eintritt: Rippenserienfraktur VII.–IX. rechts, Verdacht auf Chilaiditi-Syndrom.

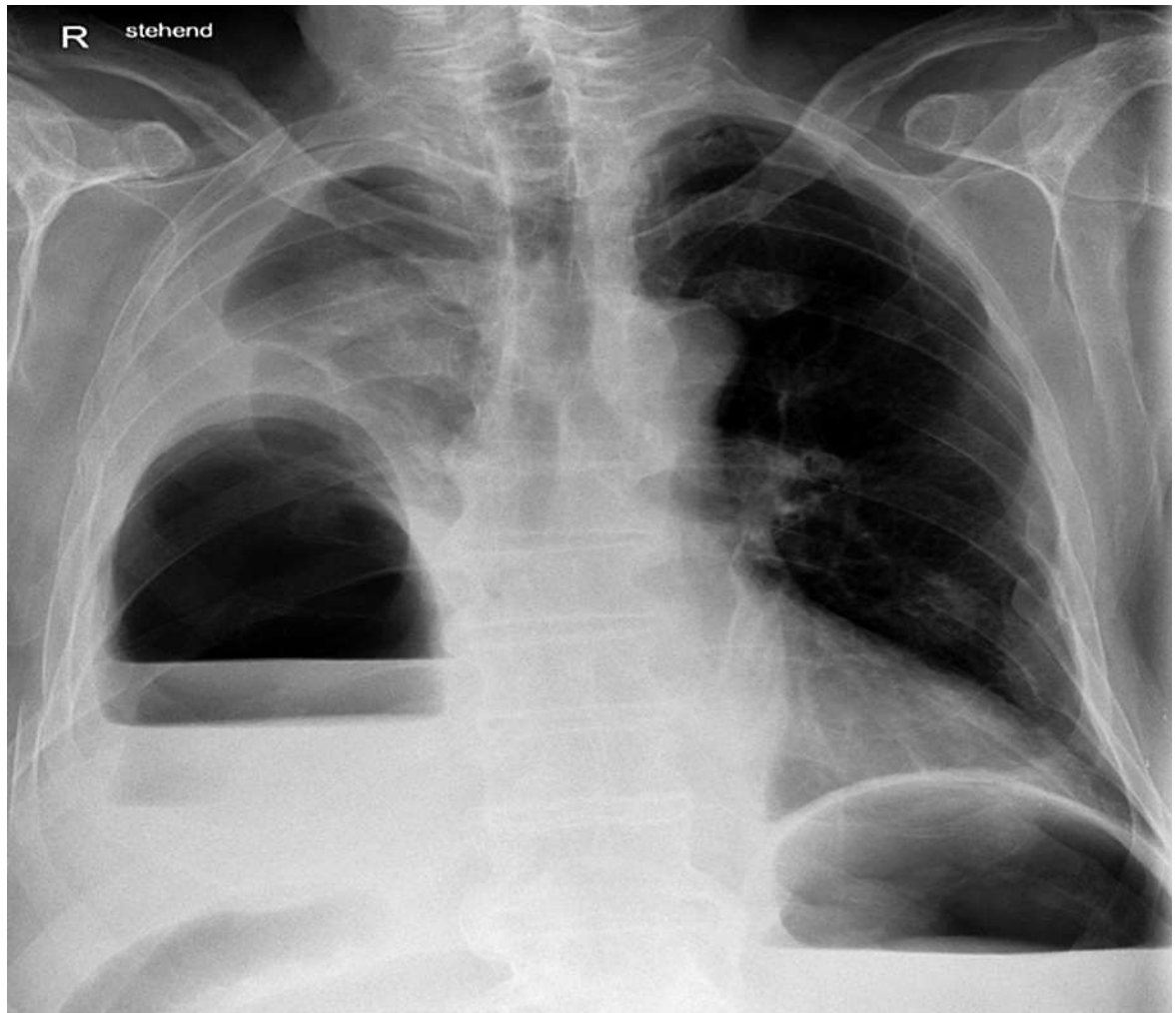


Abbildung 2: Röntgen-Thorax am dritten Hospitalisationstag: Spiegelbildung im Bereich des rechtsseitigen Hemithorax mit Verlagerung eines intraabdominellen Hohlorgans.

Die Therapie ist in der Regel chirurgisch, wobei in Abhängigkeit des Unfallmechanismus und -zeitpunkts und der vermuteten oder nachgewiesenen Begleitverletzungen zwischen einem thorakalen und abdominalen Zugang gewählt werden kann.

Danksagung

Die Autoren danken der ärztlichen Leitung des Radiologischen Instituts des Spitals Uster für die Bereitstellung der Röntgenbilder.

Disclosure statement

Die Autoren haben keine finanziellen oder persönlichen Verbindungen im Zusammenhang mit diesem Beitrag deklariert.

Literatur

- 1 Trauma, 6, Feliciano, DV, Mattox, KL, Moore, EF (Eds), McGraw-Hill, 2008.
- 2 National Trauma Data Base, American college of Surgeons 2000–2004.
- 3 Wiencek RG Jr, Wilson RF, Steiger Z. Acute injuries of the diaphragm. An analysis of 165 cases. J Thoracic Cardiovasc Surg. 1986;92:989.
- 4 Williams M, Carlin AM, Tyburski JG, et al. Predictors of mortality in patients with traumatic diaphragmatic rupture and associated thoracic and/or abdominal injuries. Am Surg. 2004;70:157.
- 5 Stein DM York GB, Boswell S, et al. Accuracy of computed tomography scan in the detection of penetrating diaphragm injury. J Trauma. 2007;63:538.

Korrespondenz:
Prof. Dr. med.
Gian A. Melcher
Chefarzt Chirurgie
Spital Uster
Brunnenstrasse 42
CH-8610 Uster
Gian.Melcher[at]
spitaluster.ch