Hochintensiver fokussierter Ultraschall (HIFU)

Organerhaltende Therapie des Prostatakarzinoms

Daniel Eberli, Ashkan Mortezavi, Tullio Sulser
Klinik für Urologie, UniversitätsSpital Zürich

Zur Behandlung des Prostatakarzinoms werden dringend neue, weniger invasive Therapieoptionen gesucht. Dies aufgrund widersprüchlicher Resultate hinsichtlich des Nutzens radikaler Therapien und angesichts signifikanter Nebenwirkungen. Die fokale Therapie der Prostata mittels HIFU ist eine der vielversprechendsten neuen Strategien, die aktuell im Rahmen klinischer Studien evaluiert werden. Oberstes Ziel bleibt die Erhaltung der Lebensqualität durch Vermeidung von Inkontinenz und Impotenz bei gleichzeitiger Tumorkontrolle.

Einleitung

Für die häufigste maligne Erkrankung des Mannes, das Prostatakarzinom, konnte durch hochspezialisierte Medizin in der Schweiz im letzten Jahrzehnt eine hohe Behandlungsqualität etabliert werden. Mit der Einführung der roboterassistierten radikalen Prostatektomie und ihren standardisierten Operationsschritten wurden die perioperative Morbidität signifikant gesenkt und gleichzeitig eine hohe onkologische Sicherheit für lokalisierte Tumorstadien erhalten. Zwar können heutzutage die meisten Patienten durch die Prostatektomie geheilt werden, jedoch wird dieser Erfolg mit signifikanten funktionellen Verlusten erkauft: Die mit der Strahlentherapie vergleichbaren Nebenwirkungen der radikalen Therapie liegen bei 30–90% für die erektile Dysfunktion sowie bei 5–20% für die Inkontinenz [1]. Die Ergebnisse der PIVOT-Studie *(Prostate Cancer Intervention Versus Observation Trial)* zeigten zudem, dass der tatsächliche Nutzen der radikalen Prostatektomie für das Überleben deutlich geringer ist als bislang angenommen, was zu einer Sensibilisierung für das Thema der «Übertherapie» führte. Mit der Einführung der *Active Surveillance* (keine Behandlung des Tumors – aktive Überwachung des Patienten; siehe dazu Iselin CE et al. «Die Bedeutung der aktiven Überwachung in der Schweiz» in der letzten Ausgabe des SMF) wird versucht, in der Patientengruppe mit kleinen und wenig aggressiven Tumoren eine Operation und damit verbundene Nebenwirkungen zu vermeiden oder hinauszuzögern. Die Tatsache, dass das Prostatakarzinom weiterhin die zweithäufigste maligne Todesursache in der Schweiz

ist, zeigt, dass diese Option jedoch nur für eine kleine Gruppe von Patienten empfohlen werden kann.

Eine neue Therapie, die gleichzeitig eine effektive Tumorkontrolle und minimale Nebenwirkungen verspricht, ist die fokale Therapie des Prostatakarzinoms. Anders als bei der radikalen Prostatektomie oder der Bestrahlung, bei denen stets die gesamte Prostata behandelt und Kollateralschäden an funktionell relevanten Strukturen in Kauf genommen werden, versucht man bei der fokalen Therapie ausschliesslich den malignen Tumor

zu zerstören und dabei die restliche Prostata, den Schliessmuskel und das Gefässnervenbündel zu schonen. Diese logische Strategie birgt jedoch einige neue Herausforderungen, wie die genaue Lokalisation / Diagnose des Tumors, die Wahl einer geeigneten Energiequelle und das engmaschige Überwachen nicht behandelter Areale.

Ortung des Prostatakarzinoms

Die organerhaltende Operation hat sich bei anderen Organen wie der Niere, Leber und Lunge bereits erfolgreich durchgesetzt. Mit der fokalen Therapie soll diese Strategie nun auch auf die Prostata angewendet werden. Bei ca. 50% der Patienten kann ein klar abgrenzbarer, einseitiger Prostatakrebsherd definiert werden. Diese Zahl wird deutlich grösser, wenn auf der Gegenseite ein klinisch insignifikanter Prostatakrebs mit dem Gleason-Muster 6 toleriert wird. Diese kleinvolumigen (<0,5 cm^3) Gleason-6-Tumoren haben auf den Krankheitsprogress mit grösster Wahrscheinlichkeit keinen Einfluss und bedürfen nur einer aktiven Überwachung [2]. Tatsächlich wird bei genauer histologischer Aufarbeitung der Prostata nach radikaler Prostatektomie oft mehr als ein Herd gefunden. Jedoch zeigt sich meist ein dominanter Tumor, der 80% der gesamten Tumormasse ausmacht.

Um das tatsächliche Tumorvolumen und die Aggressivität richtig einschätzen zu können, muss vor dem eigentlichen Therapieentscheid eine maximale Diagnostik mit einem multiparametrischen MRI (mpMRI) sowie einer erweiterten, dreidimensionalen Template-Biopsie der Prostata durchgeführt werden. Die multimodale Magnetresonanztomographie hat in den letzten Jahren gewaltige Fortschritte gemacht. Aktuell beinhaltet die Prostatabildgebung eine T2-gewichtete Sequenz, die Darstellung von Diffusionseinschränkungen und eine kontrastverstärkte, dynamische Untersuchung mit Gadolinium. In spezialisierten Zentren kann dadurch für signifikante Karzinome eine Sensitivität von über 90% mit etwas niedrigerer Spezifität erreicht werden [3]. Die MRI-Untersuchung eignet sich auch zur Evaluation des nicht-tumortragenden Gewebes. Der negative prädiktive Wert zum Ausschluss eines klinisch signifikanten Karzinomherdes beträgt 63–98%. Diese erstaunlich guten Resultate lassen sich jedoch nur an einem Radiologie-Institut, das über speziell geschulte Prostata-MRI-Radiologen verfügt, erreichen. Deshalb gehört aktuell eine dreidimensionale Template-Biopsie vor jeder fokalen Therapie zur Routine (Abb. 1). Dabei geht es um die richtige Klassifizierung des Tumors, die histologische Definition der Tumorgrenzen und die Bestätigung tumorfreier Areale. Mit dieser in Kurznarkose durchgeführten, schachbrettartigen Gewebeentnahme wird eine Sensitivität von über 90% erreicht. Diese Zahl lässt sich durch Zusatzbiopsien in allen MRI-verdächtigen Arealen sogar weiter erhöhen. Die Komplikationsrate und Nebenwirkungen der transperinealen Entnahme sind dabei erstaunlich gering. Es entstehen weder länger währende Nebenwirkungen auf die Miktion oder erektile Funktion noch medizinisch signifikante Komplikationen (> Clavien Grad II) [4].

Fokale HIFU-Therapie

Wurde ein hochaggressives Prostatakarzinom durch die Histologie ausgeschlossen und zeigt sich der Tumor lokalisiert, kann dem Patienten eine fokale Therapie des Prostatakarzinoms angeboten werden. Die Anforderungen an die Energiequelle für eine fokale Therapie sind einfach definiert: Sie soll eine vollständige Ablation des Zielgewebes mittels exakter Navigation unter Schonung umliegender Areale ermöglichen. Während zu Beginn dieser Entwicklung lokale Kälte (Cryo), Laser oder ionisierende Strahlung eingesetzt wurde, basiert die aktuell fortschrittlichste Therapieform auf fokussierten, hochenergetischen Ultraschallwellen (*high intensity focused ultrasound*; hochintensiver fokussierter Ultraschall, HIFU). Der Ultraschall wird dabei durch eine Linse auf einen sehr kleinen Brennpunkt fokussiert, der durch einen Roboterarm an die richtigen Stellen geführt wird, um so den Tumor millimetergenau durch lokale Erhitzung zu zerstören. Die Applikation erfolgt transrektal in Allgemeinnarkose und ohne die Integrität der Mucosa zu beeinträchtigen. Die Therapie wird auffallend gut toleriert, und die Patienten können das Spital bereits am Folgetag verlassen. Wir belassen einen Dauerkatheter für ca. fünf Tage, der ambulant gezogen wird. Aktuelle Untersuchungen des fokalen HIFU zeigen Impotenzraten zwischen 5 und 15% ohne Inkontinenz [5]. HIFU als Energiequelle ist zwar nicht neu – in den letzten zwei Jahrzehnten wurde er in diversen Studien für eine totale Behandlung der kompletten Prostata eingesetzt *(whole gland ablation)* –, jedoch ermöglichen erst die technologischen Neuerungen mit exakter Steuerung und Dosierung der Ablation eine fokale Therapie. Die Basis für die Navigation bildet eine dreidimensionale Überlagerung des Echtzeit-Ultraschallbildes mit hochauflösenden MRI-Bildern (Fusion), auf denen der Prostataumriss und der Tumor vordefiniert sind (Abb. 1).

Follow-up

Entscheidend für das Therapiekonzept der fokalen Therapie ist die Überwachung des nicht behandelten

und belassenen Prostatagewebes, um ein Rezidiv oder Neuentstehen von Tumoren früh zu entdecken. Dafür werden PSA-Kontrollen, erneute mpMRI-Untersuchungen sowie erweiterte Prostatabiopsien durchgeführt. Zeigt sich ein Rezidiv oder ein Zweittumor, besteht die Möglichkeit einer zweiten Ablation. Anhand der aktuellen Studien gehen wir von einer Re-Therapie-Rate von ca. 15% aus. Von grossen internationalen Zentren wird berichtet, dass auch eine radikale Prostatektomie oder eine spätere externe Bestrahlung ohne Probleme durchführbar sei. Zu beachten ist jedoch, dass es sich bei der fokalen Therapie um eine neue Therapiestrategie handelt und Follow-up-Daten aktuell nur über ca. drei Jahre vorliegen.

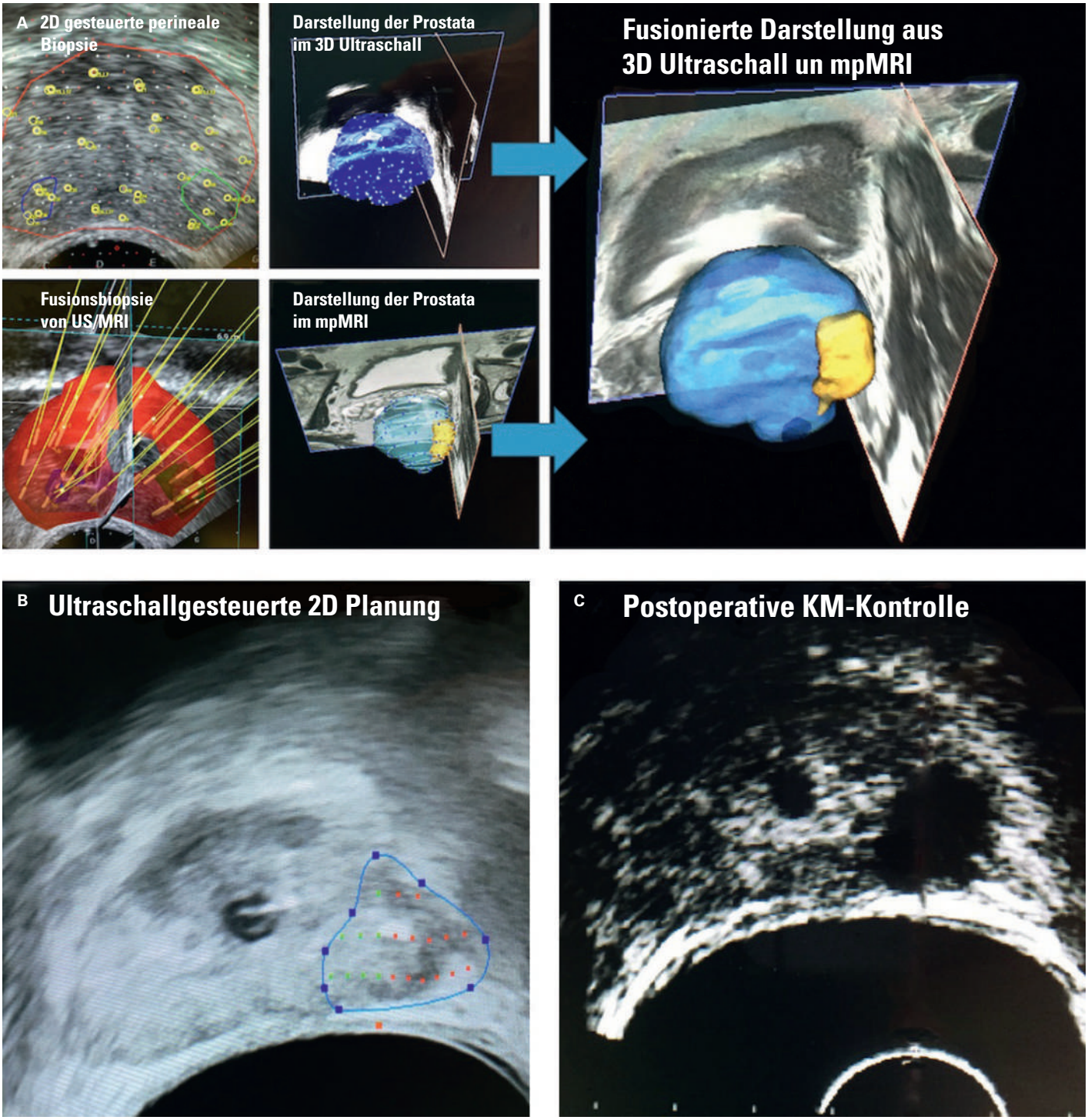

Abbildung 1: A: Intraoperative Dokumentation der transperinealen MRI-fusionierten Prostatabiopsie. **B:** Sonographie-gesteuerte HIFU-Behandlung der Prostata (blau markiert die Ablationszone) mit **C:** anschliessender Kontrastmittelgabe zur Ablationskontrolle; die nicht perfundierte und abladierte Zone stellt sich schwarz dar.

Korrespondenz:
PD Dr. med. Dr. rer. nat.
Daniel Eberli
Facharzt für Urologie,
speziell Operative Urologie,
FMH, FEBU
Klinik für Urologie
UniversitätsSpital Zürich
Frauenklinikstr. 10
CH-8091 Zürich
daniel.eberli[at]usz.ch

Patientenauswahl für eine fokale Therapie

Aktuell liegen noch keine Guidelines zur fokalen Therapie beim Prostatakarzinom vor. Jedoch haben bereits einige Konsensus-Konferenzen zum sinnvollen Einsatz dieser Therapiestrategie stattgefunden. Momentan werden am UniversitätsSpital Zürich, mit einem durch die Ethikkommission genehmigten Protokoll, Patienten mit Gleason-6- oder -7-Tumor eingeschlossen. Der optimale Kandidat hat einen einseitigen Gleason-7-Tumor, der sich sowohl im MRI zeigt, als auch histologisch entsprechend der Lokalisation nachgewiesen wurde. Aufgrund der erweiterten Biopsietechnik werden jedoch auch kleine, beidseitige Gleason-7-Tumoren diagnostiziert. In diesen Fällen ist auch eine beidseitige fokale Therapie des Prostatakarzinoms erlaubt. Eine eigentliche Hemiablation respektive totale Prostatabehandlung mit HIFU wenden wir wegen der höheren Inkontinenz- und Impotenzraten, die nahezu die Werte nach radikaler Prostatektomie erreichen, nicht an. Weiter gilt grundsätzlich, dass Patienten mit einem einseitigen Gleason-6-Tumor für eine *Active Surveillance*-Strategie motiviert werden sollten. Eine HIFU-Therapie macht nur bei grösseren Tumoren oder Patienten mit psychologischer Belastung angesichts der Tumorerkrankung Sinn.

Das Wichtigste für die Praxis

Patienten mit einem neu entdeckten und lokal begrenzten Prostatakarzinom steht neuerdings im Rahmen klinischer Studien eine weitere Therapieoption zur Verfügung: Neben *Active Surveillance* und den radikalen Therapien (externe Radiatio oder Operation) darf diesen Patienten nach genauer Abklärung eine fokale HIFU-Therapie des Tumorherdes angeboten werden. Die Patienten profitieren bei dieser Therapie von einer deutlich verringerten Impotenz- und Inkontinenzrate bei guter Tumorkontrolle. Wegen der eingeschränkten Langzeitergebnisse muss sich der Patient vor der Therapie bewusst sein, dass eine weitere Tumornachsorge zwingend mit MRI sowie Template-Biopsie durchgeführt werden muss. Aktuelle Kongressberichte, Publikationen und unsere eigenen Erfahrungen deuten darauf hin, dass mit der fokalen HIFU-Therapie der Prostata das Zeitalter der nichtinvasiven, computergestützten Therapie eingeleitet ist.

Disclosure statement
Die Autoren haben keine finanziellen oder persönlichen Verbindungen im Zusammenhang mit diesem Beitrag deklariert.

Titelbild
© Myrabella | Wikimedia Commons

Literatur
1 Sanda MG, Dunn RL, Michalski J, et al. Quality of life and satisfaction with outcome among prostate-cancer survivors. The New England journal of medicine. 2008 Mar 20;358:1250–61
2 Andren O, Fall K, Franzen L, Andersson SO, Johansson JE, Rubin MA. How well does the Gleason score predict prostate cancer death? A 20-year followup of a population based cohort in Sweden. The Journal of urology. 2006 Apr;175:1337–40
3 Futterer JJ, Briganti A, De Visschere P, et al. Can Clinically Significant Prostate Cancer Be Detected with Multiparametric Magnetic Resonance Imaging? A Systematic Review of the Literature. European urology. 2015 Feb 2
4 Losa A, Gadda GM, Lazzeri M, et al. Complications and quality of life after template-assisted transperineal prostate biopsy in patients eligible for focal therapy. Urology. 2013 Jun;81:1291–6
5 Ahmed HU, Hindley RG, Dickinson L, et al. Focal therapy for localised unifocal and multifocal prostate cancer: a prospective development study. The Lancet Oncology. 2012 Jun;13:622–32