

Arteriovenöse Shunt-Anlage

Akute schmerzhafte Parese am Dialyse-Arm

Alla Vollenweider^a, Biljana Rodic^b, Jane Rippin^c

^a Klinik für Innere Medizin, Departement Medizin, Kantonsspital, Winterthur

^b Neurologie, Departement Medizin, Kantonsspital, Winterthur

^c Nephrologie, Departement Medizin, Kantonsspital, Winterthur

Fallbeschreibung

Eine 45-jährige Patientin meldete sich gegen Ende der Hämodialyse wegen Kraftverlusts und Kältegefühls in der linken Hand, begleitet von heftigen pulsierenden Schmerzen im gesamten linken Unterarm. 24 Stunden zuvor war in supraklavikulärer Plexusanästhesie ein arteriovenöser (AV) Shunt (Basilica-Loop, A. brachialis auf V. basilica) am linken Arm zur Durchführung der Hämodialyse angelegt worden. Die Patientin litt an Diabetes mellitus Typ 1 mit Spätkomplikationen (dialysepflichtige Nephropathie, beinbetonte sensomotorische axonale Polyneuropathie, Retinopathie), arterieller Hypertonie und Kardiopathie, wahrscheinlich mikroangiopathisch bedingt. Die beklagten Beschwerden wurden zunächst als postoperative Exazerbation der vorbestehenden Polyneuropathie interpretiert. Die analgetische Therapie wurde ausgebaut.

48 Stunden später persistierten die Beschwerden. Klinisch zeigte sich eine schmerzbedingt eingeschränkte Unterarmflexion und -extension links mit leicht unterkühlter und angeschwollener Fallhand, begleitet von handschuhförmig betonter Allodynie. Die Hautfarbe war intakt, die Radialis- und Ulnarpulse waren palpabel. Eine dopplersonographische Untersuchung zeigte einen gut funktionierenden Shunt mit intakter Fingerperfusion.

Am dritten postoperativen Tag wurde ein neurologisches Konsilium mit der Fragestellung nach Armplexusläsion veranlasst. Klinisch bestand, soweit wegen ausgeprägter neuropathischer Schmerzen beurteilbar, eine hochgradige sensomotorische Parese des N. radialis (Fallhand und Parese der Fingerextensoren, MO/5), des N. ulnaris (Parese der Fingerabduktoren und -adduktoren, Fingerflektoren Dig. IV und V, MO/5) und des N. medianus (abgeschwächte Unterarmpronation und Daumenabduktion/-opposition, Parese der Fingerflektoren Dig. I–III links). Bei diesem Befund war von einem Läsionsort im proximalen Bereich des linken Unterarmes auszugehen.

13 Tage später konnte neurographisch ein ausgeprägter axonaler Verlust der betroffenen Nerven mit nadelmyographisch nachgewiesener willkürlicher Restaktivität in den zugeordneten Myotomen dokumentiert werden (Abb. 1).

Die erst 24 Stunden nach Anlage eines AV-Shunts und während der Hämodialyse akut aufgetretene schmerzhafte distale Armneuropathie konnte nicht durch eine perioperative iatrogene Ursache (Armplexusläsion, Nervenläsion im Ellbogenbereich) erklärt werden. Ein Nervenkompressionssyndrom (Logen-Syndrom) lag anhand von klinischen und sonographischen Befunden auch nicht vor. Die fehlenden Zeichen einer Gewebekrose sowie erhaltene periphere Pulse zusammen mit intakter Fingerperfusion sprachen gegen ein Steal-Phänomen als bekannte mögliche Komplikation nach Shunt-Einlage.

Bei Verdacht auf eine isolierte Ischämie der Vasa nervorum (ischämische monomelische Neuropathie) wurde die AV-Fistel sechs Tage nach der Anlage verschlossen. Unmittelbar postoperativ berichtete die Patientin über einen deutlichen Rückgang der Schmerzen. Die Handfunktion erholte sich langsam. Sechs Monate nach dem Shunt-Verschluss konnte die Patientin ihre linke Hand im Alltag wieder einsetzen. Aktuell, ein Jahr später, hat sich die Muskelkraft der Hand praktisch normalisiert. Die Dialyse wird nun über einen Hämodialyse-Katheter in der linken V. jugularis durchgeführt.

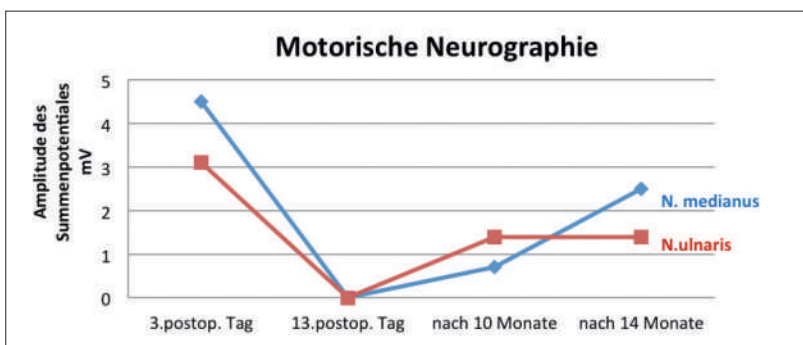


Abbildung 1: In den ersten zehn Tagen nach stattgefundenener Nervenischämie kam es zu einem Amplitudenabfall der motorischen Summenpotentiale in der Medianus- und Ulnarisneurographie links als Ausdruck eines axonalen Unterganges. Im Zeitverlauf von Monaten erfolgte eine axonale Regeneration mit resultierender Erholung der Muskelkraft.

Korrespondenz:
 Med. pract. Alla Vollenweider
 Assistenzärztin
 Medizinische Klinik,
 Kantonsspital Winterthur
 Brauerstrasse 15
 CH-8401 Winterthur
 alla.vollenweider[at]ksw.ch

Kommentar

Die ischämische monomelische Neuropathie (IMN), die sich nach einer passageren oder chronischen Minderperfusion an einer Extremität entwickeln kann, ist ein potentiell verheerendes Zustandsbild. Sie kommt am häufigsten am Arm als seltene Komplikation (0,5–3%) [1] nach Anlage eines Dialyseshunt vor. Es handelt sich um einen Sondertyp des Steal-Phänomens, wobei überwiegend das Nervengewebe betroffen wird. Die IMN führt zu einer ipsilateralen Parese der Nn. medianus, radialis und ulnaris mit den im Vordergrund stehenden, unerträglichen neuropathischen Schmerzen. Typischerweise treten die neurologischen Defizite unmittelbar bis max. 24 Stunden nach dem Eingriff auf, bei erhaltenen peripheren arteriellen Pulsen und ohne zusätzliche Anzeichen einer Ischämie des Haut- und Muskelgewebes [1–3]. Erstmalig wurde eine ischämische Armneuropathie nach der Anlage eines Dialyseshunts von Bolton im Jahr 1979 beschrieben. Die Namensgebung (Ischämische monomelische Neuropathie) erfolgte vier Jahre später durch Wilbourn et al. [2]. Pathophysiologisch wird bei IMN eine selektive Minderperfusion der Vasa nervorum postuliert, prädisponiert durch präexistierende degenerative Mikroangiopathie und durch eine metabolische Polyneuropathie bei Diabetes mellitus [4]. Wegen des unzureichenden distalen Kollateralkreislaufs am Unterarm ist eine proximal gelegene AV-Fistel (brachiocephal oder ante-kubital) ein weiterer Risikofaktor. In Folge tritt eine schwere und möglicherweise permanente sensomoto-

rische und handbetonte axonale Läsion der Nn. radialis, medianus und ulnaris [5] auf. Unbehandelt entwickelt sich die IMN zu einer atrophischen Handparese mit Kontrakturen, begleitet von einem chronischen Schmerzsyndrom. Dieses kann mit einem komplexen regionalen Schmerzsyndrom (früher M. Sudeck) verwechselt werden.

IMN ist eine klinische Diagnose. Die apparativen Untersuchungen (Dopplersonographie, Ultraschall, Kernspintomographie) helfen, die anderen Ursachen des vaskulären Steal-Phänomens, wie Shunt-Verschluss, Gefäßthrombose oder eine Nervenkompression durch ein Hämatom oder einen Abszess, auszuschliessen. Die neurophysiologischen Messungen (Elektromyoneurographie) ermöglichen im Verlauf, das Ausmass und die Quantifizierung der sensomotorischen Defizite zu erfassen und damit eine funktionelle Prognose zu stellen. Ausserdem sind sie unumgänglich, um die IMN von einer Nervenläsion anderer Ursache, zum Beispiel Karpaltunnelsyndrom, oder einer iatrogenen Nervenläsion im Ellbogenbereich durch die Shunt-Anlage zu differenzieren.

Die therapeutische Priorität ist die Wiederherstellung einer adäquaten arteriellen Perfusion in betroffenen Nervengeweben durch eine Shunt-Ligatur. Die Prognose ist abhängig von Ausmass und Dauer der Nervenischämie. Je früher der Shunt verschlossen wird, umso grösser sind die Chancen auf eine vollständige Erholung. Die neuropathischen Schmerzen werden symptomatisch mit Antikonvulsiva (Gabapentin, Pregabalin), Antidepressiva (Amitriptylin) und Opiaten behandelt [4].

Disclosure statement

Die Autoren haben keine finanziellen oder persönlichen Verbindungen im Zusammenhang mit diesem Beitrag deklariert.

Literatur

- 1 Thermann F, Brauckhoff M. Dialysis shunt-associated ischaemic monomelic neuropathy: neurological recovery preserving the dialysis access. *Nephrol Dial Transplant*. 2006;21:3334–6.
- 2 Wilbourn AJ, Furlan AJ, Hulley W, et al. Ischemic monomelic Neuropathy. *Neurology*. 1983;33:447–51.
- 3 Scheltinga MR, van Hoek F, Adrianus Bruijninx CM. Time of onset in haemodialysis access-induced distal ischaemia (HAIDI) is related to the access type. *Nephrol Dial Transplant*. 2009;24:3198–204.
- 4 Wodicka R, Isaacs J. Ischemic monomelic neuropathy. *JHS*. 2010;35A:842–3.
- 5 Awais M, Nicholas J, Al-Saleh A, Dyer J. Ischaemic monomelic neuropathy following vascular access surgery for haemodialysis: an under-recognised complication in non-diabetics. *Clin Kidney J*. 2012;5:140–2.

Schlussfolgerungen für die Praxis

Die ischämische monomelische Neuropathie (IMN) ist eine seltene und unterdiagnostizierte Komplikation nach Shunt-Anlage bei dialysebedürftigen Patienten. Multiple, distal betonte und sehr schmerzhaft Mononeuropathien treten in den ersten 24 Stunden auf, bei nachweisbar gut funktionierendem Shunt und fehlenden Anzeichen einer Gewebeischämie als klassischer Manifestation eines makrovaskulären Steal-Phänomens. Eine prompte klinische Diagnosestellung mit raschem Shunt-Verschluss als einziger Therapieoption erhöht die Chance auf eine vollständige Erholung der Handfunktion. Nicht nur das Dialyse-Team und Gefässchirurgen müssen hellhörig für Beschwerden nach Shunt-Anlage sein. Auch für Allgemeinmediziner ist es wichtig, im Bilde zu sein, da durch rasches Handeln schwere neurologische Defizite vermieden werden können.