An Ticagrelor denken

Dyspnoe nach akutem Koronarsyndrom

Verena Praxmarer, Zaid Sabti, Richard Kobza, Florim Cuculi

Herzzentrum Luzern, Luzerner Kantonsspital, Luzern

Fallbeschreibungen

Fall 1

Ein 57-jähriger Mann stellte sich mit thorakalem Druck vor. Im EKG zeigten sich ST-Senkungen über den anterioren Ableitungen, das Troponin war leicht erhöht. Es wurden die Diagnose eines Nicht-ST-Hebungsinfarktes (NSTEMI) gestellt und eine Koronarangiographie durchgeführt. Als Ursache für die Symptomatik zeigte sich ein seriell subtotal stenosierter *Ramus interventricularis anterior* (RIVA), der mit zwei medikamentös beschichteten Stents versorgt wurde. In der Echokardiographie war die systolische Funktion des linken Ventrikels normal. Der Patient wurde zwei Tage nach Spitaleintritt mit Aspirin cardio 100 mg einmal täglich und Ticagrelor 90 mg zweimal täglich nach Hause entlassen. Zehn Tage später stellte sich der Patient erneut auf der Notfallstation vor, diesmal mit rezidivierenden, belastungsunabhängigen Dyspnoe-Attacken. Die Attacken traten bis zu 15×/Tag auf und dauerten nur wenige Sekunden.
Thoraxschmerzen wurden gänzlich verneint. Klinisch war der Patient kardial kompensiert, das EKG war unauffällig, und die Echokardiographie lieferte keine Erklärung für die Dyspnoe. Zur Suche nach einer Lungenembolie wurde bei schwer eingeschränkter Niereninsuffizienz eine Lungenperfusions-Szintigraphie durchgeführt, die unauffällig war. Als Ursache für die neu aufgetretene Dyspnoe wurde das Ticagrelor vermutet und durch Clopidogrel ersetzt. Die Dyspnoe-Attacken verschwanden innerhalb von drei Tagen komplett.

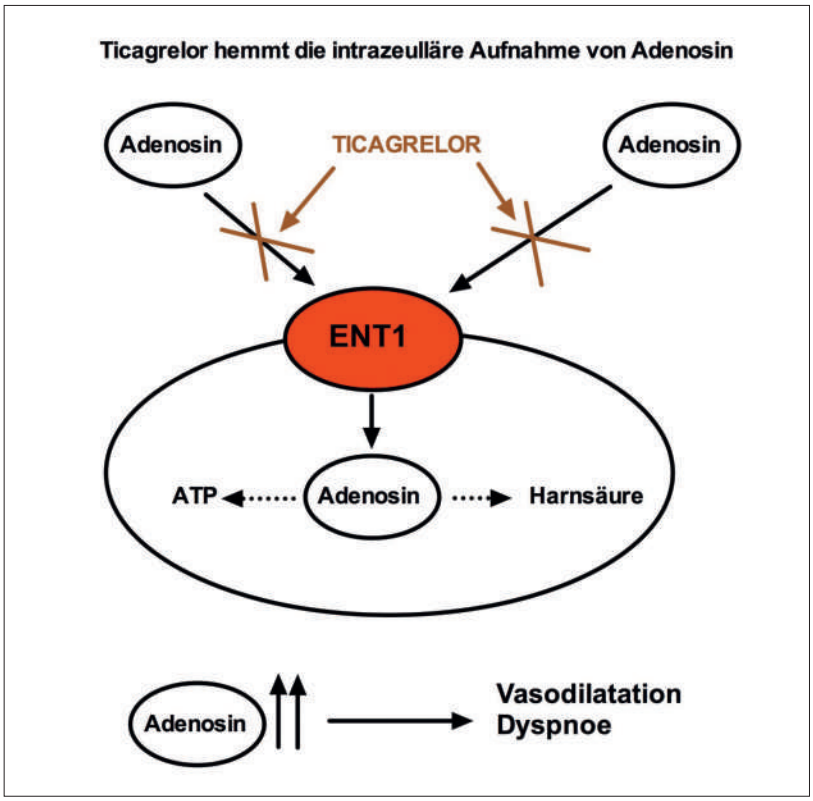

Abbildung 1: Mechanismus der Ticagrelor-assoziierten Dyspnoe. Ticagrelor hemmt die intrazelluläre Aufnahme von Adenosin durch Blockade des ENT1-Rezeptors. Da Adenosin nur intrazellulär abgebaut wird, kommt es zu einem Anstieg des extrazellulären Adenosins. Dies führt unter anderem zu Vasodilatation – und zu Dyspnoe.

Fall 2

Ein 56-jähriger Mann suchte wegen neu aufgetretenen Thoraxschmerzen unsere Notfallstation auf. Die Beschwerden waren nur bei Belastung vorhanden und besserten sich in Ruhe. Das EKG war normal, und bei relativ hoher Vortest-Wahrscheinlichkeit wurde direkt eine Koronarangiographie durchgeführt. Diese zeigte eine exulzerierte RIVA-Stenose, die mit einem bioresorbierbaren Scaffold versorgt werden konnte. Eine 50%ige proximale Stenose der rechten Koronararterie (RCA) wurde belassen und eine Intervention nur bei persistierenden Beschwerden geplant. Es wurde eine Antiplättchen-Aggregation mit Aspirin cardio 100 mg einmal täglich und Ticagrelor 90 mg zweimal täglich begonnen.
Sechs Wochen später stellte sich der Patient erneut bei uns vor, diesmal aufgrund von Dyspnoe. Das EKG war unauffällig, und es wurde eine Fahrrad-Ergometrie durchgeführt, die bei sehr guter Belastbarkeit (118% des Solls) normal war. Beim Patienten wurde die Dyspnoe auf Ticagrelor zurückgeführt und das Medikament durch Clopidogrel ersetzt. Die Dyspnoe verschwand nach zwei Tagen.

Diskussion

Ticagrelor ist ein Hemmer des ADP-(Adenosindiphosphat-)Rezeptors P2Y12 an den Thrombozyten und war in der randomisierten PLATO-Studie (Clopidogrel vs. Prasugrel bei akutem Koronarsyndrom mit und ohne ST-Hebungen) Clopidogrel überlegen [1]. In den neuen Revaskularisations-Guidelines der *Europäischen Gesellschaft für Kardiologie* werden Ticagrelor und Prasugrel gegenüber Clopidogrel eindeutig bevorzugt (IB-Empfehlung) [2].

In der PLATO-Studie trat Dyspnoe bei Patienten unter Ticagrelor-Therapie signifikant häufiger auf (13,8 vs. 7,8%, p <0,001), und als Mechanismus wurde der verlangsamte Adenosin-Abbauprozess postuliert [3].

Adenosin ist ein potenter Vasodilatator mit einer sehr kurzen Halbwertszeit von wenigen Sekunden [4]. Der Abbau von Adenosin erfolgt intrazellulär, und Ticagrelor hemmt die Aufnahme von Adenosin in die Zelle über den ENT-1-Rezeptor. Damit werden die Halbwertszeit verlängert und nachweislich die Adenosin-Konzentration erhöht [3]. Der Mechanismus der Ticagrelor-assoziierten Dyspnoe ist in Abbildung 1 illustriert.

Obwohl in der PLATO-Studie bei nur wenigen Patienten Ticagrelor aufgrund der Dyspnoe gestoppt werden musste (0,9%), ist es wichtig, diese häufige Nebenwirkung zu kennen, da Dyspnoe bei Patienten mit koronarer Herzerkrankung viele Ursachen haben kann. Die probatorische Umstellung von Ticagrelor auf Prasugrel oder Clopidogrel kann helfen, die Diagnose einer Ticagrelor-assoziierten Dyspnoe zu stellen, da sich die Symptome innerhalb von wenigen Tagen normalisieren. Falls die Dyspnoe nach Absetzen von Ticagrelor persistiert, dann muss nach anderen Ursachen gesucht werden (z.B. Herzinsuffizienz, relevante Re-Stenose, chronotrope Inkompetenz nach Betablocker-Therapie usw.).

Korrespondenz:
Dr. med. Florim Cuculi
Leitender Arzt
Herzzentrum Luzern
Luzerner Kantonsspital
CH-6000 Luzern 16
florim[at]gmx.net

Finanzierung / Interessenkonflikte
Die Autoren haben keine finanziellen oder persönlichen Verbindungen im Zusammenhang mit diesem Beitrag deklariert.

Literatur

1 Wallentin L, Becker RC, Budaj A et al. Ticagrelor versus clopidogrel in patients with acute coronary syndromes. The New England journal of medicine 2009;361:1045–57.
2 Windecker S, Kolh P, Alfonso F et al. 2014 ESC/EACTS Guidelines on myocardial revascularization: The Task Force on Myocardial Revascularization of the European Society of Cardiology (ESC) and the European Association for Cardio-Thoracic Surgery (EACTS)Developed with the special contribution of the European Association of Percutaneous Cardiovascular Interventions (EAPCI). European heart journal 2014;35:2541–619.
3 Cattaneo M, Schulz R, Nylander S. Adenosine-mediated effects of ticagrelor: evidence and potential clinical relevance. Journal of the American College of Cardiology 2014;63:2503–9.
4 Moser GH, Schrader J, Deussen A. Turnover of adenosine in plasma of human and dog blood. The American journal of physiology 1989;256:C799–806.