

# Postoperative Faszien dehiscenz

Rüdiger Müller<sup>a</sup>, Felix Steinemann<sup>b</sup>, Andrea Rossmann<sup>c</sup>, Johannes von Kempis<sup>a</sup>

<sup>a</sup> Departement Rheumatologie, Kantonsspital, St. Gallen, Schweiz

<sup>b</sup> Praxis Steinemann, Emmenbrücke, Schweiz

<sup>c</sup> Departement Innere Medizin, Kantonsspital St. Gallen, Schweiz

## Fallbericht

Wir berichten über einen 57-jährigen Patienten mit einer juvenilen Arthritis, die sich mit Uveitiden, Synovitiden und fortschreitenden Gelenkszerstörungen manifestierte. Der Patient wurde mit Abatacept, Methotrexat (MTX) und Kortikosteroiden erfolgreich behandelt. Multiple Vortherapien mit Gold, Hydroxychloroquin, Infliximab und Etanercept waren nicht ausreichend wirksam oder nebenwirkungsbehaftet. Im Verlauf kam es unter der Therapie zu einer Amylase-Erhöhung. Computertomographisch konnte ein komplexer, zystischer Pankreastumor am Übergang zwischen Pankreaskopf und -korpus diagnostiziert werden. Nach Resektion des Tumors kam es zu einem verzögerten Heilungsverlauf mit Leckagen der gastroenterologischen Anastomose, einer Pankreasfistel und einer sich entwickelnden Faszien dehiscenz mit Platzbauch. In der im Anschluss notwendigen Revisionsoperation wurden eine partielle Pankreasresektion und eine Splenektomie durchgeführt. Hierbei wurde die Anastomose übernäht und der Platzbauch im An-

schluss täglich gespült. Die Wundheilung dieser Faszien dehiscenz war weiterhin protrahiert. Durch den Einsatz einer Vakuumpumpe kam es nach insgesamt 29 Wochen zu einem Wundverschluss.

## Diskussion

Die Juvenile idiopathische Arthritis (JIA) ist eine Autoimmunerkrankung, die immunmodulierend mit Basistherapeutika, Kortikosteroiden und Biologika behandelt wird. Parallel zu solchen chronischen Systemerkrankungen sind operative Eingriffe bei anderen Begleiterkrankungen notwendig. Komplexe, zystische Pankreastumoren sind Veränderungen, die maligne entarten können [1, 2]. Somit werden diese Tumoren nach Diagnose reseziert.

Abatacept (anti-CTLA-4LG) ist ein Biologikum mit immunmodulierender Wirkung, das bei JIA und anderen Autoimmunerkrankungen mit grossem Erfolg [3–5] eingesetzt werden kann. Unter Biologika ist das Risiko für Infektionen erhöht [4]. Bei chirurgischen

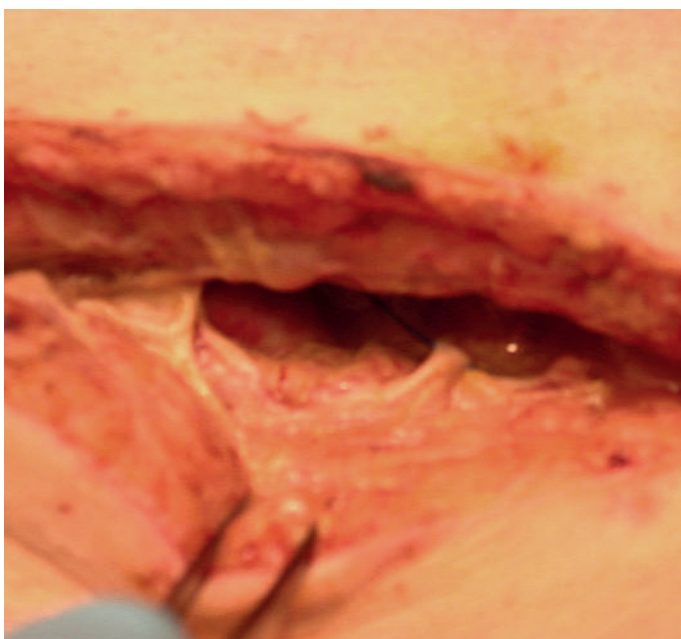

Abbildung 1: Darstellung der Faszien dehiscenz vor Beginn der Vakuumtherapie.

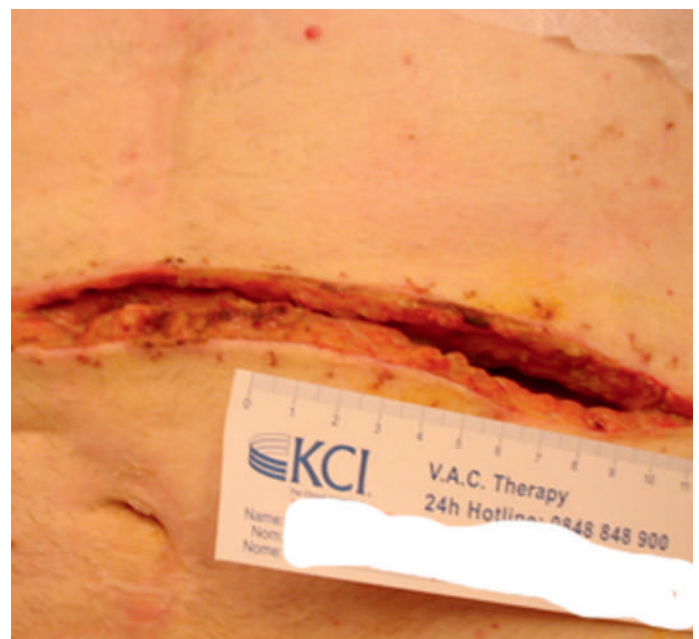


Abbildung 2: Darstellung der Faszien dehiscenz zehn Tage nach Beginn der Vakuumtherapie.

Korrespondenz:  
Dr. med. Rüdiger Müller  
Kantonsspital St. Gallen  
Rorschacherstr. 95  
CH-9007 St. Gallen  
ruediger.mueller[at]kssg.ch

Interventionen besteht immer ein erhöhtes Risiko für Infektionen und/oder Blutungen [6]. Eine Faszien-dehiszenz kann durch eine infektiösvermittelte Wundheilungsstörung auftreten. Es ist eine kollektive Annahme, dass es unter immunmodulierenden Therapien zu Wundheilungsstörungen kommen kann. Somit gehen wir in unserem Fall einer kombinierten Immunmodulation mit Methotrexat, Prednison und Abatacept von einem Zusammenhang zwischen der immunmodulierenden Therapie und der sich entwickelnden Faszien-dehiszenz aus. Bisher veröffentlichte Daten weisen hierbei eher auf einen neutralen perioperativen Effekt von konventionellen DMARD (disease-modifying antirheumatic drugs), wie z.B. MTX, hin, bei denen der perioperative Steroidbedarf minimiert werden kann [7]. Zwar wurde bei unserem Patienten ein maximal möglicher Abstand zwischen der

letzten Abatacept-Gabe und der Operation von vier Wochen eingehalten; dennoch kam es zu der oben beschriebenen Problematik. Ob die zusätzliche Gabe von Abatacept die primäre Wundheilung negativ beeinflusst hat, so dass die beschriebene Faszien-dehiszenz resultierte, oder ihr eine andere, unbekanntere Ursache zugrunde liegt, bleibt unklar.

#### Finanzierung/Interessenkonflikte

Die Autoren haben keine finanziellen oder persönlichen Verbindungen im Zusammenhang mit diesem Beitrag deklariert.

#### Literatur

- 1 Lee CJ, Scheiman J, Anderson MA, Hines OJ, Reber HA, Farrell J, et al. Risk of malignancy in resected cystic tumors of the pancreas  $\leq 3$  cm in size: is it safe to observe asymptomatic patients? A multi-institutional report. *J Gastrointest Sur.* 2008;12(2):234–42.
- 2 Spinelli KS, Fromwiller TE, Daniel RA, Kiely JM, Nakeeb A, Komorowski RA, et al. Cystic pancreatic neoplasms: observe or operate. *Ann Surg.* 2004;239(5):651–7.
- 3 Genovese MC, Schiff M, Luggen M, Becker JC, Aranda R, Teng J, et al. Efficacy and safety of the selective co-stimulation modulator abatacept following 2 years of treatment in patients with rheumatoid arthritis and an inadequate response to anti-tumour necrosis factor therapy. *Ann Rheum Dis.* 2008;67(4):547–54.
- 4 Kremer JM, Genant HK, Moreland LW, Russell AS, Emery P, Abud-Mendoza C, et al. Effects of abatacept in patients with methotrexate-resistant active rheumatoid arthritis: a randomized trial. *Ann Intern Med.* 2006;144(12):865–76.
- 5 Ruperto N, Lovell DJ, Quartier P, Paz E, Rubio-Perez N, Silva CA, et al. Abatacept in children with juvenile idiopathic arthritis: a randomised, double-blind, placebo-controlled withdrawal trial. *Lancet.* 2008;372(9636):383–91.
- 6 Lee SE, Jang JY, Lee KU, Kim SW. Clinical comparison of distal pancreatectomy with or without splenectomy. *J Korean Med Sci.* 2008;23(6):1011–4. Epub 2008 Dec 24.
- 7 Akkara Veetil BM, et al. Perioperative care for patients with rheumatic diseases. *Nat Rev Rheumatol.* 2011;15(8):32–41.

## Schlussfolgerungen für die Praxis

Patienten, die mit Immunmodulatoren behandelt werden, sollten nach grösseren Operationen engmaschig überwacht werden. Wenn immer möglich, sollte die Biologika-Therapie präoperativ bis zur abgeschlossenen Wundheilung pausiert bzw. das Intervall zwischen den einzelnen Gaben möglichst lange gehalten werden. Die Therapie mit konventionellen DMARD sollte in jedem Fall ununterbrochen fortgesetzt werden, um vermehrte perioperative Steroidgaben oder eine Aktivitätszunahme der Grunderkrankung zu vermeiden.