Eine fast vergessene Erkrankung

Eine hämodynamisch relevante Diät

Judith Everts-Graber[a], Sebastian Wirz[b], Ferdinand Martius[b]

[a] Institut Cochin, INSERM U1016, Paris, Frankreich
[b] Kantonsspital Baselland, Bruderholz, Schweiz

Fallbericht

Ein 49-jähriger Mann mit einem seit zwei Wochen vorbestehenden, circa 10 × 10 cm grossen Hämatom am rechten Oberschenkel stellte sich auf unserer Notfallstation vor. Dieses sei ohne Trauma aufgetreten und habe im Verlauf stets an Grösse zugenommen. Des Weiteren bemerkte er punktförmige Hautveränderungen an den unteren Extremitäten, die ebenfalls spontan entstanden sind und weder jucken noch schmerzen würden.

Die persönliche Anamnese war bis auf eine behandelte arterielle Hypertonie unauffällig, Noxen und Alkoholkonsum verneinte der Patient glaubhaft. Die Systemanamnese ergab keine weiteren Hinweise, insbesondere keine erhöhte Blutungsneigung oder B-Symptomatik.

In der körperlichen Untersuchung waren das Hämatom am rechten Oberschenkel sowie Petechien an beiden Unterschenkeln ersichtlich, der restliche Status gestaltete sich unauffällig.

Die Blutuntersuchungen waren durchwegs normal, das Hämoglobin betrug 149 g/l, die Thrombozytenzahl 204×10^9/l und der INR 1,0. Die Duplex-sonographische Untersuchung der unteren Extremitäten war normal und der Patient wurde nach Vereinbarung einer ambulanten hämatologischen Konsultation wieder nach Hause entlassen.

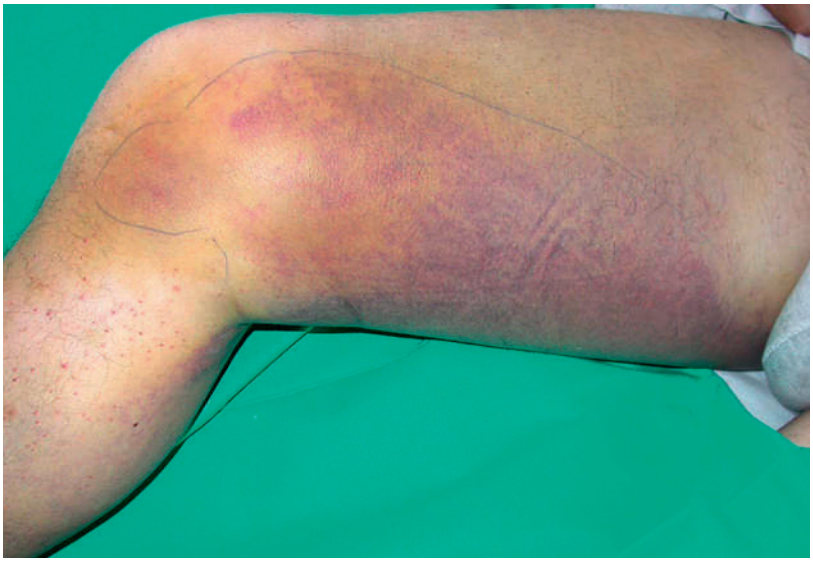

Abbildung 1: Oberschenkelhämatom.

Noch vor dieser geplanten Kontrolle wurde der Patient aufgrund eines Kollapses beim Duschen von der Sanitätspolizei eingewiesen. Er war hypoton (BD 60/40 mm Hg) und tachykard (Sinusrhythmus) mit grossflächigen Suffusionen an beiden Beinen und prätibialen Petechien (Abb. 1), so dass formal die Diagnose eines hämorrhagischen Schocks gestellt wurde. Hinweise für ein Kompartmentsyndrom lagen klinisch nicht vor. Im Blutbild zeigte sich nun eine normochrome, normozytäre Anämie mit einem Hämoglobin von 101 g/l und erhöhter Retikulopoese, die Thrombozytenzahl lag im Normbereich. In den globalen Gerinnungstests fanden sich keine Auffälligkeiten (INR 1,0, aPTT nicht verlängert und Fibrinogen im Rahmen der Blutung reaktiv leicht erhöht).

Der Blutdruck konnte mittels Kristalloiden und insgesamt sieben Erythrozytenkonzentraten stabilisiert werden, zusätzlich wurden bei unklarer Diagnose und grössenprogredienten Hämatomen mehrere FFP (fresh frozen plasma) verabreicht. Der Nadir des Hämoglobins betrug 76 g/l.

Die anschliessenden diagnostischen Abklärungen konnten keine Ursache der Blutung erfassen: In der notfallmässig durchgeführten CT-Angiographie des Beines fand sich kein Kontrastmittelaustritt im Sinne eines Gefässlecks, auch Duplex-sonographisch wurde keine arterielle oder venöse Gefässläsion noch eine sonstige Auffälligkeit gesehen. Die Gerinnungsabklärungen fielen unauffällig aus, insbesondere ergab sich kein Hinweis für ein erworbenes Von-Willebrand-Syndrom, das sowohl die Petechien als auch die Hämatome hätte erklären können. Der Von-Willebrand-Faktor und der Faktor VIII waren im Rahmen der Blutung sogar deutlich erhöht. Die normale PFA-Kollagen/ADP-Blutungszeit sprach gegen eine Störung der primären Hämostase. Die leichte Verlängerung der PFA-Kollagen/Epi-Zeit konnte nicht durch plättchenaktive Medikamente erklärt werden, weshalb noch ausgedehnte Thrombozytenaggregationstests veranlasst wurden, die alle normal ausfielen.

Eine Feinnadelangiographie der rechten Femoralarterie zeigte weder ein Gefässleck noch eine arteriovenöse Fistel, jedoch wurde ein unspezifisches kapilläres Pooling beschrieben, wie man es bei einer Kleingefäss-Vaskulitis sehen kann. Eine Stanzbiopsie der Haut am linken Unterschenkel konnte diesen Verdacht jedoch

Abbildung 2: Gingivahyperplasie.

Abbildung 3: Korkenzieherhaare.

nicht bestätigen. Die Blutuntersuchungen zur «Vaskulitis-Suche» (ANA, ANCA, C3, C4 und Kryoglobuline) sowie die Antiphospholipid-Antikörper waren unauffällig.

Richtungsweisend war schliesslich die ausgeprägte Fehlernährung, die uns während der Hospitalisation aufgefallen ist. Auf gezieltes Nachfragen gab der Patient an, dass er seit Jahren nur noch Weissbrot, Schokoriegel und Teigwaren ohne Sauce esse, jedoch keinerlei Früchte oder Gemüse – dies, weil es ihm einfach nicht schmecke. Er wohnte bei seiner Mutter, welche die Ernährungsgewohnheiten ihres erwachsenen Sohnes schon seit langem zur Kenntnis genommen hatte. Bis vor einigen Jahren nahm unser Patient ein Vitaminpräparat ein, diese Supplementation wurde im Verlauf jedoch gestoppt.

Bei den nutritiven Laborparameter wurde ein leichter Vitamin-B_{12}-Mangel, ein Vitamin-B_1- und ein leichter Albuminmangel gesehen, in Vordergrund stand jedoch der ausgeprägte Vitamin-C-Mangel (4,0 µmol/l, Referenzbereich 11,4–113,6 µmol/l).

Zusammenfassend interpretierten wir die Symptomatik im Rahmen eines Skorbuts. Der Patient hatte zwar keine relevanten Zahnfleischblutungen, jedoch eine angedeutete Gingivahyperplasie (Abb. 2). Die petechialen Hautveränderungen stellten sich bei genauerem Betrachten als perifollikuläre Hämorrhagien dar, wobei allerdings die Haare häufig ausgefallen waren. Die verbleibenden Haare zeigten einen für den Skorbut typischen Korkenzieher-Aspekt (Abb. 3).

Unter Vitaminsubstitution und Spitalkost kam es zu einem Stillstand der Blutung und zu einer raschen klinischen Besserung. Der Patient erhielt nach der Diagnosestellung eine umfassende Ernährungsberatung und hat seither Fruchtsäfte in seinen Speiseplan aufgenommen.

In der ambulanten Nachkontrolle einen Monat später betrug der Hämoglobin-Wert 148 g/l und die Hämatome waren fast vollständig resorbiert.

Diskussion

Historische und epidemiologische Aspekte

Skorbut ist eine der am längsten bekannten Vitaminmangel-Erkrankungen. Bereits im 2. Jahrhundert v. Chr. wurde die Krankheit in Ägypten beschrieben, «berühmt» wurde die Mangelerscheinung im 16. Jahrhundert bei den Seefahrern. Erst im 18. Jahrhundert fand der englische Schiffsarzt James Lind heraus, dass die Symptome durch das Essen von Zitrusfrüchten verhindert werden können. Im Jahr 1932 wurde schliesslich die Molekularstruktur der Ascorbinsäure (Vitamin C) durch Szent-György aufgeklärt [1].

Heutzutage ist der Skorbut in Industrieländern eine seltene Erscheinung, da die Ascorbinsäure nicht nur in zahlreichen Früchte- und Gemüsesorten vorkommt, sondern auch vielen industriell hergestellten Lebensmitteln als Konservierungsmittel hinzugefügt wird. Die in der Literatur beschriebenen Fälle von Skorbut in industrialisierten Ländern betreffen hauptsächlich alkoholkranke Personen [2]. Umso mehr erstaunt der vorliegende Fall, in dem der Nährstoffmangel nicht im

Korrespondenz:
Dr. med. Judith Everts-Graber
Inserm U1061, Institut Cochin
27, rue du Faubourg St-Jacques
F-75014 Paris
judith[at]everts.ch

Rahmen einer Suchterkrankung, sondern aufgrund einer extrem einseitigen Ernährung aufgetreten ist.

Pathogenese

Neben der bekannten antioxidativen Wirkung ist die Ascorbinsäure als Co-Enzym der Hydroxylierung der Aminosäuren Prolin und Lysin auch ein wichtiger Faktor in der Kollagensynthese. Ist diese gestört, treten Zahnfleischblutungen und Gingivahyperplasien sowie diverse Hautprobleme wie Petechien, Ekchymosen, perifollikuläre Hämorrhagien und Haarbildungsstörungen (sog. Korkenzieher-Haare) auf. Des Weiteren wird eine erhöhte Infektanfälligkeit und eine gestörte Wundheilung beobachtet, und es können subperiostale Blutungen und Hämarthros auftreten. Typischerweise wird auch eine normochrome, normozytäre Anämie, oft verbunden mit einem Eisenmangel, gesehen. Dieser ist meist durch die Blutungen verursacht, zudem ist die Eisenaufnahme im Darm Vitamin-C-abhängig [2, 3].

Diagnostik

Die Diagnose wird anhand der typischen Klinik und einer anamnestisch verminderten Vitamin-C-Einnahme gestellt. Ein tiefer Vitamin-C-Spiegel muss nicht zwingend vorhanden sein. Das Vorliegen einer Anämie erhärtet die Diagnosestellung. Bildgebende Verfahren sind unspezifisch und dienen vor allem zum Ausschluss anderer Ätiologien. Das womöglich wichtigste Kriterium ist eine rasche klinische Besserung nach Beginn der Substitutionstherapie [4, 5].

Therapie

Bei vermutetem Vitamin-C-Mangel sollte unverzüglich mit der peroralen Substitution begonnen werden. Empfohlen wird eine Tagesdosis von 300 mg für mindestens einen Monat bis die Speicher wieder aufgefüllt sind, danach beträgt die Erhaltungsdosis 60–100 mg pro Tag. Ältere Personen, Raucher und schwangere/stillende Frauen haben einen höheren Bedarf [5].

Die Symptomatik sollte sich innerhalb weniger Tage bessern. In unserem Fall zeigte der Patient bereits nach 24 Stunden eine beginnende Resorption der Hämatome und einen ansteigenden Hämoglobinwert.

Schlussfolgerungen für die Praxis

- Ein Vitamin-C-Mangel wird in westlichen Ländern vor allem bei alkoholkranken Personen gesehen, kann aber auch bei anderen Mangel-/Fehlernährungszuständen beobachtet werden.
- Als klinische Zeichen werden unter anderem Ekchymosen, perifollikuläre Hämorrhagien, Zahnfleischblutungen und Haarbildungsstörungen sowie subperiostale Blutungen und Hämarthros beobachtet.
- Die Ernährungsanamnese (auch bei einer normalgewichtigen und vordergründig wohlgenährten Person) ist das wegweisende Element zur Diagnosestellung eines Skorbuts und ein rasches Ansprechen auf die Therapie (Vitamin-C-Supplementation) ein wichtiges diagnostisches Kriterium.

Disclosure statement
Die Autoren haben keine finanziellen oder persönlichen Verbindungen im Zusammenhang mit diesem Beitrag deklariert.

Literatur

1 Carpenter KJ. The discovery of vitamin C. Ann Nutr Metab. 2012;61(3):259–64. doi: 10.1159/000343121. Epub 2012 Nov 26.
2 Olmedo JM, Yiannias JA, Windgassen EB, Gornet MK. Scurvy: a disease almost forgotten. Int J Dermatol. 2006;45:909–13.
3 De Luna RH, Colley BJ 3rd, Smith K, Divers SG, Rinehart J, Marques MB. Scurvy: an often forgotten cause of bleeding. Am J Hematol. 2003;74:85–7.
4 Hirschmann JV, Raugi GJ. Adult scurvy. J Am Acad Dermatol. 1999;41: 895–906.
5 Smith A, Di Primio G, Humphrey-Murto S. Scurvy in the developed world. CMAJ. 2011;183:E752–5.