Ultrasons focalisés de haute intensité (HIFU)

Traitement de préservation des organes en cas de cancer de la prostate

Daniel Eberli, Ashkan Mortezavi, Tullio Sulser
Klinik für Urologie, UniversitätsSpital Zürich

Le développement de nouvelles options thérapeutiques moins invasives dans le traitement du cancer de la prostate se fait urgent. Ce constat est basé sur des résultats contradictoires concernant le bénéfice des traitements radicaux, au vu de leurs effets indésirables significatifs. Le traitement focal de la prostate au moyen des HIFU représente une des nouvelles stratégies les plus prometteuses, qui fait actuellement l'objet d'évaluation dans le cadre d'études cliniques. L'objectif premier reste la préservation de la qualité de vie en évitant le développement de l'incontinence et de l'impuissance, et ceci en association avec un contrôle tumoral.

Introduction

En Suisse, au cours de la dernière décennie, la médecine hautement spécialisée a permis d'établir une qualité de traitement élevée pour la maladie cancéreuse la plus fréquente chez l'homme, le cancer de la prostate. Avec l'introduction de la prostatectomie radicale robot-assistée et ses étapes opératoires standardisées, la morbidité périopératoire a été significativement réduite, en association avec une sûreté oncologique élevée pour les stades tumoraux localisés. Certes, la prostatectomie permet aujourd'hui de guérir la plupart des patients, mais ce succès est associé à des pertes fonctionnelles significatives: les effets indésirables du traitement radical, comparables à ceux de la radiothérapie, ont une prévalence de 30 à 90% en ce qui concerne le dysfonctionnement érectile et de 5 à 20% en ce qui est de l'incontinence [1]. Les résultats de l'étude PIVOT *(Prostate Cancer Intervention Versus Observation Trial)* ont montré en outre que le bénéfice réel de la prostatectomie radicale en terme de survie est bien moins pertinent que ce qu'on pensait jusqu'alors, ce qui a conduit à une sensibilisation au thème du «surtraitement». Avec l'introduction de la surveillance active (pas de traitement de la tumeur, surveillance active du patient; à ce sujet, voir l'article de Iselin CE et al. «Die Bedeutung der aktiven Überwachung in der Schweiz», dans le dernier numéro du FMS), l'objectif est d'éviter ou de reporter

une opération, ainsi que les effets indésirables qui l'accompagnent, chez les patients avec des tumeurs petites et non agressives. Le fait que le cancer de la prostate reste la seconde cause de décès d'origine cancéreuse la plus fréquente en Suisse révèle que cette option ne peut cependant être recommandée que chez un nombre restreint de patients.

Le traitement focal du cancer de la prostate représente un nouveau traitement, promettant à la fois un contrôle tumoral effectif et des effets indésirables réduits. A la différence de la prostatectomie radicale ou de la radiothérapie, qui traitent la prostate dans son intégralité et avec lesquelles il faut s'attendre à des lésions collatérales au niveau des structures fonctionnelles essentielles, le traitement focal a pour objectif de ne détruire que la tumeur maligne et d'ainsi préserver le reste de la prostate, le sphincter et les faisceaux nerveux vasculaires. Cette stratégie logique renferme cependant de nouveaux défis tels que la localisation précise/le diagnostic de la tumeur, le choix d'une source d'énergie adaptée et la surveillance étroite des zones non traitées.

Localisation du cancer de la prostate

L'opération de préservation des organes a déjà été mise en œuvre avec succès pour d'autres organes tels que les reins, le foie et les poumons. Grâce au traitement focal, cette stratégie devrait désormais pouvoir aussi s'appliquer à la prostate. Chez env. 50% des patients, il est possible de délimiter un foyer cancéreux prostatique, net et unilatéral. Ce chiffre augmente fortement lorsqu'un cancer de la prostate cliniquement non significatif avec score de Gleason de 6 est toléré du côté opposé. Ces tumeurs Gleason 6 de faible volume (<0,5 cm^3) n'ont très probablement aucune influence sur la progression de la maladie et ne nécessitent qu'une surveillance active [2]. En effet, après investigation histologique précise de la glande prostatique suite à une prostatectomie radicale, on trouve bien souvent plus d'un foyer. Toutefois, une tumeur dominante représentant 80% de la masse tumorale totale s'observe dans la plupart des cas.

Afin d'évaluer correctement le volume tumoral effectif et son agressivité, il est nécessaire d'établir – avant la décision thérapeutique réelle – un diagnostic étendu à l'aide d'une IRM multiparamétrique (IRMmp), ainsi qu'une biopsie prostatique étendue par guidage tridimensionnelle moyennant une grille de curiethérapie. Ces dernières années, l'IRM multimodale a énormément progressé. Actuellement, l'examen d'imagerie de la prostate comprend une séquence T2 pondérée, la représentation des troubles de la diffusion et un examen de contraste dynamique après injection de gadolinium. Dans les centres spécialisés, ce procédé permet d'obtenir une sensibilité de plus de 90% pour les carcinomes significatifs, pour une sensibilité légèrement inférieure [3]. L'examen IRM convient également pour l'évaluation des tissus non tumoraux. La valeur prédictive négative pour l'exclusion d'un foyer cancéreux cliniquement pertinent est de 63 à 98%. Ces résultats singulièrement bons ne sont cependant atteignables qu'au sein d'un service de radiologie disposant de radiologues spécialement formés aux IRM de la prostate. C'est pourquoi la réalisation d'une biopsie par guidage tridimensionnel avec grille de curiethérapie fait actuellement partie de la routine, avant tout traitement focal (fig. 1). Par ce procédé, il s'agit de trouver la bonne classification de la tumeur, la définition histologique des limites tumorales et la confirmation des zones non tumorales. Ce prélèvement de tissu réalisé sous anesthésie de courte durée et en échiquier permet d'atteindre une sensibilité de plus de 90%. Ce chiffre augmente même encore grâce à la réalisation de biopsies supplémentaires dans toutes les zones définies comme suspectes lors de l'IRM. Le taux de complications et d'effets indésirables associés au prélèvement de biopsies par voie transpérinéale sont alors étonnamment faibles. Il n'en découle aucun effet indésirable à long terme sur la miction ou la fonction érectile, et aucune complication médicale pertinente (> score de Clavien II) [4].

Traitement focal par HIFU

En cas d'exclusion d'un carcinome prostatique hautement agressif grâce à l'histologie, et si la présence de la tumeur reste localisée, il est alors possible de proposer au patient un traitement focal de son cancer de la prostate. Les exigences en matière de source d'énergie nécessaire à un traitement focal sont définies simplement: elle doit permettre une ablation complète du tissu ciblé au moyen d'une navigation précise et en préservant les zones adjacentes. Alors que, au début de ce développement, on utilisait la cryothérapie locale, le laser ou les rayons ionisants, la dernière forme thérapeutique se base sur des ultrasons focalisés de haute intensité (*high intensity focused ultrasound*, HIFU). L'ultrason est alors uniquement concentré sur un minuscule foyer, au travers d'une lentille, et guidé aux bons endroits par un bras robotisé, pour ainsi détruire la tumeur par échauffement local avec une précision au millimètre près. L'application s'effectue par voie transrectale sous anesthésie générale, sans porter atteinte à l'intégrité de la muqueuse. Le traitement est remarquablement bien toléré et permet aux patients de quitter l'hôpital dès le lendemain. Nous laissons une sonde à demeure pendant env. 5 jours, qui est ensuite retirée en ambulatoire. Les études actuelles portant sur les HIFU focaux révèlent des taux d'impuissance allant de 5 à 15%, sans incontinence [5]. Les HIFU en tant que source d'énergie, utilisés au cours des deux dernières décennies dans diverses études pour le traitement total de la prostate dans son intégralité *(whole gland ablation)*, ne sont certes pas une chose nouvelle. Cependant, pour la première fois, les innovations technologiques permettent, grâce à un

guidage et un dosage extrêmement précis, un traitement focal. La navigation se base sur la superposition tridimensionnelle de l'image échographique en temps réel, avec des images IRM en haute résolution (fusion), sur lesquelles les contours de la prostate et de la tumeur sont prédéfinis (fig. 1).

Suivi

La surveillance du tissu prostatique non traité et laissé en place est décisive dans le concept thérapeutique du traitement focal, afin de détecter précocement les éventuelles récidives ou nouvelles formations tumorales.

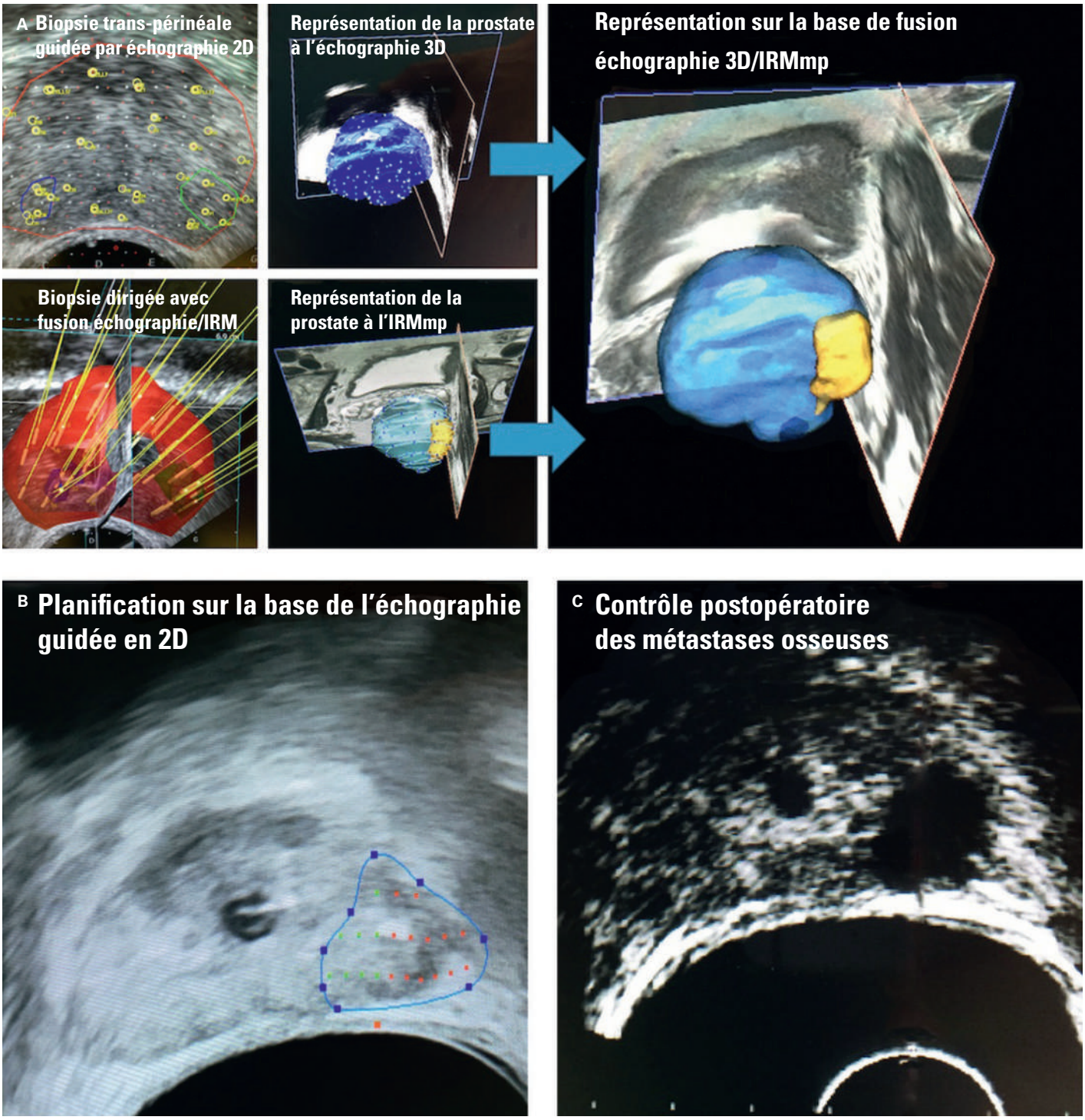

Figure 1: A: Documentation intra-opératoire de la biopsie prostatique trans-périnéale fusionnée à l'IRM. **B:** Traitement HIFU de la prostate guidé par échographie (en bleu les zones d'ablation). **C:** Administration successive de produit de contraste pour le contrôle de l'ablation; les zones non perfusées et ablatées sont représentées en noir.

Correspondance:
PD Dr Dr rer. nat.
Daniel Eberli
Facharzt für Urologie,
speziell Operative Urologie,
FMH, FEBU
Klinik für Urologie
UniversitätsSpital Zürich
Frauenklinikstr. 10
CH-8091 Zürich
daniel.eberli[at]usz.ch

A cet effet, il convient d'effectuer des contrôles du taux de PSA (antigène prostatique spécifique), des examens IRMmp répétés, ainsi que des biopsies prostatiques étendues. En cas de récidive ou de tumeur secondaire, il est possible de procéder à une seconde ablation. En se fondant sur les études actuelles, nous estimons les taux de ré-intervention à env. 15%. D'importants centres internationaux rapportent qu'une prostatectomie radicale ou une radiothérapie externe ultérieure sont deux opérations facilement réalisables. Il convient cependant de tenir compte du fait que le traitement focal représente une nouvelle stratégie thérapeutique, et qu'en conséquence les données disponibles concernant le suivi ne s'étalent que sur env. 3 ans.

Sélection des patients pour le traitement focal

A l'heure actuelle, il n'existe pas encore de recommandations pour le traitement focal en cas de cancer de la prostate. Cependant, quelques conférences d'experts portant sur le recours judicieux à cette stratégie thérapeutique ont déjà eu lieu. Pour l'heure, des patients présentant des tumeurs de score Gleason 6 ou 7 sont inclus à l'Hôpital universitaire de Zurich, avec un protocole approuvé par la commission d'éthique. Le candidat optimal présente une tumeur unilatérale de score Gleason 7, mise en évidence à l'IRM et mise en évidence histologiquement d'après la localisation. Cependant, la technique de biopsie étendue peut permettre de diagnostiquer également de petites tumeurs bilatérales de score Gleason 7. Dans ces cas, un traitement focal bilatéral du carcinome prostatique est également possible. En raison des taux d'incontinence et d'impuissance élevés, proches de ceux obtenus en cas de prostatectomie radicale, nous ne recourons pas à une hémi-ablation associée à un traitement total de la prostate par HIFU. En outre, il est en principe nécessaire que les patients présentant une tumeur unilatérale de score Gleason 6 soient encouragés à suivre la stratégie de surveillance active. Un traitement par HIFU n'a de sens que pour les tumeurs volumineuses, ou chez les patients affectés psychologiquement pas la maladie tumorale.

L'essentiel pour la pratique

Une nouvelle option thérapeutique est depuis peu disponible, dans le cadre d'études cliniques, pour les patients chez qui a été nouvellement découvert un carcinome prostatique localement limité: en plus de la surveillance active et des traitements radicaux (irradiation externe ou opération), il est possible de proposer à ces patients un traitement focal du foyer tumoral par HIFU, après examen précis. Grâce à ce traitement, les patients bénéficient de taux d'impuissance et d'incontinence grandement réduits, pour un bon contrôle tumoral. En raison des résultats limités à long terme, le patient doit être conscient, avant le traitement, du fait qu'un suivi tumoral par IRM et biopsie avec grille de curiethérapie doit impérativement être mis en œuvre. Les rapports de congrès et les publications actuels, ainsi que nos propres expériences, indiquent que, grâce au traitement focal de la prostate par HIFU, l'ère des traitements non invasifs assistés par ordinateur est arrivée.

Disclosure statement
Les auteurs ne déclarent aucun conflit d'intérêts financier ou personnel en rapport avec cet article.

Photo de couverture
© Myrabella | Wikimedia Commons

Références

1 Sanda MG, Dunn RL, Michalski J, et al. Quality of life and satisfaction with outcome among prostate-cancer survivors. The New England journal of medicine. 2008 Mar 20;358:1250–61.
2 Andren O, Fall K, Franzen L, Andersson SO, Johansson JE, Rubin MA. How well does the Gleason score predict prostate cancer death? A 20-year followup of a population based cohort in Sweden. The Journal of urology. 2006 Apr;175:1337–40.
3 Futterer JJ, Briganti A, De Visschere P, et al. Can Clinically Significant Prostate Cancer Be Detected with Multiparametric Magnetic Resonance Imaging? A Systematic Review of the Literature. European urology. 2015 Feb 2.
4 Losa A, Gadda GM, Lazzeri M, et al. Complications and quality of life after template-assisted transperineal prostate biopsy in patients eligible for focal therapy. Urology. 2013 Jun;81:1291–6.
5 Ahmed HU, Hindley RG, Dickinson L, et al. Focal therapy for localised unifocal and multifocal prostate cancer: a prospective development study. The Lancet Oncology. 2012 Jun;13:622–32.