

Morbus Recklinghausen

Nicht jeder geschwollene Gehörgang ist eine Otitis

Lucia Bortoluzzi, Thomas Linder, Christoph Schlegel

HNO-Klinik Luzerner Kantonsspital, Luzern

Fallbeschreibung

Eine 46-jährige Patientin wurde wegen einer therapieresistenten Otitis externa rechts zugewiesen, nachdem vom Hausarzt bereits eine mehrtägige antibiotische Therapie, erst topisch (Aminoglykosid und Dexamethason), dann systemisch (Amoxicillin/Clavulansäure), erfolgt war.

Es fand sich ein komplett zugeschwollener, feuchter und geröteter äusserer Gehörgang rechts, wobei das Trommelfell nicht einsehbar war.

Die Stimmgabelprüfung deutete auf eine Schalleitungsschwerhörigkeit rechts hin (Weber nach rechts, Rinne rechts negativ). Wegen des protrahierten Verlaufs wurde ein Ohrabstrich entnommen mit Nachweis von *Pseudomonas aeruginosa*.

Bei Verdacht auf Otitis externa diffusa erfolgte eine topische Therapie mit Ciproxin-getränkten Mächen. Die Patientin war bei der Nachkontrolle fünf Tage spä-

ter bis auf die Hörminderung beschwerdefrei. Bei reizlosen Verhältnissen war der Gehörgang weiterhin von einem weichen, kugeligen Tumor vollständig verlegt (Abb. 1A).

Auf Nachfrage wurde in ihrer persönlichen Anamnese über eine Neurofibromatose Typ 1 berichtet, so dass die Verdachtsdiagnose eines auf den äusseren Gehörgang lokalisierten Neurofibroms gestellt wurde, welches das Auftreten der akuten Otitis externa durch Retention von Sekret begünstigt hatte.

Das Tonaudiogramm bestätigte eine Schalleitungsschwerhörigkeit rechts von 25 bis 40 dB bei praktisch symmetrischer Innenohr-Hörschwelle (Abb. 2A). Im Hinblick auf eine chirurgische Exzision wurde ein Felsenbein-CT durchgeführt. Rückblickend kam das Neurofibrom bereits auf einem Schädel-MRI, das fünf Jahre zuvor aus anderer Indikation durchgeführt worden war, zur Darstellung.

Wir führten ambulant in Narkose eine endaurale Tumorexstirpation der bis nahe ans Trommelfell reichenden Neurofibrome durch (Abb. 1B und 1C). Der Hautdefekt wurde mit von retroaurikulär entnommener Spalthaut gedeckt. Histologisch fand sich ein plexiformes Neurofibrom, positiv für S-100 und mit niedrigem Proliferationsindex von 2% (MiB1).

Die Verlaufskontrolle zwei Monate und zwei Jahre postoperativ ergab eine beschwerdefreie Patientin mit lokal weitem, vollständig abgeheiltem Gehörgang (Abb. 1D). Im Tonaudiogramm fand sich nun wieder ein symmetrisches Gehör (Abb. 2B).

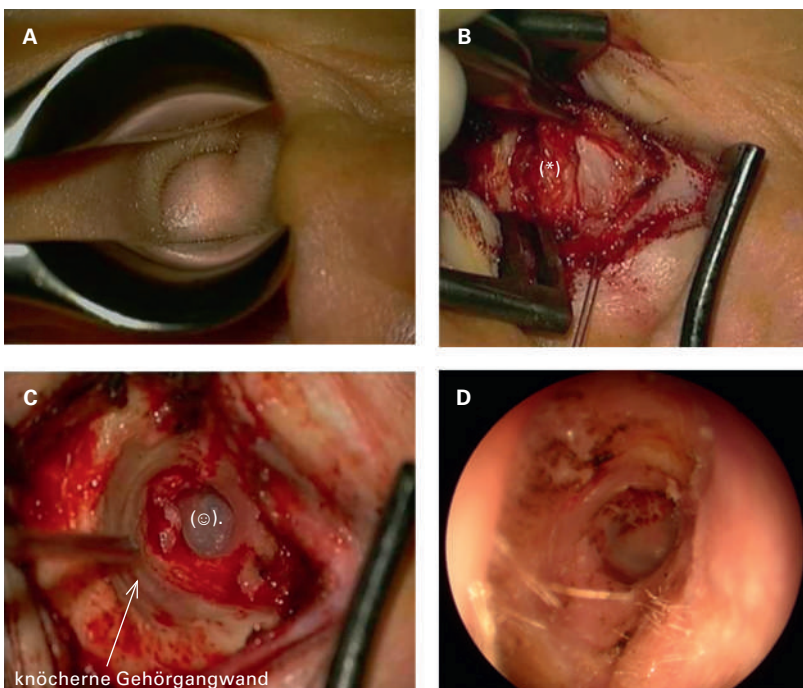


Abbildung 1: Kugeliger, weicher Tumor im äusseren Gehörgang rechts (A). Intraoperativ vor Exstirpation des Neurofibroms (B, *). Intraoperativ nach Tumorexstirpation mit Sicht auf intaktes Trommelfell (C, ●). Ohrmikroskopie rechts 6 Wochen postoperativ (D). Der äussere Gehörgang ist nach Einheilen der Spalthaut wieder sauber epithelialisiert.

Kommentar

Die Neurofibromatose Typ 1 (NF-1), auch nach ihrem Entdecker Morbus Recklinghausen genannt, wird autosomal-dominant monogen (Chromosom 17, Genlocus q11.2) vererbt [1]. Es handelt sich um eine Multiorganerkrankung mit sehr variablem Erscheinungsbild und Schweregrad [2]. Die Inzidenz beträgt je nach Literatur 1:2600 bis 1:3000. Es finden sich hauptsächlich Veränderungen der Haut und des Nervensystems, weshalb die NF-1 den neurokutanen Erkrankungen (Phakomatosen) zugeordnet wird. Die Diagnose wird meist

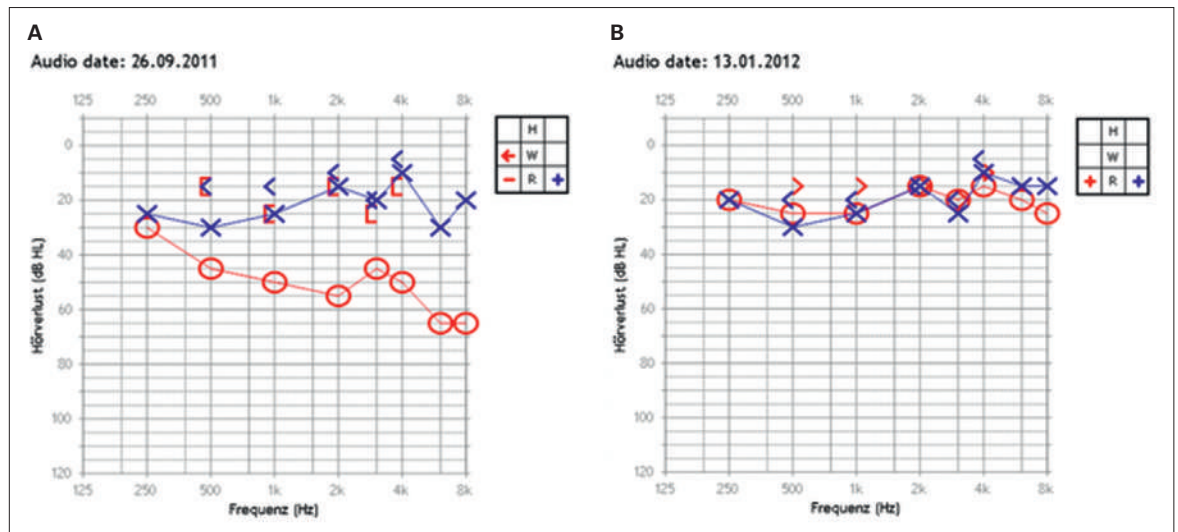


Abbildung 2: Tonaudiogramm präoperativ (A) und 6 Wochen postoperativ (B). R = Rinne; SL = Schallleitungskomponente (Air-Bone-Gap); W = Weber; [= Knochenleitung; O = Schallleitung; rot = rechtes Ohr; blau = linkes Ohr.

Tabelle 1: Diagnostische Kriterien bei NF-1 (mindestens 2 zutreffende Kriterien) gemäss *NIH Consensus Development Conference* von 1987, erneuert 1997.

- **≥6 Café-au-lait-Flecken, vor Pubertät >5 mm, danach >15 mm**
- **≥2 kutane Neurofibrome jeglichen Typs oder 1 plexiformes Neurofibrom**
- Axilläre oder inguinale sommersprossenartige Pigmentierung («Freckling»)
- ≥2 Lischknötchen (Iris-Hamartome)
- Verwandter 1. Grades (Elternteil oder Geschwister) mit NF-1
- 1 Optikus-Gliom
- Charakteristische Skelettveränderung (schwere Kyphoskoliose, Sphenoid-Dysplasie, verdünnte Cortex der langen Röhrenknochen mit oder ohne Pseudoarthrose)

anhand des klinischen Bildes bereits in der Kindheit gestellt (Tab. 1). Für die Erkrankung besonders charakteristisch sind Neurofibrome («Hautknötchen»), die häufig schon im Kindesalter oder während der Pubertät auftreten und von den Zellen der Schwannscheiden kleiner, in der Haut verlaufender Nervenfasern ausgehen. Plexiforme Neurofibrome sind pathognomonisch für die NF-1 und können bereits im Teenager-Alter zu sehr aggressiven, malignen peripheren Nervenscheidentumoren entarten (MPNST, früher Neurofibrosarkome genannt). Hierfür verdächtig sind plötzlich rasch wachsende oder sehr schmerzhafte Läsionen. Die Wahrscheinlichkeit, ein MPNST zu entwickeln, beträgt bei NF-1-Patienten 5 bis 13% [3].

Da es sich bei der Neurofibromatose um eine genetische Erkrankung handelt, existiert zurzeit keine ursächliche Therapie. Eine operative Entfernung ist bei relevant störenden Neurofibromen oder bei Verdacht auf maligne Entartung empfohlen. Ist ein motorischer Nerv betroffen, muss mit dem entsprechenden Funktionsausfall gerechnet werden. Bei unserer Patientin war die deutliche Hörbeeinträchtigung und die gut abgrenzbare Tumorausdehnung ausschlaggebend für die Empfehlung zur Operation. Zur sorgfältigen Operationsplanung, korrekten Wahl des Zugangs und zur besseren Risikoeinschätzung bedarf es einer präoperativen Bildgebung (Felsenbein-CT) und Tonaudiometrie. Der äussere Gehörgang stellt eine relativ ungewöhnliche Manifestationslokalisation für die NF-1 dar, es finden sich nur wenige ältere Fallberichte darüber [4].

Disclosure statement

Die Autoren haben keine finanziellen oder persönlichen Verbindungen im Zusammenhang mit diesem Beitrag deklariert.

Literatur

- 1 Ledbetter DH, Rich DC, O'Connell P, et al. Precise localization of NF1 to 17q11.2 by balanced translocation. *Am J Hum Genet.* 1989;44:20.
- 2 Tongsgard JH. Clinical manifestations and management of neurofibromatosis type 1. *Semin Pediatr Neurol.* 2006;13(1):2-7.
- 3 Ferner RE, Huson SM, Thomas N, et al. Guidelines for the diagnosis and management of individuals with neurofibromatosis 1. *J Med Genet.* 2007;44:81.
- 4 Abbarah T, Abbarah MA. Neurofibromatosis type 1 causing conductive hearing loss. *Ear Nose Throat J.* 2009;88(5):912.

Korrespondenz:
Dr. med. Lucia Bortoluzzi
Oberärztin HNO-Klinik
Luzerner Kantonsspital
CH-6000 Luzern 16
lucia.bortoluzzi[at]kssl.ch