BK-Virus-Nephropathie

Polyomavirus – Infektion unter Immunsuppression

Michael Möddel[a], Bernhard Hess[a], Urs Breitenstein[b], Ariana Gaspert[c]

[a] Nephrologie, Klinik Im Park, Zürich, [b] Onkozentrum, Klinik Im Park, Zürich, [c] Institut für Klinische Pathologie, UniversitätsSpital Zürich

Fallbeschreibung

Ein 67-jähriger Patient leidet seit neun Jahren an einer chronisch lymphatischen Leukämie (CLL) mit prognostisch ungünstiger chromosomaler Aberration (Deletion 17). Der Patient wurde mit MabCampath® (anti-CD52-Antikörper) und zuletzt mit Rituximab und Bendamustin behandelt. Bei schwerer B- und T-zellulärer Immundefizienz werden Immunglobuline, Trimethoprim/Sulfamethoxazol, Valaciclovir sowie Allopurinol verabreicht.

Klinisch liegen normotensive Blutdruckwerte und keine Ödeme vor. Milz und Lymphknoten sind im Rahmen der bekannten CLL vergrössert. Laborchemisch zeigt sich eine grenzwertige Leukopenie, eine eGFR von 37 ml/min/1,73 m^2 im Sinne einer mittelschwer eingeschränkten Nierenfunktion, eine Mikrohämaturie sowie eine Proteinurie im nicht nephrotischen Bereich (1,3 g/24 h). Sowohl im Blut als auch im Urin gelingt der molekulare Nachweis von Polyomavirus.

Bei Verdacht auf eine Polyomavirus-Nephropathie wird eine Nierenbiopsie zur Abgrenzung einer Nephropathie anderer Ursache, insbesondere einer Medikamenten-assoziierten interstitiellen Nephritis (Trimethoprim/Sulfamethoxazol und/oder Allopurinol) durchgeführt.

Die Lichtmikroskopie des Nierenbiopsats zeigt zahlreiche virusbefallene Tubuli (Abb. 1A) mit typischen intranukleären Polyomavirus-Einschlüssen sowie abgeschilferte Epithelzellen im Mark, in der Rinde und im Parietalepithel der Bowman'schen Kapsel, immunhistochemisch positiv für SV-40 (Simian-Virus 40; engl. für Affenvirus 40) (Abb. 1B). In der elektronenmikroskopischen Aufarbeitung lassen sich typische parakristalline, intranukleäre und intrazytoplasmatische Polyomavirus-Einschlüsse nachweisen (Abb. 1C). Die Befunde entsprechen einer akuten/floriden Polyomavirus-Nephropathie.

Die Diagnose einer Polyomavirus-Nephropathie erlaubt somit die Weiterführung des im Rahmen der Grundkrankheit notwendigen Behandlungskonzeptes mit präventiver Verabreichung von Immunglobulinen, Trimethoprim/Sulfamethoxazol, Valaciclovir sowie Allopurinol.

Hintergrund

BK-, JC- sowie Simian-Viren gehören zur Gattung der Polyomaviren. Bei immunsupprimierten und/oder nierentransplantierten Patienten kann das BK-Virus durch Entwicklung einer sogenannten Polyomavirus-Nephropathie zur Funktionsverschlechterung, zum Transplantatverlust und – wie bei unserem Patienten – im späteren Verlauf zur dialysepflichtigen Niereninsuffizienz führen. Das BK-Virus (Humanes Polyomavirus 1) gehört zu den Polyomaviren. Es ist ein DNA-Virus. Das BK-Virus wurde erstmals 1971 im Urin eines nierentransplantierten Patienten mit den Initialen B. K. isoliert, daher wurde dem Virus dieser Name gegeben. In der Literatur wird auch der Begriff der BK-Virus-Nephropathie verwendet.

Disclosure statement
Die Autoren haben keine finanziellen oder persönlichen Verbindungen im Zusammenhang mit diesem Beitrag deklariert.

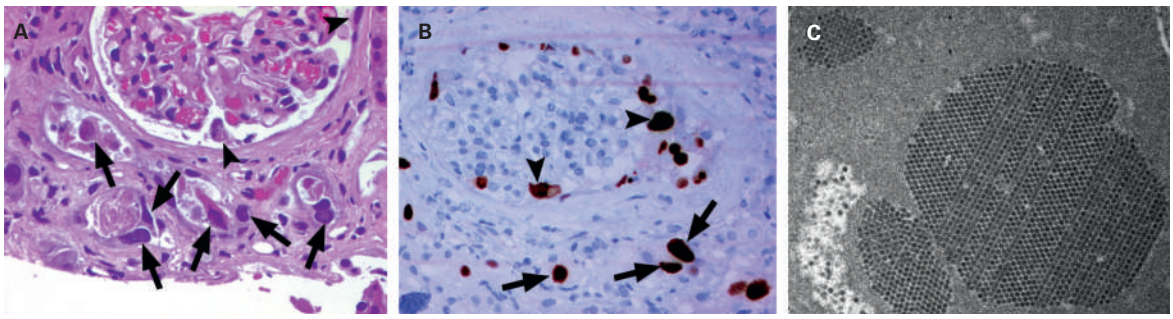

Abbildung 1: Typische Polyomavirus-Einschlüsse in Epithelzellen der Tubuli (-->) und der Bowman'schen Kapsel (>)
A: H&E, Originalvergrösserung × 250, **B:** Immunhistochemie SV40 (Simian-Virus 40, Originalvergrösserung × 200),
C: Intranukleäre Polyomaviruseinschlüsse in der Elektronenmikroskopie (Originalvergrösserung × 10'000).

Korrespondenz:
KD Dr. med. Michael Möddel
Facharzt für Innere Medizin
und Nephrologie
Klinik Im Park
Seestrasse 220
CH-8027 Zürich
michael.moeddel[at]
hirslanden.ch