

Osteomyelitis des Os frontale mit subperiostalem Abszess

Vom afrikanischen Horn

Janice Azofeifa^a, Beat Sonderegger^b

^a Pilatus Praxis Luzern

^b Infektiologie und Spitalhygiene, Luzerner Kantonsspital

Fallbeschreibung

Die 33-jährige, vor einem Jahr in die Schweiz immigrierte Eritreerin suchte den Hausarzt wegen seit mehrerer Monate bestehenden Fiebers ohne Nachtschweiss oder Gewichtsverlust auf. Aufgrund einer an Grösse zunehmenden Schwellung rechts lateral über der Stirn hatte sie bereits mehrmals eine Notfallpraxis aufgesucht, ohne Ergebnis einer konklusiven Diagnose.

Klinisch imponierte eine wenig druckdolente, prall elastische Schwellung über der rechten Stirn mit einem Durchmesser von 5 cm (Abb. 1). Zusätzlich fand sich eine grössere Schwellung von gleicher Konsistenz über dem rechten dorsalen Hemithorax.

Die Laboruntersuchungen zeigten ein C-reaktives Protein von 77 mg/l und eine Blutsenkungsreaktion von 29 mm/h. Der HIV-Suchtest war nicht reaktiv.

Das konventionell radiologisch sichtbare Infiltrat im Apex der rechten Lunge konnte computertomographisch bestätigt werden. Hierbei kamen zusätzlich eine mögliche Spondylodiszitis der Brust- und Lendenwirbelsäule sowie ein bereits klinisch sichtbarer Ab-

szess in den Weichteilen paravertebral zur Darstellung. Als Ursache der frontalen Schwellung stellte sich im Schädel-CT schliesslich eine Osteomyelitis der Schädelskalotte rechts frontal mit einem 3 cm grossen subgalealen Abszess und einem kleinen Sequester dar (Abb. 2 und 3). Die Nasennebenhöhlen, insbesondere der Sinus frontalis, waren ohne Hinweise auf eine Sinusitis.

Mittels CT-gesteuerter Weichteilbiopsie paravertebral rechts konnte die Verdachtsdiagnose einer pulmonalen und extrapulmonalen Tuberkulose gesichert werden. Die Raumforderung über der Stirn dürfte trotz fehlender mikrobiologischer Bestätigung einer tuberkulösen Osteomyelitis des Os frontale mit konsekutivem subperiostalem Abszess entsprechen. Dieses klinische Bild ist im Kontext mit Sinusitiden v.a. den Pädiatern als «Pott's Puffy»-Tumor gut bekannt.

Die junge Frau zeigte rund fünf Monate nach Start der üblichen tuberkulostatischen Therapie eine komplette Regredienz der beiden Schwellungen. Unter Berücksichtigung der Knochenbeteiligung wurde eine insgesamt neunmonatige Therapie festgelegt.

Diskussion

Die klassische, bereits 1768 beschriebene Form des «Pott's Puffy»-Tumors stellt in der Regel eine seltene Komplikation der Sinusitis dar. Hierbei kommt es, vorwiegend bei Kindern und Adoleszenten, von einer Sinusitis frontalis ausgehend zu einer Osteomyelitis des Os frontale mit subperiostalem Abszess. Die am häufigsten nachgewiesenen Erreger sind Streptokokken der *S. anginosus*-Gruppe (früher «*Milleri*-Gruppe»). Oft findet sich eine polymikrobielle Flora. Die Ausdehnung nach intrakraniell im Sinne eines epiduralen Abszesses ist eine gefürchtete Komplikation. Die übliche Behandlung besteht aus einer chirurgischen Entlastung des Abszesses kombiniert mit einer gezielten antimikrobiellen Therapie [1–3].

Bei dieser Patientin postulieren wir eine reaktivierte Tuberkulose unter anderem auch des Os frontale mit Ausbildung eines subperiostalen Abszesses. Tuberkulöse «Pott's Puffy»-Tumore sind im Gegensatz zu den «üblichen» bakteriell bedingten Fällen selten in der Literatur beschrieben – dies obschon die Reaktivierung der Mykobakterien in diversen Knochen gut bekannt ist. Bezeichnenderweise war es Sir Percivall Pott, der

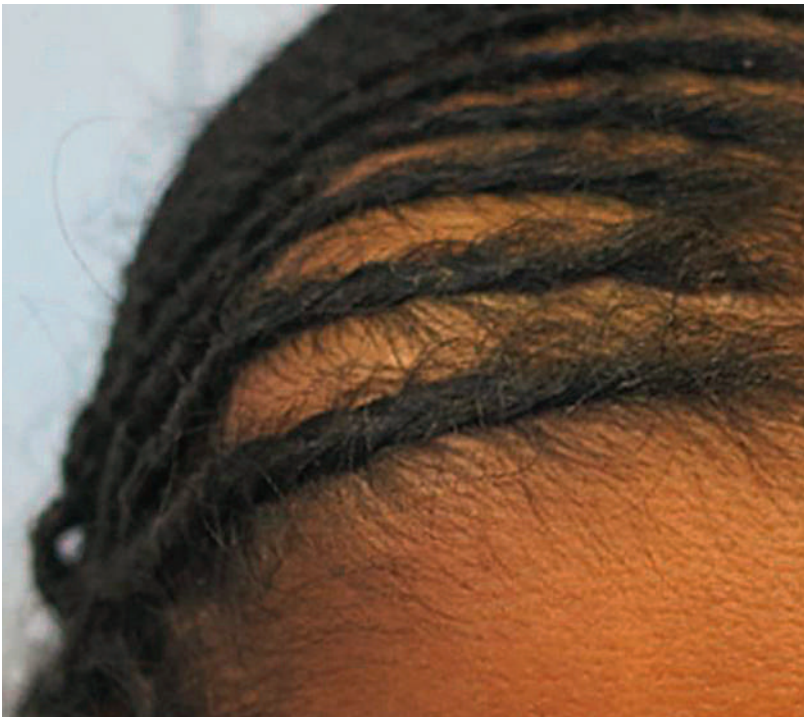

Abbildung 1: Raumforderung frontal rechts.

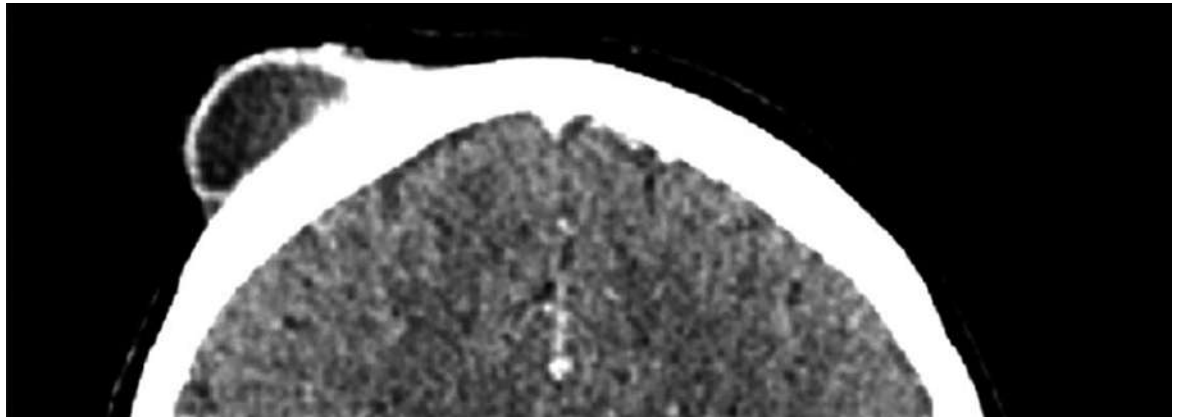


Abbildung 2: CT-Schädel: 3 cm grosser subgalealer Abszess frontal rechts.

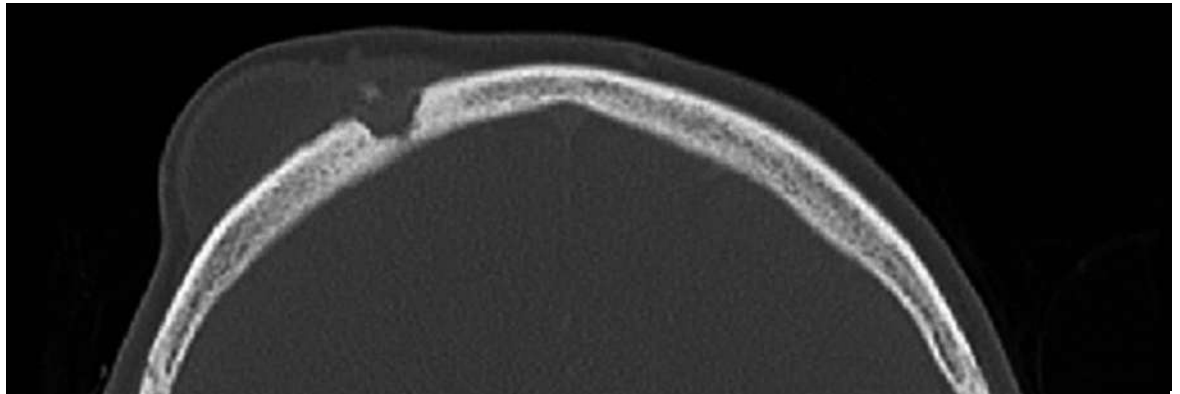


Abbildung 3: CT-Schädel: Osteomyelitis der Schädelkalotte rechts frontal.

Beschreiber der tuberkulösen Spondylodiszitis (Morbus Pott), welcher der frontalen Schwellung ihren Namen gab. Er wird Ende des 18. Jahrhunderts jedoch kaum zwischen Streptokokken und Mykobakterien zu unterscheiden gewusst haben, so dass durchaus spekuliert werden darf, ob nicht einige der damals klinisch diagnostizierten Fälle einer extrapulmonalen Tuberkulose entsprachen.

Finanzierung/Interessenkonflikte

Die Autoren haben keine finanziellen oder persönlichen Verbindungen im Zusammenhang mit diesem Beitrag deklariert.

Literatur

- 1 Hay W, Groothuis J. Current Pediatric Diagnosis & Treatment. 13th ed. Stamford, CT: Appleton & Lange; 1997.
- 2 Nicoli T, Mäkitie A. Frontal sinusitis causing epidural abscess and puffy tumor. N Engl J Med. 2014;370:e18.
- 3 Reinhardt D. Therapie der Krankheiten im Kindes- und Jugendalter. 7. Ausgabe. Berlin, Heidelberg, New York: Springer; 2004.

Korrespondenz:
Dr. med. Janice Azofeifa
Pilatus Praxis
Hallwilerweg 2
CH-6003 Luzern
j.azofeifa[at]pilatuspraxis.ch