Postpartales Fieber, Kopfschmerzen und Verwirrung

Eine Spinalanästhesie mit schweren Folgen

Bettina Ruehe[a], Guido Bloemberg[b], Franco Müller[b], Rami Sommerstein[a]

[a] Klinik für Infektionskrankheiten und Spitalhygiene, UniversitätsSpital, Zürich
[b] Institut für Medizinische Mikrobiologie, Universität Zürich, Zürich

Fallbericht

Siebzehn Stunden nach einer primären Sectio in Spinalanästhesie entwickelte eine 33-jährige Patientin starke frontale Kopfschmerzen, febrile Temperaturen bis 39,7 °C und Desorientiertheit. Nachdem die Patientin präoperativ als antibiotische Prophylaxe bereits Cefuroxim 1 g i.v. erhalten hatte, wurde nun empirisch eine Dosis Amoxicillin/Clavulansäure 2,2 g i.v. verabreicht. Eine CT-Untersuchung des Schädels zeigte eine Verschmälerung der supratentoriellen äusseren Liquorräume mit diskreter Vergrösserung des Ventrikelsystems, woraufhin die Patientin an das Universitätsspital verlegt wurde. Eine notfallmässig durchgeführte Lumbalpunktion zeigte eitrig-trüben Liquor mit einer Zellzahl von 5600/µl (Normbereich: <4/µl), einer neutrophilen Prädominanz von 93%, einem erhöhten Laktat von 11,7 mmol/l (Normbereich: 1,5–2,1 mmol/l), erhöhtem Protein von 5,3 g/l (Normbereich: 0,2–0,4 g/l) und einer erniedrigten Glukose von 0,3 mmol/l (Normbereich: 2,7–4,2 mmol/l). In den Cytospin-Präparaten des Liquors zeigte sich passend zu einer bakteriellen Meningitis eine neutrophile Prädominanz mit vermehrter Granulation. Die Gramfärbung zeigte jedoch keinen Nachweis von Mikroorganismen.

Im Anschluss an die Lumbalpunktion wurde eine antibiotische Breitspektrumtherapie für eine nosokomiale, bakterielle Meningitis bei Immunsuppression (im Rahmen der Schwangerschaft) initiiert mit Amoxicillin, Ceftriaxon, Vancomycin und Gentamicin sowie einer adjuvanten Gabe von Dexamethason. Der Zustand der Patientin verbesserte sich unmittelbar nach der Lumbalpunktion und ersten Gabe von Dexamethason. Die vor der Erweiterung der antiinfektiven Therapie abgenommenen Blut- und Liquorkulturen blieben ohne mikrobielles Wachstum. Erst eine Breitspektrum-PCR-Analyse (Abb. 1) des Liquors konnte in einem Abschnitt des 16S-rRNA-Gens eine Basenpaar-Sequenz (441 Bp) mit 100% Homologie zu *Streptococcus salivarius* nachweisen. Diese war gut abgrenzbar vom nächsten Homolog *Streptococcus thermophilus* (3/441 Mismatches). Eine Monotherapie mit Ceftriaxon 2 × 2 g täglich i.v., auf das diese Erreger in aller Regel empfindlich sind, erbrachte eine vollständige Genesung der Patientin.

Kommentar

Die Inzidenz einer Meningitis nach Spinalanästhesie ist mit geschätzten 1/19 000 Fällen niedrig [1], wobei *Streptococcus sp.* hierbei etwa 60% aller mikrobiellen Erreger stellt [2]. Eine 2011 veröffentlichte Übersichtsarbeit stellte im Zeitraum von 1956 bis 2011 insgesamt 65 publizierte Fälle von *S. salivarius*-Meningitiden zusammen [3]. Seitdem können bei Anwendung derselben Suchbegriffe («*Streptococcus salivarius*» und «Meningitis») weitere 9 Publikationen ausgemacht werden. Der Grossteil der Fälle folgt einer iatrogenen oder traumatischen Kontamination des Liquors. Mindestens sieben Fallbeschreibungen befassen sich mit einem Krankheitsauftreten nach intrapartaler Spinalanästhesie, und in fünf davon gelang der Nachweis einer Übereinstimmung mit der oralen Flora des durchführenden Anästhesisten [4, 5].

In der Übersichtsarbeit wurde in 40 von insgesamt 65 Fällen (62%) eine Gramfärbung des Liquors vorgenommen, wobei 17/40 (43%) keine nachweisbaren Mikroorganismen aufwiesen [3]. Frühere Untersuchungen hatten gezeigt, dass die Identifizierung des verantwortlichen Erregers im Grampräparat vom spezifischen Bakterium abhängt und im Anschluss an eine begonnene antibiotische Therapie um 20% herabgesetzt sein kann [6]. Übertragen auf den vorliegenden Fall, ist der fehlende Erregernachweis im Grampräparat bei einer anbehandelten *Streptococcus salivarius*-Meningitis nicht unerwartet. Die Diagnose beruht in diesem Fall einzig auf der Breitspektrum-PCR aus dem nativen Liquor. Das Resultat der 16S- rRNA-Gen-PCR zeigte mit dem unverdünnten und den 5× und 25× verdünnten DNA-Extrakten eine einzelne und relativ kräftige Bande für *S. salivarius*. Somit ist eine Kontamination sehr unwahrscheinlich (Abb. 1).

Nachfragen beim zuweisenden Spital hinsichtlich der Umstände der Spinalanästhesie und des chirurgi-

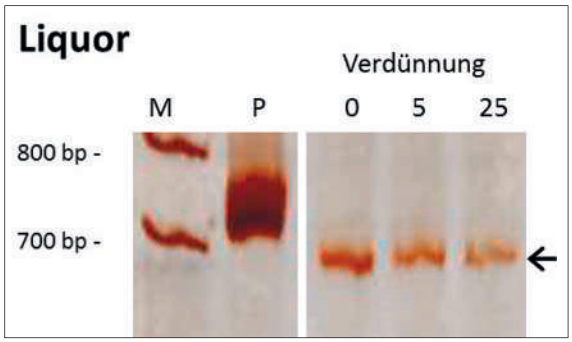

Abbildung 1: Analyse der Polyacrylamide-Gel-Elektrophorese der Breitspektrum-PCR des 16S-rRNA-Gens. DNA-Extrakte wurden aus nativem, zerebrospinalem Liquor entnommen (unverdünnt, 5× verdünnt und 25× verdünnt). Das 16S-rRNA-PCR-Amplikon des Liquors ist mit einem Pfeil markiert (M = Molekulargewicht-Marker; P = positive Kontrolle *Escherichia coli*).

schen Eingriffs ergaben keine Anwesenheit von Personen ohne chirurgische Gesichtsmaske, abgesehen von der Patientin selbst. In der Literatur finden sich publizierte Fälle von nosokomialen *S. salivarius*-Meningitiden trotz Anwendung von Gesichtsmasken, wobei stets ein geringer Restzweifel besteht hinsichtlich des durchgehenden und korrekten Gebrauchs und etwaiger Anwesenheit weiterer Personen (z.B. Väter ohne Gesichtsmaske während der Spinalanästhesie) [7].

Fazit

Nosokomiale Meningitiden mit *Streptococcus salivarius* treten früh nach Exposition auf. Das Grampräparat des Liquors ist häufig negativ, am ehesten als Folge eines frühen Antibiotika-Einsatzes. Dies hat die negative Auswirkung, dass initial eine sehr breite Therapie verabreicht werden muss. Der konsequente Einsatz von chirurgischen Gesichtsmasken durch alle Anwesenden während der Spinalanästhesie kann die meisten, wenn nicht alle Erkrankungsfälle mit diesem als Tröpfchen übertragenen Keim der Mundflora verhindern.

Finanzierung / Interessenkonflikte
Die Autoren haben keine finanziellen oder persönlichen Verbindungen im Zusammenhang mit diesem Beitrag deklariert.

Korrespondenz:
Dr. med. Rami Sommerstein
Klinik für Infektionskrankheiten und Spitalhygiene
UniversitätsSpital Zürich
Rämistrasse 100
CH-8091 Zürich
Rami.Sommerstein[at]usz.ch

Literatur

1 Videira RL, Ruiz-Neto PP, Brandao Neto M. Post spinal meningitis and asepsis. Acta Anaesthesiol Scand. 2002; 46(6):639–46. PubMed PMID: 12059885.
2 Yaniv LG, Potasman I. Iatrogenic meningitis: an increasing role for resistant viridans streptococci? Case report and review of the last 20 years. Scand J Infect Dis. 2000;32(6): 693–6. PubMed PMID: 11200384.
3 Wilson M, Martin R, Walk ST, Young C, Grossman S, McKean EL, et al. Clinical and laboratory features of Streptococcus salivarius meningitis: a case report and literature review. Clin Med Res. 2012;10(1):15–25. PubMed PMID: 21817122. Pubmed Central PMCID: 3280456.
4 Centers for Disease CaP. Bacterial meningitis after intrapartum spinal anesthesia – New York and Ohio, 2008–2009. MMWR Morb Mortal Wkly Rep. 2010;59(3):65–9. PubMed PMID: 20110933.
5 Shewmaker PL, Gertz RE, Jr., Kim CY, de Fijter S, DiOrio M, Moore MR, et al. Streptococcus salivarius meningitis case strain traced to oral flora of anesthesiologist. J Clin Microbiol. 2010;48(7):2589–91. PubMed PMID: 20504987. Pubmed Central PMCID: 2897516.
6 Tunkel AR, Hartman BJ, Kaplan SL, Kaufman BA, Roos KL, Scheld WM, et al. Practice guidelines for the management of bacterial meningitis. Clin Infect Dis. 2004;39(9):1267–84. PubMed PMID: 15494903.
7 Baer ET. Iatrogenic meningitis: the case for face masks. Clin Infect Dis. 2000;31(2):519–21. PubMed PMID: 10987715.