Gastroenterologie: POEM und andere Fortschritte der interventionellen Endoskopie

Peter Bauerfeind
Klinik für Gastroenterologie und Hepatologie, UniversitätsSpital Zürich

1971 führte der Gastroenterologe Peter Deyhle als Erster eine endoskopische Polypenentfernung im Kolon durch [1]. Damit wurde die rein diagnostische Endoskopie zu einem potenten therapeutischen Werkzeug mit immer neuen und invasiveren Anwendungen (Abb. 1).

PerOrale Endoskopische Myotomie

POEM steht für «PerOrale Endoskopische Myotomie» und dient der Behandlung der Achalasie (Abb. 2). Die Achalasie ist eine Erkrankung der Muskulatur der Speiseröhre. Das Hauptproblem ist die fehlende Öffnung des unteren Speiseröhren-Schliessmuskels beim Schluckakt. Dadurch kommt es zu schwerer Dysphagie und Dilatation der Speiseröhre. Die Standardbehandlung ist die Ballondilatation des Sphinkters. Allerdings ist die Rezidivrate vor allem beim jungen Patienten hoch. Invasiver, aber wirksamer ist die chirurgische *Heller-Myotomie*. POEM ist die endoskopische Umsetzung der chirurgischen Myotomie. Mit diesem Eingriff hat die therapeutische Endoskopie das Lumen und die Oberfläche der Mukosa verlassen und therapeutische Eingriffe in der Submukosa ermöglicht: Durch einen kleinen Einschnitt in der Mukosa, einige Zentimeter vom eigentlichen Behandlungsort entfernt, wird das Endoskop in den submukosalem Raum geschoben. Es wird endoskopisch ein Tunnel in der Submukosa geschaffen, in welchem die ösophageale Wand zum Lumen und zum Mediastinum erhalten bleibt. Sobald der Tunnel genügend lang ist, wird die Muscularis propria zum Mediastinum hin durchtrennt, genau wie das bei der chirurgischen Myotomie, aber mit dem Zugang von aussen durch den Bauchraum, gemacht wird. Das Mediastinum wird damit zwangsläufig geöffnet und es besteht eine «Perforation» vom Lumen ins Mediastinum und auch in die Bauchhöhle, aber nur während des Eingriffs. Die nach der luminalen Seite dichte Tunnelierung erlaubt, dass diese «Perforation» sicher verschlossen werden kann. Der mukosale Zugang wird endoskopisch am Ende des Eingriffs mit Clips verschlossen.

Weltweit wurden seit der Erfindung der Technik durch den Amerikaner Pasricha 2007 [2] inzwischen mehrere

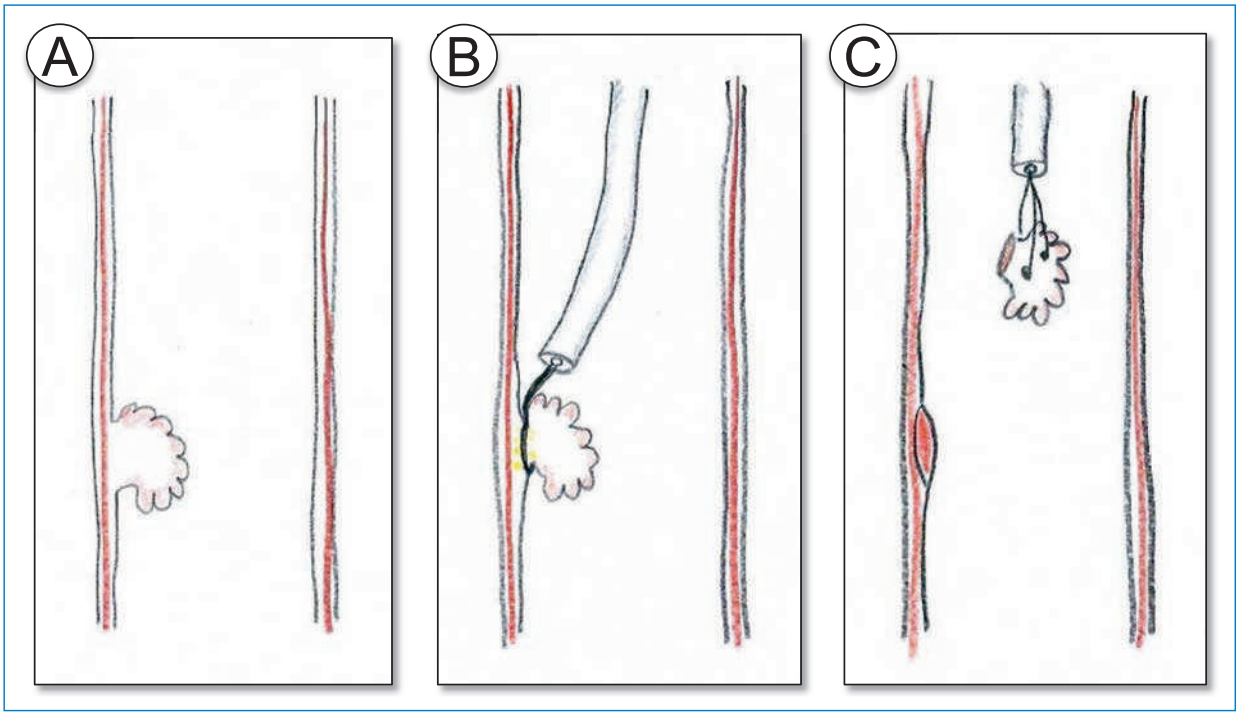

Abbildung 1
Die endoskopische Polypektomie. **A:** schematische Darstellung des Gastrointestinaltrakts. Die rote Schicht repräsentiert die Muscularis propria. **B:** Der Polyp wird mit der Schlinge gefasst und endoskopisch abgetragen. **C:** Der Polyp wird mit dem Endoskop geborgen. Die Abtragungsstelle bleibt als oberflächliche Läsion zurück.

Peter Bauerfeind

Der Autor hat keine finanziellen oder persönlichen Verbindungen im Zusammenhang mit diesem Beitrag deklariert.

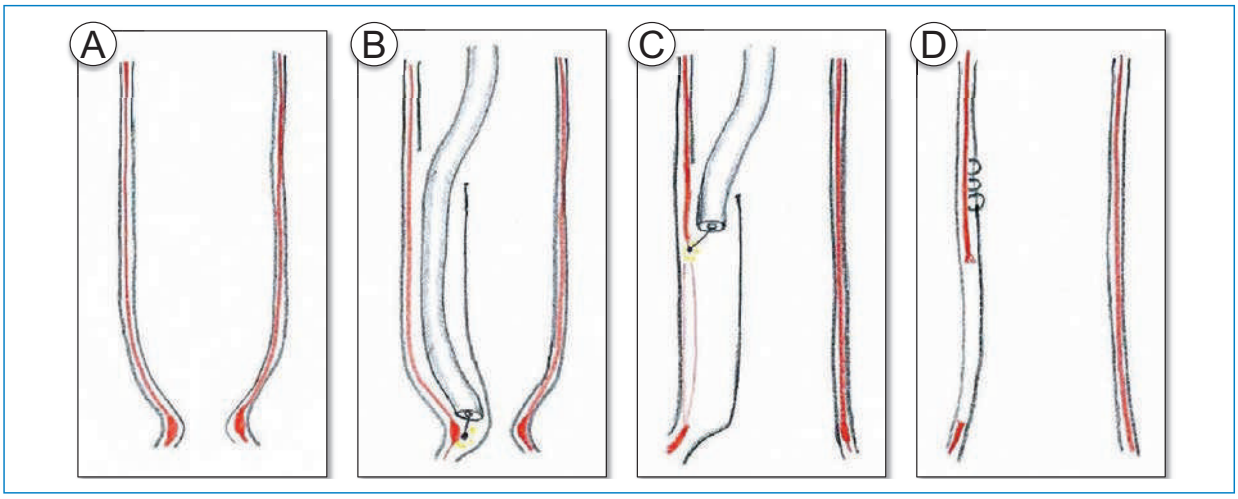

Abbildung 2
POEM zur Behandlung der Achalasie. **A:** Bei der Achalasie relaxiert der untere ösophageale Schliessmuskel nicht. **B:** Durch eine Öffnung in der Mukosa wird mit dem Endoskop in die Submukosa eingedrungen und ein Tunnel in der Ösophaguswand bis zum Magen geformt. **C:** Danach wird der Schliessmuskel und die Muscularis propria von innen durchtrennt. **D:** Die mukosale Schleimhautöffnung, der Zugang zum Tunnel, wird am Ende der Untersuchung mit Clips verschlossen.

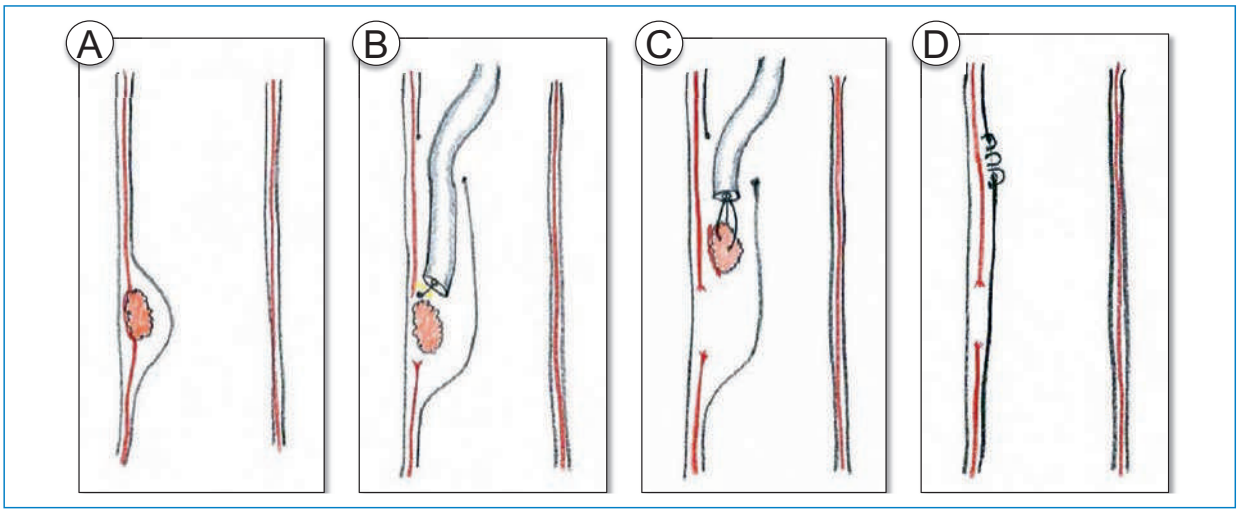

Abbildung 3
Die endoskopische Resektion eines submukosalen Tumors. **A:** Submukosaler Tumor. **B:** Ähnlich wie bei der POEM-Technik wird oberhalb des Tumors die Mukosa geöffnet und ein Tunnel bis zum Tumor gebildet. Der Tumor wird dann elektrisch aus seiner Umgebung herausgeschnitten. **C:** Der Tumor wird durch den Tunnel geborgen. **D:** Der mukosale Zugang wird mit Clips verschlossen.

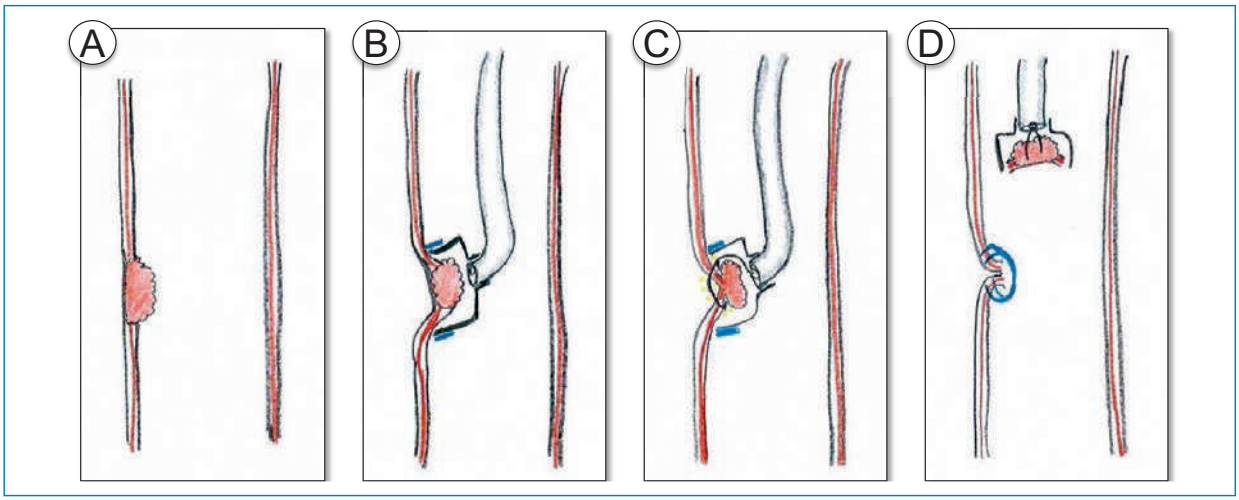

Abbildung 4
Endoskopische Entfernung eines Tumors der Mukosa und Submukosa infiltriert. **A:** Tumor, der Mukosa und Submukosa infiltriert. **B:** Der Tumor wird in eine grosse Kappe gesaugt. **C:** Danach wird mit der Schlinge der Tumor und die ganze Wand herausgetrennt. **D:** Im gleichen Vorgang wird das «Loch» mit einer Metallklammer («over-the-scope-clip») verschlossen.

Hundert Achalasie-Patienten mit dieser endoskopischen Heller-Myotomie erfolgreich behandelt. Ob diese für den Patienten sehr komfortable Form der «Operation» auch langfristig gleich gut ist wie die herkömmlichen Techniken, werden die laufenden Studien zeigen. Die Ergebnisse der ersten Jahre, auch in der Schweiz, sind sehr ermutigend [3].

Submukosale Tumore

Die Technik der Tunnelierung hat eine weitere Anwendung gefunden: Submukosale Tumore können auf diesem Weg endoskopisch erreicht und erfolgreich entfernt werden. Damit ist ein weiterer innovativer endoskopischer Eingriff ermöglicht worden (Abb. 3). Submukosale Tumore sind oft diagnostisch schwierig erreichbar. Die endoskopische Entfernung ist Therapie und definitive Diagnostik in einem Schritt [4].

Endoskopische Vollwand-Resektion

Der Verschluss des Lumens bei Eingriffen, die zu einer gewollten oder ungewollten Perforation führen, wird auch durch eine neue Clip-Technik, dem «over-the-scope-clip», ermöglicht. Damit sind sogar rein endoskopische Vollwand-Resektionen machbar geworden (Abb. 4) [5]. Diese Technik kann bei Tumoren verwendet werden, die tiefere Schichten infiltrieren. Insbesondere bei inoperablen Patienten oder zur exakten Diagnostik ist das eine revolutionäre Technologie.

Fazit

Die interventionelle Endoskopie hat manchem Patienten einen chirurgischen Eingriff erspart; das chirurgische Vorgehen als nächster Schritt bleibt aber nach einem endoskopischen Eingriff immer noch als weitere Option bestehen. Die enge Kooperation zwischen interventionellem Gastroenterologen und dem Chirurgen ist die Bedingung für Sicherheit und Erfolg dieser Methoden.

Korrespondenz:
Professor Dr. med. Peter Bauerfeind
Klinik für Gastroenterologie und Hepatologie
UniversitätsSpital Zürich
Rämistrasse 100
CH-8091 Zürich
peter.bauerfeind[at]usz.ch

Literatur

1 Deyhle P, et al. Endoscopic Polypectomy in the Proximal Colon. Endoscopy. 1971;3:103–105.
2 Pasricha PJ, et al. Submucosal endoscopic esophageal myotomy: a novel experimental approach for the treatment of achalasia. Endoscopy. 2007;39:761–4.
3 Von Renteln D, et al. Peroral endoscopic myotomy for the treatment of achalasia: an international prospective multicenter study. Gastroenterology. 2013;145:309–11.
4 Guo ZH, et al. Submucosal tunneling endoscopic resection for submucosal tumor originating from the muscularis propria layer of the esophagus. Nan Fang Yi Ke Da Xue Xue Bao. 2011;31(12):2082–4.
5 Valli PV, et al. Endoscopic Resection of a Diverticulum-Arisen Colonic Adenoma Using a Full-Thickness Resection Device. Gastroenterology. 2014 Aug 2. pii:S0016–5085(14)00978–0. doi:10.1053/j.gastro.2014.07.053.