Nuklearmedizin: Potentiell neuer Behandlungsansatz in der Therapie neuroendokriner Tumore

Radioaktiv markierte Somatostatin-Rezeptor-Antagonisten

Felix Kaul, Damian Wild
Klinik für Radiologie und Nuklearmedizin, Universitätsspital Basel

Einleitung

Neuroendokrine Tumore (NET) sind mit einer Inzidenz von 0,5 bis 5/100 000 eine Gruppe seltener Tumoren, die sich in nahezu jedem Organ manifestieren können, am häufigsten jedoch im Verdauungstrakt (gastroenteropankreatische NET) und in der Lunge (Karzinoid). NET können sich klinisch sehr unterschiedlich präsentieren. Sie sind zum Teil hormonaktiv und lassen sich klinisch und histologisch in Subgruppen von niedrig proliferativen bis hin zu hoch proliferativen Tumoren unterteilen. Durch Fortschritte in der Forschung konnten in den vergangenen 20 Jahren neben den klassischen onkologischen Behandlungsverfahren (Tumorchirurgie und Chemotherapie) zahlreiche neuartige Therapieverfahren entwickelt werden. Je nach zugrundeliegender Histologie, Somatostatin-Rezeptor-Besatz der Tumorzellen und der Wachstumsgeschwindigkeit – die Einteilung erfolgt anhand des sogenannten Proliferationsindex bzw. Mitoserate – stehen heute zahlreiche neue Therapieansätze zur Auswahl, die in Abhängigkeit der individuellen biologischen Marker zum Einsatz kommen [1].
Eine dieser Therapiemöglichkeiten ist die Peptid-Rezeptor-Radionuklid-Therapie (PRRT) mit radioaktiv markierten Somatostatin-Rezeptor-Agonisten wie zum Beispiel ^{90}Y-/^{177}Lu-DOTATOC [2] oder ^{177}Lu-DOTATATE [3], die in den letzten Jahren zunehmend an Bedeutung gewonnen hat und mittlerweile eine feste Grösse in der Behandlung Somatostatin-Rezeptor-positiver NET darstellt [4]. Grundlage der PRRT stellt das Schlüssel-Schloss-Prinzip dar: Der radioaktiv markierte Somatostatin-Rezeptor-Agonist, ein sogenanntes Radiopeptid, das als Schlüssel anzusehen ist, bindet an den Somatostatin-Rezeptor, das Schloss, das auf (fast) allen neuroendokrinen Tumorzellen auf der Zelloberfläche in sehr hoher Dichte vorhanden ist. Nach Bindung des Radiopeptids am Rezeptor wird dieser Schlüssel-Schloss-Komplex in die Tumorzelle aufgenommen. Durch den an das Radiopeptid gekoppelten Betastrahler wird dann eine hohe Energie/Strahlendosis in der unmittelbareren Nachbarschaft deponiert mit dem Erfolg, dass die Tumorzelle zerstört wird. Der grosse Vorteil der PRRT ist, dass es sich um eine systemische, interne Strahlentherapie handelt. Das bedeutet, dass die neuroendokrinen Tumorzellen mittels einer intravenösen Gabe des Radiopeptids zielgerichtet erreicht werden – unabhängig von der Lokalisation, der Grösse und der Anzahl der Zellen – und aufgrund der kurzen Reichweite der klinisch verwendeten Radionuklide (^{90}Yttrium und ^{177}Lutetium) selektiv bestrahlt werden. Des Weiteren kann mittels einer posttherapeutischen Szintigraphie die Anreicherung und Verteilung der radioaktiven Substanz im Körper bzw. den Tumormanifestationen nachgewiesen und bildlich dargestellt werden (Abb. 1 📷). Unter Verwendung der gleichen Substanz (z.B. DOTATOC), jedoch gekoppelt an ein diagnostisches Radionuklid, zum Beispiel ^{68}Gallium, kann sowohl die Eignung des Patienten zur Therapie als auch der Behandlungserfolg nach einer Therapie evaluiert werden.

Felix Kaul

Die Autoren haben keine finanziellen Verbindungen im Zusammenhang mit diesem Beitrag deklariert.

Radioaktiv markierte Somatostatin-Rezeptor-Antagonisten

Der Therapieerfolg der PRRT hängt im Wesentlichen von der im Tumor deponierten Radioaktivität und somit von der kumulativen Gesamtstrahlendosis im Tumor ab. Diese wird durch die Art des verwendeten Betastrahlers (unterschiedliche radiochemische Eigenschaften von ^{90}Yttrium und ^{177}Lutetium), die eingesetzte Aktivität und die Zahl der Therapiezyklen bestimmt. Limitierende Faktoren für die PRRT stellen die Begleiteffekte der durch den Betastrahler emittierten ionisierenden Strahlung auf das blutbildende Knochenmark und die Nieren dar.
Ein neuartiger Therapieansatz stellt nun die Verwendung von Somatostatin-Rezeptor-Antagonisten dar. Ähnlich wie bei den bereits erläuterten Somatostatin-Rezeptor-Agonisten (z.B. DOTATOC und DOTATATE) binden diese auch an den Somatostatin-Rezeptor, werden aber nicht in die Tumorzellen aufgenommen (internalisiert). Da am Rezeptor mehr Bindungsstellen für Antagonisten vorhanden sind, kann die Tumor-Anreicherung der Radioaktivität erhöht werden.
In einer ersten vergleichenden Pilot-Studie mit vier Patienten wurde der in der klinischen Routine etablierte Somatostatin-Rezeptor-Agonist (^{177}Lu-DOTATATE) mit einem neu entwickelten Somatostatin-Rezeptor-Antagonisten (^{177}Lu-DOTA-JR11) verglichen [5]. Nach Probeinjektion beider Radiopeptide mit einer nicht therapeutischen Aktivität zeigen alle vier Patienten eine 1,7- bis 10,6-fach höhere Tumordosis mit dem Antagonisten (Abb. 1), die durch eine längere Verweilzeit an der Tumorzelle und eine höhere Tumor-Anreicherung erreicht wurde. Einen weiteren Vorteil des neuen Antagonisten stellt das günstigere Tumor-zu-Nieren- und Tumor-zu-Knochenmark-Verhältnis dar. Daraus resultiert eine geringere Toxizität bei gleicher Therapieaktivität bzw. die Möglichkeit einer potentiellen Erhöhung der Aktivität bei vergleichbarer Toxizität. In daraufhin durchgeführten ersten Therapien mit ^{177}Lu-DOTA-JR11 (zwei bis drei Therapiezyklen mit kumulativen Aktivitäten zwischen 5,9 und 15,2 GBq) zeigten sich keine zur Therapie

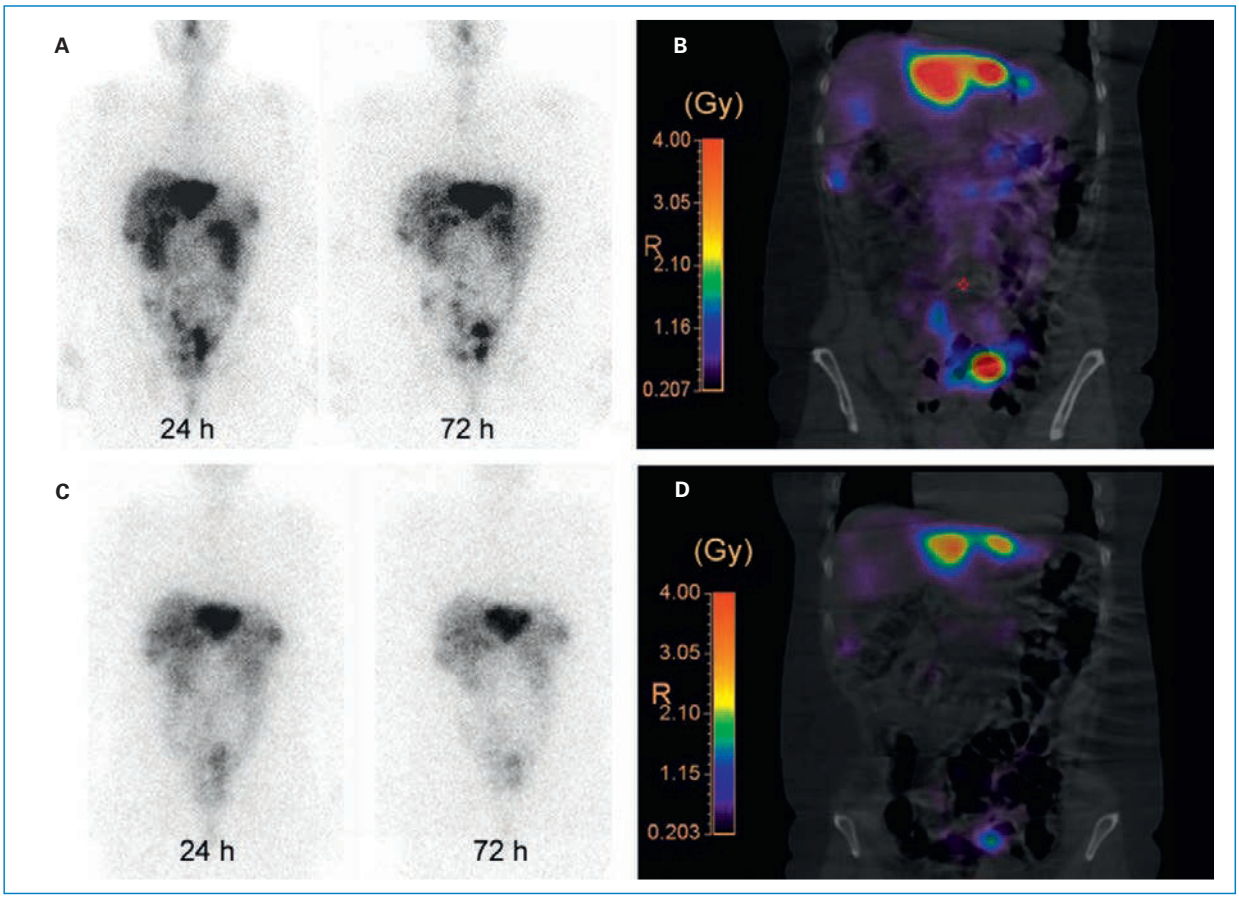

Abbildung 1
Planare posttherapeutische Teilkörperszintigraphien **(A)** und Isodosis-Kurven (**B**, die Farbkodierung entspricht der Tumordosis in Gy) nach Injektion von 850 MBq ^{177}Lu-DOTA-JR11 (Somatostatin-Rezeptor-Antagonist) sowie posttherapeutische Teilkörperszintigraphien **(C)** und Isodosis-Kurven **(D)** nach Injektion von 990 MBq ^{177}Lu-DOTATATE (Somatostatin-Rezeptor-Agonist). Die planaren Teilkörperszintigraphien **(A und C)** zeigen die Resultate 24 und 72 Stunden nach Injektion des jeweiligen Radiotracers bei Patient drei aus Wild, et al. [5].
In der Auswertung der Tumordosen zeigt sich eine 2,2-fach (Lebermetastasen) bzw. 10,6-fach (Lymphknotenmetastasen) höhere Tumordosis mit dem Antagonisten gegenüber dem Agonisten.
Das Original dieser Abbildung wurde im JNM publiziert: Wild D, Fani M, Fischer R, Del Pozzo L, Kaul F, Krebs S, et al., Comparison of Somatostatin Receptor Agonist and Antagonist for Peptide Receptor Radionuclide Therapy: A Pilot Study. J Nucl Med. 2014 Jun 24;55(8):1248-1252. Abdruck mit freundlicher Genehmigung der Society of Nuclear Medicine and Molecular Imaging, Inc.

mit Agonisten differenten Toxizitäten. Auch unter Verwendung dieser niedrigen kumulativen Gesamttherapieaktivitäten zeigten sich Tumordosen von 23 bis 487 Gy [5], was sich auch in einem Therapieeffekt in der posttherapeutischen Bildgebung darstellt. Bei zwei von vier Patienten zeigte sich ein partielles Ansprechen mit mehr als 50% Tumorvolumenreduktion [5].
Zusammenfassend zeigt der Somatostatin-Rezeptor-Antagonist ^{177}Lu-DOTA-JR11 in der Pilotstudie folgende Eigenschaften:
1) Erhöhung der Strahlendosis in den Tumorzellen;
2) günstigere Verteilung mit einem besseren Tumor-zu-Nieren- und Tumor-zu-Knochenmark-Verhältnis und
3) sichere Anwendung in der Therapie ohne unerwartete, neue oder aggravierte Toxizitäten.

Aufgrund dieser positiven Eigenschaften besitzt der neue Somatostatin-Antagonist DOTA-JR11 das Potential, die bisherige Therapie mit den radioaktiv markierten Somatostatin-Rezeptor-Agonisten abzulösen. Studien zur weiteren therapeutischen Evaluation von radioaktiv markiertem DOTA-JR11 sind geplant.

Korrespondenz:
Damian Wild, Ph.D., M.D.
Universitätsspital Basel
Petersgraben 4
CH-4031 Basel
damian.wild[at]usb.ch

Literatur
1 http://www.enets.org/guidelines_tnm_classifications.html.
2 Villard L, Romer A, Marincek N, et al. Cohort study of somatostatin-based radiopeptide therapy with [(90)Y-DOTA]-TOC versus [(90)Y-DOTA]-TOC plus [(177)Lu-DOTA]-TOC in neuroendocrine cancers. J Clin Oncol; 2012; 30:1100–6.
3 Kwekkeboom DJ, de Herder WW, Kam BL, et al. Treatment with the radiolabeled somatostatin analog [177 Lu-DOTA 0,Tyr3]octreotate: toxicity, efficacy, and survival; J Clin Oncol. 2008; 26:2124–304.
4 Pavel M, Baudin E, Couvelard A, et al. ENETS consensus guidelines for the management of patients with liver and other distant metastases from neuroendocrine neoplasms of foregut, midgut, hindgut, and unknown primary; Neuroendocrinology 2012; 95:157–76.
5 Wild D, Fani M, Fischer R, Del Pozzo L, Kaul F, Krebs S et al., Comparison of Somatostatin Receptor Agonist and Antagonist for Peptide Receptor Radionuclide Therapy: A Pilot Study. J Nucl Med. 2014 Jun 24;55(8):1248–52.