Die konservative Therapie der Trichterbrust mittels Vakuumtherapie

Frank-Martin Häcker, Joanna Zuppinger, Sergio B. Sesia
Kinderchirurgie, Universitäts-Kinderspital beider Basel (UKBB)

Quintessenz

- Die Trichterbrust ist mit einer Inzidenz von ca. 1:300 die häufigste Thoraxwanddeformität, Knaben sind fünf- bis sechsmal häufiger betroffen als Mädchen.
- Häufig wird im Verlauf des Längenwachstums, insbesondere während der Pubertät, eine deutliche Befundzunahme beobachtet, was auch zu einer pathologischen Körperhaltung im Sinne einer Kyphose, häufig in Kombination mit einer Skoliose, führen kann.
- Eine mögliche Alternative oder auch eine Ergänzung zur operativen Korrektur der Trichterbrust stellt die Vakuumtherapie mittels Saugglocke nach E. Klobe dar.
- An einer Gruppe von 140 in unserem Haus behandelten Patienten werden die bisher vorliegenden Resultate diskutiert.
- Bei sorgfältig ausgewählten Patienten hat sich die konservative Vakuumtherapie mittels der Saugglocke nach E. Klobe als wertvolle Alternative bzw. Ergänzung zur operativen Korrektur der Trichterbrust etabliert.

Einleitung

In der täglichen ärztlichen Beratung erlebt die Diskussion über die Notwendigkeit einer gezielten Therapie der angeborenen Trichterbrust derzeit eine ungeahnte Renaissance. Aufgrund des stetig steigenden Patientenaufkommens haben wir am UKBB (Universitäts-Kinderspital beider Basel) seit circa zwei Jahren eine eigene Spezialsprechstunde für Thoraxwanddeformitäten etabliert. Goldstandard zur operativen Korrektur der Trichterbrust ist unseres Erachtens derzeit die minimalinvasive Operationsmethode nach Nuss [1]. Alternativ kann bei sorgfältig ausgewählten Patienten, abhängig vom Patientenalter und der Ausprägung des Lokalbefundes, die konservative Vakuumtherapie mittels Saugglocke nach Klobe erfolgreich eingesetzt werden. Die Vakuumtherapie zur temporären Anhebung des Sternums war bereits vor knapp einhundert Jahren beschrieben worden. Die momentan zur Verfügung stehenden Glocken wurden vom Ingenieur Eckart Klobe, der selbst betroffener Patient war, konzipiert. Mit dieser Übersicht möchten wir das Verfahren an sich vorstellen und über unsere Erfahrungen und die bisher vorliegenden Ergebnisse berichten.

Frank-Martin Häcker

Die Autoren haben keine finanziellen oder persönlichen Verbindungen im Zusammenhang mit diesem Beitrag deklariert.

Ätiologie

Bei der Trichterbrust (*Pectus excavatum*, PE) handelt es sich um eine angeborene Fehlbildung des vorderen Brustkorbes. Sie zählt mit einer Inzidenz von 1:300 Lebendgeborenen zu den häufigsten Anomalien. Knaben sind fünf- bis sechsmal häufiger betroffen als Mädchen, zudem besteht eine familiäre Belastung. Bei ca. 85% der betroffenen Kinder ist die Fehlbildung bereits bei Geburt sichtbar. Häufig wird im Verlauf des Längenwachstums, insbesondere während der Pubertät, eine deutliche Befundzunahme beobachtet. Dies kann auch zu einer pathologischen Körperhaltung im Sinne einer Kyphose, häufig in Kombination mit einer Skoliose, führen. Bei einem Teil der Patienten ist die vordere Thoraxwand asymmetrisch, das Sternum ist «verkippt», und der Trichter liegt nicht in der Mittellinie (Abb. 1). Die Brust- und Rückenmuskulatur der betroffenen Patienten ist oft nur schwach ausgebildet. Kleine Kinder fühlen sich aufgrund ihrer Trichterbrust subjektiv nur selten eingeschränkt und sind im Allgemeinen altersentsprechend normal körperlich belastbar. Im Adoleszentenalter können sich aber – insbesondere bei ausgeprägter Deformierung – Leistungseinschränkung, Engegefühl, Herzsensationen, Atemnot und andere Beschwerden einstellen. Für einige Patienten stellt die PE darüber hinaus eine starke psychische Belastung dar. Die Mehrzahl der betroffenen Patienten fühlt sich in ihrem körperlichen Wohlbefinden deutlich beeinträchtigt. Die Teilnahme am Sport, insbesondere Schwimmen, wie auch andere soziale Aktivitäten werden gezielt gemieden. Mögliche Folge ist die soziale Isolation bis hin zur vollständigen Vereinsamung. In einzelnen Fällen besteht ein erhöhtes Suizidrisiko.

Therapieoptionen

Bei erfolgloser konservativer Behandlung mit intensiver Physiotherapie kommt die operative Korrektur zur Anwendung. In früheren Jahren wurde insbesondere die Operation nach Ravitch durchgeführt. Dieser Eingriff erfordert eine aufwendige Operationstechnik mit Resektion der medialen Rippenenden und Osteotomie des Sternums. Als äusserlich deutlich sichtbares Zeichen dieses Eingriffes verbleibt meist eine lange Narbe, die von manchen Patienten als ästhetisch sehr störend empfunden wird. Aktuell wird vielerorts die minimalinvasive Korrektur nach Nuss (MIRPE), erstmals 1998 beschrieben [1], bevorzugt angewandt. Über kleine, seitliche Hautschnitte wird ein Metallbügel unter das Sternum implantiert. Dieser individuell geformte Bügel hebt das Sternum an und kann so den Trichter von innen korrigieren. Die Methode nach Nuss proklamiert ein gutes kosmetisches Ergebnis bei gleichzeitig minimalem Operationstrauma und einer hohen Patientenzufriedenheit. Bereits die erste Auswertung von 251 Patienten in den

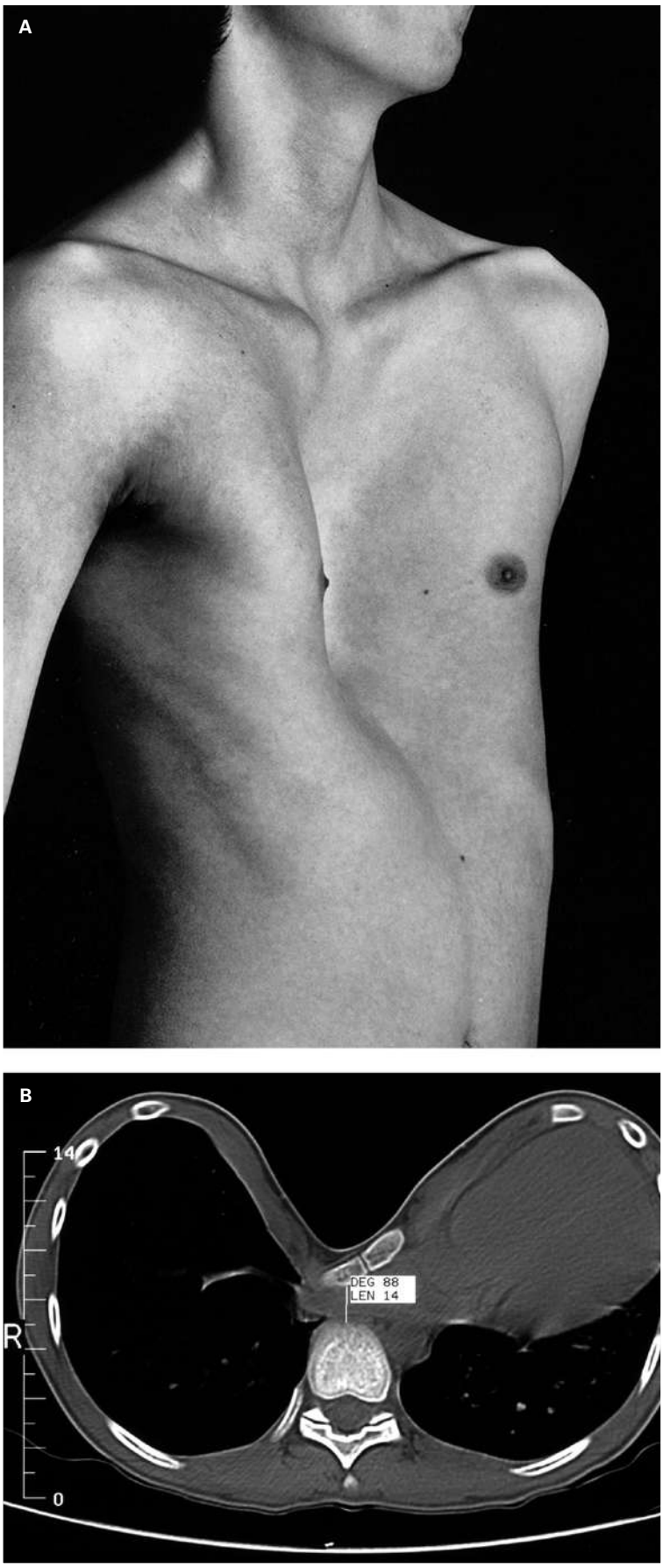

Abbildungen 1A und 1B
16-jähriger Patient mit asymmetrischer Trichterbrust.

Tabelle 1
Komplikationen nach Nuss-Operation.

Pneumothorax	59%
Drainage nach Pneumothorax	2,1%
Pleurapunktion	0,6%
Hämatothorax	0,3%
Pleuraerguss (=> Drainage)	0,8%
Perikarditis	2,3%
Perikarderguss	0,3%
Postkardiomyotomiesyndrom	0,4%
Kippen des Bügels	11,5%
Operative Revision nach Kippen	8,3%
• ohne Stabilisator	15,2%
• mit Stabilisator	6,5%
• mit fixiertem Stabilisator	4,3%
Allergie	0,6%
Überkorrektur	11,7%
Wundinfektion	0,8%
Infektion des Bügels	0,4%
Einzelfallbeschreibungen:	
Herzperforation, Leberläsion, Zwerchfellverletzung ...	

USA zeigte, dass mit dieser Methode in über 90% der Fälle ein gutes bis exzellentes Korrekturergebnis zu erzielen ist [1]. Inzwischen ist das Verfahren weit verbreitet und wird sowohl am UKBB als auch weltweit in vielen kinderchirurgischen Zentren als Standardtherapie zur operativen Korrektur der PE angewandt [2]. Allerdings haben sich mit zunehmender Anwendungsdauer einige, zum Teil erhebliche Risiken und Komplikationen gezeigt (Tab. 1) [3, 4].

Diese Komplikationen, der teilweise nur sehr gering ausgeprägte Lokalbefund sowie die Angst und Zurückhaltung mancher Patienten gegenüber der Operation haben das Interesse an einem neu entwickelten, konservativen Verfahren geweckt, der Vakuumtherapie mittels Saugglocke. Aktuell wurde diese Behandlungsmethode wieder im Jahr 2002 von Herrn Eckart Klobe aus Mannheim, Deutschland, aufgegriffen. Die Publikation erster Erfahrungen in der jüngeren Vergangenheit [5, 6] ist bei den betroffenen Patienten auf grosses Interesse gestossen. Die Methode wird bei uns seit circa elf Jahren angewandt. Nachfolgend möchten wir über unsere bisherigen Erfahrungen berichten.

Die Saugglocke (nach Eckart Klobe)

Ziel der konservativen Therapie ist die permanente Anhebung des Sternums sowie der sternokostalen Übergänge. Mit Hilfe einer Saugglocke, die von aussen auf den Brustkorb aufgesetzt wird, wird ein Vakuum erzeugt. Dies führt zu einer Anhebung des Sternums, was nicht nur klinisch offensichtlich ist, sondern auch mit Hilfe einer Computertomographie sowie intraoperativ während der Thorakoskopie verifiziert werden konnte. Derzeit

stehen drei verschiedene Grössen (Abb. 2) zur Verfügung, zusätzlich ein Modell für adoleszente und erwachsene Patientinnen sowie ein Modell mittlerer Grösse mit besonderer Wandstärke. Die Auswahl der einzusetzenden Glocke ist abhängig vom Alter der Patienten bzw. der verfügbaren Auflagefläche an der vorderen Thoraxwand.

Tabelle 2
Nebenwirkungen bei der Anwendung der Saugglocke.

Hautirritation (z.B. Rötung)	13,6%
Schmerzen im Bereich des Sternums und/oder unter dem Rand der Saugglocke	12,1%
Petechiale Blutung und/oder Hämatom	7,1%
Rückenschmerzen	3,6%
Lokalisierte Blasenbildung	2,9%
Veränderung im Bereich der Mamille (lokale Schwellung)	2,1%
Dysästhesien der oberen Extremität	0,7%
Lokalisierter Juckreiz	0,7%
Gastroösophagealer Reflux	0,7%
Herzrhythmusstörungen (temporär)	0,7%

Abbildung 2
A Verschiedene Modelle der Saugglocke.
B Modell «Frauenglocke».

Im Rahmen einer ersten ambulanten Konsultation wird das Verfahren an sich demonstriert und praktisch angewandt. Dabei wird letztendlich das für den jeweiligen Patienten optimale Modell ausgewählt. Die Behandlung soll initial unter ärztlicher Anleitung begonnen werden, anschliessend aber in Eigenregie durch die Patienten selbst durchgeführt werden (Abb. 3). Bei Kindern, die zum Zeitpunkt der Anwendung jünger als zehn Jahre sind, erfolgt die Applikation der Saugglocke unter Aufsicht der Erziehungsberechtigten. Bei Therapiebeginn wird eine tägliche Anwendungsdauer von zweimal 20 bis 30 Minuten empfohlen. Im Verlauf wird jedoch erfahrungsgemäss die tägliche Anwendungsdauer vom Patienten selbst festgelegt. Aufgrund unserer bisherigen Erfahrungen ist derzeit von einer erforderlichen Behandlungsdauer altersabhängig zwischen 18 und 24 Monaten auszugehen. Da es sich um ein noch relativ neues Therapieverfahren handelt, fehlen bisher Langzeitergebnisse, um die Frage der notwendigen Behandlungsdauer endgültig klären zu können.

Mögliche Nebenwirkungen sind petechiale Blutungen, lokale Hämatome, gelegentlich auftretende Rückenschmerzen sowie Dysästhesien der oberen Extremität (Tab. 2). Diese Nebenwirkungen sind jedoch nur temporär und verschwinden meist bei entsprechender Anpassung der täglichen Anwendung.

Eine Schmerzmedikation während der Anwendung sollte nicht erforderlich sein. Bei Patienten mit Skelettkrankungen, Herzerkrankungen, Marfan-Syndrom sowie Koagulopathien sollte das Verfahren nicht angewandt werden. Weitere Einzelheiten sind auf der Website des Herstellers unter *www.trichterbrust.de* zu finden.

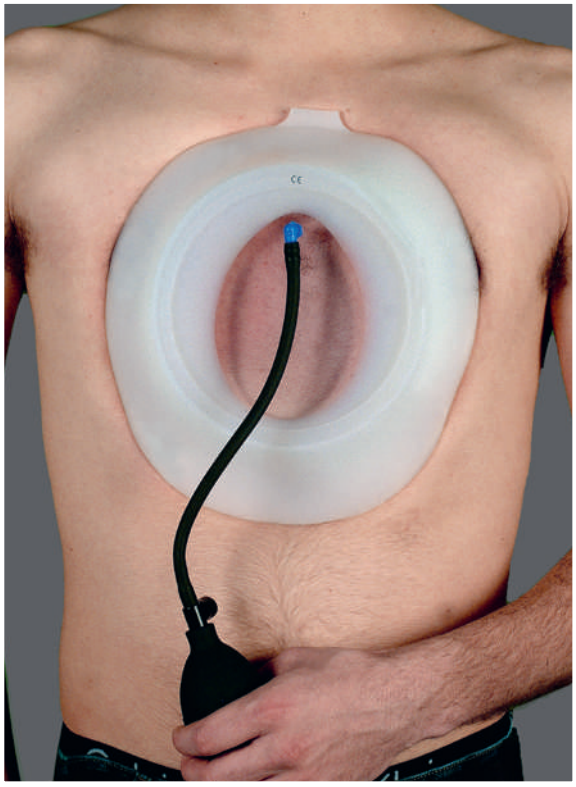

Abbildung 3
Applikation der Saugglocke.

Tabelle 3
Kontraindikationen zur Anwendung der Saugglocke.

Skeletterkrankungen bzw. Knochenstoffwechselstörungen (z.B. Osteogenesis imperfecta, Glisson-Krankheit etc.)
Angeborene Erkrankungen des Bindegewebes (z.B. Marfan-Syndrom, Ehlers-Danlos-Syndrom)
Angeborene/erworbene Störungen der Blutgerinnung
Hämodynamisch relevante Herzfehler
Malformationen der grossen thorakalen Gefässe

Welcher Patient ist der richtige?

Mit der Verfügbarkeit moderner Informationstechnologien erfolgt die Vorstellung in unserer Sprechstunde zunehmend häufiger aufgrund von Eigeninitiativen der betroffenen Patienten oder auch auf Zuweisung der behandelnden Hausärzte. Anamnese und Familienanamnese sowie die klinische Untersuchung bilden die Grundlage jeder Abklärung. Bei der Anamnese werden altersabhängig folgende Punkte fokussiert:
- generelle Einschränkung der körperlichen Belastbarkeit;
- Einschränkung der körperlichen Belastbarkeit bei Ausdauersportarten;
- Kurzatmigkeit (insbesondere bei sportlicher Aktivität);
- Thoraxschmerzen bei körperlicher Belastung;
- gehäufte Atemwegsinfektionen;
- psychologische Belastung.

Patienten bzw. ihre Eltern müssen gezielt nach möglichen Kontraindikationen (Tab. 3) wie Skeletterkrankungen, Herzerkrankungen, Koagulopathien sowie nach Symptomen, die auf ein Marfan-Syndrom hinweisen können, befragt werden.
Die Tiefe des Trichters wird in Rückenlage in mittlerer Exspiration an der tiefsten Stelle gemessen. Zudem wird der Typ der PE (symmetrisch/asymmetrisch) sowie eine begleitende Fehlhaltung der Wirbelsäule (Kyphose, Skoliose) dokumentiert. Eine Röntgenaufnahme des Thorax ist initial nicht zwingend erforderlich. Wird anhand der oben genannten Kriterien die Indikation zur Durchführung der Vakuumtherapie gestellt, wird diese im Rahmen der Konsultation demonstriert und einmalig praktisch angewandt. Dabei wird auch die entsprechende Glockengrösse ausgewählt. Vor Beginn der regelmässigen Anwendung empfehlen wir die Durchführung einer kardiologischen Abklärung (EKG, Ultraschall), um Kontraindikationen ausschliessen bzw. nachweisen zu können. Klinische Verlaufskontrollen sind im Abstand von jeweils drei bis sechs Monaten vorgesehen.
Die Behandlung mit der Saugglocke kann praktisch in jedem Alter durchgeführt werden. Abhängig von der Auflagefläche an der vorderen Thoraxwand sowie der Compliance der Patienten kann die Behandlung bereits bei Dreijährigen begonnen werden. Bei jüngeren Patienten lässt sich das Sternum mit der Glocke leichter anheben. Allerdings ist unmittelbar nach Abnahme der Glocke ein schnelles, zumindest partielles Einsinken des Sternums zu verzeichnen. Bei älteren Jugendlichen und Erwachsenen hält der Effekt nach einer Anwendungsdauer von zwei bis drei Monaten nach Abnahme der Glocke über drei bis vier Stunden an, anschliessend kommt es jedoch meist zu einem langsamen, partiellen Einsinken des Brustbeines.

Ergebnisse der internen, retrospektiven Studie mit 140 Patienten

Innerhalb der letzten elf Jahre haben 300 Patienten (62 weiblich, 238 männlich) die konservative Vakuumtherapie begonnen. Der Altersdurchschnitt der Gesamtgruppe lag bei 16,2 Jahren (3 bis 61 Jahre). 67 der 300 Patienten waren ≥17 Jahre alt, 58 von 300 Patienten waren ≥18 Jahre alt. Wir haben also schwerpunktmässig Kinder und Jugendliche behandelt. Aus dem Gesamtkollektiv konnten die Daten von 140 Patienten, von denen entsprechende Verlaufsdokumentationen verfügbar waren, im Rahmen einer retrospektiven Studie genauer analysiert werden.

Studienpopulation
Bei diesen 140 Patienten lag das Alter zum Zeitpunkt des Beginns der regelmässigen Anwendung zwischen 3 und 61 Jahren (Durchschnitt: 16,05 Jahre). 112 Patienten waren männlich, 28 weiblich. Bei allen Anwendern zeigte sich unmittelbar nach Aufsetzen der Glocke eine deutlich sichtbare Anhebung des Sternums und der Rippen. Die Anhebung war bei den jüngeren Patienten deutlicher erkennbar. Bei Adoleszenten und Erwachsenen dauerte es teilweise bis zu vier Wochen nach Beginn der regelmässigen Applikation, bis die Haut erstmals die Sichtscheibe berührte.
Der Erfolg der Anwendung wird durch eine permanente, deutliche Anhebung des Trichters definiert. Subjektive Beurteilungskriterien der einzelnen Anwender sind hier ebenso von Bedeutung wie die Einschätzung der behandelnden Mediziner. Die Abbildungen 4 und 5 zeigen den Behandlungsverlauf bei zwei Patienten. 31 der 140 Patienten mussten aufgrund unvollständiger Datensätze bzw. unvollständiger Nachuntersuchungen von der weiteren Analyse ausgeschlossen werden.
61 Patienten hatten die konservative Vakuumtherapie mittels Saugglocke erfolgreich abgeschlossen (Gruppe 1). Es war eine dauerhafte Anhebung des Sternums zu verzeichnen, und die Anwender waren mit dem erreichten Ergebnis sehr zufrieden. 23 Patienten befanden sich noch unter laufender Therapie (Gruppe 2).
25 Patienten hatten die Behandlung wegen unzureichenden Erfolgs abgebrochen (Gruppe 3). Der Altersdurchschnitt in dieser Gruppe lag bei 15,8 Jahren, die Anwendung der Glocke erfolgte für durchschnittlich 15,7 Monate (1 bis 42 Monate). Bei diesen Patienten zeigte sich, dass trotz regelmässiger, konsequenter und korrekter Anwendung der Glocke keine dauerhafte signifikante Anhebung des Trichters zu verzeichnen war. Der ausbleibende Erfolg hatte nachfolgend zwangsläufig Einfluss auf die Motivation, die Anwendung regelmässig durchzuführen, und führte letzten Endes zum Therapieabbruch. Weder unerwünschte Nebenwirkungen noch anhaltende Schmerzen während der Anwendung waren die Ursache für den Abbruch. 15 dieser 25 Patienten entschlossen

Abbildung 4
15-jähriger Patient.
A Vor Therapiebeginn: Tiefe des Trichters: 4,1 cm.
B 8 Monate nach Therapiebeginn: Tiefe des Trichters: 2,1 cm.
C 24 Monate nach Therapiebeginn: Tiefe des Trichters: 1,6 cm.

sich zur Durchführung der Operation, die verbleibenden 10 Patienten führten keine weitere spezifische Therapie durch.

Tiefe des Trichters
Die Tiefe des Trichters aller Patienten lag vor Behandlungsbeginn bei durchschnittlich 2,7 cm (1 bis 6,3 cm). In Gruppe 1 betrug die Tiefe des Trichters vor Therapiebeginn 2,7 cm (1 bis 5 cm), bei Therapieabschluss 0,8 cm (0,3 bis 2,5 cm). Somit konnte die Tiefe des Trichters permanent um durchschnittlich 1,9 cm (0,3 bis 3,5 cm) ausgeglichen werden. Die 23 Patienten der Gruppe 2 zeigten durchschnittlich eine Verbesserung der Trichtertiefe von 0,7 cm auf (Tiefe des Trichters bei Therapiebeginn: 2,6 cm; zum Zeitpunkt der Datenauswertung: 1,9 cm). Bei den 25 Patienten der Gruppe 3, die die Vakuumtherapie bei unzureichendem Erfolg abbrachen, zeigte sich eine Verbesserung der Trichtertiefe von durchschnittlich 0,5 cm (Ausgangswert: 2,9 cm, Tiefe des Trichters bei Therapieabbruch: 2,4 cm). Bei einem dieser Patienten nahm die Tiefe des Trichters unter der Vakuumtherapie sogar um 2 mm zu.

Anwendungsdauer
Die durchschnittliche Anwendungsdauer pro Tag aller Patienten lag bei 107,9 Minuten (10 bis 480 Minuten/Tag). In Gruppe 1 betrug die durchschnittliche Anwendungsdauer 109,7, in Gruppe 2 81,5 Minuten/Tag. In Gruppe 3 zeigte sich ein deutlicher Unterschied zwischen den 15 Patienten mit nachfolgender Operation (160,6 Minuten/Tag) und den 10 Patienten, welche die Therapie komplett abgebrochen haben (36,3 Minuten/Tag).

Therapiedauer
Die Therapiedauer des Gesamtkollektivs betrug 20,5 Monate. Die Patienten der Gruppe 1 hatten die Behandlung nach 21,8 Monaten (6 bis 69 Monate) erfolgreich abgeschlossen. In Gruppe 2 lag die durchschnittliche Therapiedauer bei 22,1 Monaten. In Gruppe 3 wurde die Therapie nach durchschnittlich 15,7 Monaten abgebrochen (Patienten mit nachfolgender Operation: 18,7 Monate; Patienten ohne weitere Therapie: 10,8 Monate).

Follow-up
Das Follow-up in Gruppe 1 lag bei 27,6 Monaten (1–73 Monate).

Nebenwirkungen
Relevante Nebenwirkungen sind in Tabelle 2 aufgeführt. Sie traten vor allem zu Beginn der Vakuumtherapie auf und waren immer nur vorübergehender Natur. Lokale Hautirritationen sowie Schmerzen im Bereich des Sternums bzw. des Trichters waren die am häufigsten genannten Nebenwirkungen. In Gruppe 3 wurde mit 48% am häufigsten über unerwünschte Nebenwirkungen berichtet (Gruppen 1 und 2: 35,7%). Dennoch wurde in Gruppe 3 das vermehrte Auftreten der Nebenwirkungen explizit nicht als Ursache für den Therapieabbruch genannt.
Eine Schmerzmedikation zur Durchführung der Vakuumtherapie war bei keinem Patienten notwendig und sollte auch nicht erforderlich sein.

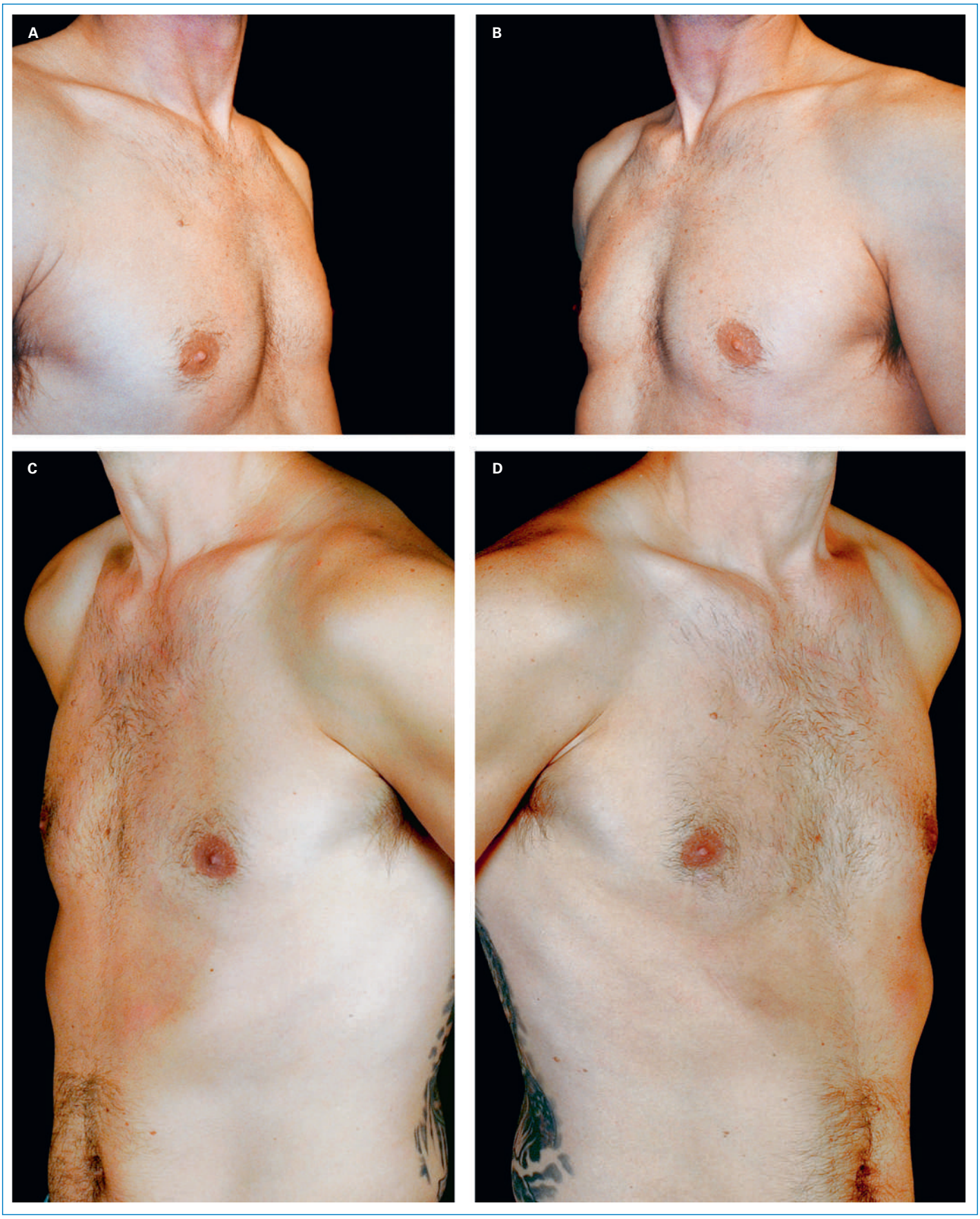

Abbildung 5
45-jähriger Patient.
A, B Vor Therapiebeginn: Tiefe des Trichters: 2,5 cm.
C, D 12 Monate nach Therapiebeginn: Tiefe des Trichters: 0,5 cm.

Diskussion

Mit der Verfügbarkeit moderner Informationstechnologien sind heutzutage Patienten und potentielle Anwender teilweise besser und schneller über solch neuartige Methoden informiert als die behandelnden Mediziner. Insbesondere diejenigen Patienten, die aus unterschiedlichsten Gründen den bisher bekannten Operationsverfahren eher ablehnend gegenüberstanden bzw. aufgrund einer geringen Befundausprägung für eine operative Korrektur nicht geeignet erschienen, interessieren sich zunehmend für die konservative Vakuumtherapie. Auch wenn bisher noch keine verwertbaren Daten zu Langzeitergebnissen (≥10 Jahre Nachbeobachtung) vorliegen, sind die bisher vorliegenden Resultate ermutigend und Erfolg versprechend [6, 7].

Viele der Patienten, die in unserer Spezialsprechstunde zur Beurteilung ihrer PE vorgestellt werden, benötigen nicht unbedingt eine operative Korrektur. Insbesondere dieses Patientenkollektiv wie auch die oben genannte Patientengruppe profitieren von der Vakuumtherapie. Wir beobachten generell eine hohe Motivation bei den Anwendern; das Verfahren erfreut sich einer breiten Akzeptanz. Insbesondere die Auswertung der Gruppe 3 zeigt, welchen Einfluss die Motivation zur regelmässigen Anwendung der Saugglocke auf das Resultat hat. Sowohl die tägliche Anwendungsdauer als auch die Therapiedauer insgesamt war bei den Patienten, die die Therapie komplett abgebrochen haben, deutlich geringer im Vergleich zu den Patienten, die sich einer letztendlich erfolgreichen Therapie unterzogen.

Entscheidend für den Erfolg eines Behandlungsverfahrens ist eine sorgfältige und kritische Patientenauswahl. Die Applikation der Saugglocke wurde sowohl bei Kindern als auch bei adoleszenten und erwachsenen Anwendern als unproblematisch empfunden. Die Altersverteilung unserer 300 Patienten zeigt, dass ca. 70 bis 75% der Patienten Kleinkinder, Kinder und Jugendliche im Alter zwischen 3 und 16 Jahren sind. Je jünger der Patient, desto flexibler und elastischer zeigt sich der knöcherne Thorax.

In einer Pilotstudie in Zusammenarbeit mit der Fachhochschule Nordwestschweiz (FHNW) konnten wir dieses Phänomen erstmals quantitativ erfassen und an einer geringen Anzahl von Anwendern Zahlenwerte zur Anhebung des Trichters in Korrelation zur Intensität des Vakuums erheben. Bei entsprechender Datenlage sollte es damit zukünftig möglich sein, prognostische Aussagen zur Effektivität der Vakuumtherapie machen und damit die Patienten zuverlässig auswählen zu können, die von dieser Therapie profitieren werden. Nach unseren bisherigen Erfahrungen ist der «ideale» Patient im Kindesalter bzw. vor der Pubertät (vor allem Mädchen) mit einer milden und symmetrischen Trichterbrust. Problematisch hingegen sind die Patienten mit einem deutlich ausgeprägten, oft asymmetrischen Lokalbefund. Erschwerend ist, wenn die Behandlung während des pubertären Wachstumsschubes durchgeführt wird. Dies entspricht im Wesentlichen dem Profil der Gruppe 3 unserer Patientenauswertung.

Wie bereits früher gezeigt, entwickelt die Saugglocke erhebliche Kräfte und kann die Thoraxwand in kurzer Zeit verformen [5]. Deshalb sollte die Anwendung bei Kindern unter zehn Jahren nur unter Aufsicht eines Erwachsenen erfolgen. Laut Herstellerangaben und nach unseren bisher vorliegenden Erfahrungen sollte mit der Durchführung der Vakuumtherapie zweimal täglich für jeweils 20–30 Minuten begonnen werden. Im weiteren Verlauf bestimmen jedoch letztendlich die Anwender individuell Dauer und Intensität der Applikation.

Für die Motivation war wichtig, durch die Applikation möglichst keine Einschränkungen im persönlichen Tagesablauf zu erfahren (z.B. morgens früher aufstehen müssen). Die aktive Einbeziehung der Anwender in die Behandlung war für die meisten Patienten ein zusätzlicher Motivationsschub. Mit zunehmender Anwendungsdauer liess jedoch die Motivation zum Teil nach, was bei insgesamt 25 Patienten zum vorzeitigen Abbruch der Behandlung führte. Wie bereits erwähnt, zeigten Patienten mit einer gering ausgeprägten und symmetrischen PE in der vorliegenden Studie häufig ein besseres Ergebnis als diejenigen mit einer tiefen und/oder asymmetrischen Trichterbrust. Bei 61 Patienten konnte die regelmässige Anwendung der Saugglocke erfolgreich abgeschlossen werden, teilweise mit seit nunmehr über fünf Jahren anhaltendem Erfolg.

Folgende Aspekte sind zu berücksichtigen und erschweren zumindest zum Teil eine systematische Analyse des Therapieverfahrens wie auch seiner Effizienz.

Definition einer erfolgreichen Behandlung

Der Erfolg der Anwendung wird durch eine permanente, deutliche Anhebung des Trichters definiert. Genaue Messwerte, bis zu welcher Tiefe ein Trichter korrigiert sein muss, existieren nicht. Eine standardisierte, objektiv reproduzierbare Methode, mit der ohne Strahlenbelastung die Tiefe, das Ausmass und die Form des Trichters (im Verlauf) gemessen werden kann, steht derzeit nicht zur Verfügung. Neben der Einschätzung der behandelnden Mediziner sind vor allem subjektive Beurteilungskriterien der einzelnen Anwender für die Definition des Erfolgs ausschlaggebend.

Quantitative Erfassung des applizierten Vakuums

Es steht derzeit keine standardisierte Messmethode zur Verfügung, mit der die Intensität des applizierten Vakuums reproduzierbar bestimmt werden kann. In Zusammenarbeit mit der FHNW arbeiten wir im Rahmen einer weiteren Pilotstudie an der Entwicklung einer solchen Messapparatur. Damit sollte es dann auch möglich sein, bei der Erstbeurteilung eine zuverlässige Aussage zur Effizienz der Vakuumtherapie machen zu können bzw. umgekehrt bei zu erwartendem Therapieversagen Patienten nicht dieser Therapiemethode zuzuführen.

Überwachung und Sicherheit der Anwendung

Die Anwendung der Vakuumtherapie erfolgt in häuslicher Umgebung durch den Patienten selbst bzw. bei Kindern unter zehn Jahren unter Aufsicht der Erziehungsberechtigten. Die Problematik der quantitativen Erfassung des applizierten Vakuums wurde bereits erwähnt. Auch bezüglich Überwachung der täglichen Anwendungsdauer stehen den behandelnden Medizinern keine suffizienten Kontrollinstrumente zur Verfügung.

Behandlungskosten

Ungeklärt ist derzeit die Frage der Behandlungskosten. Die Saugglocke ist aktuell nicht als sogenanntes «medizinisches Hilfsmittel» anerkannt. Unter Hinweis auf diese Tatsache lehnen es die meisten Krankenkassen als zuständige Kostenträger ab, den Anschaffungspreis der Saugglocke zu übernehmen. Damit steht diese Behandlungsmethode aus Kostengründen nicht allen Patienten uneingeschränkt zur Verfügung. Deshalb ist in der Schweiz auch eine Verwendung im Sinne einer präoperativen Vorbehandlung vor geplanter MIRPE, wie inzwischen an vielen anderen Institutionen weltweit praktiziert, nicht möglich.

Fazit

Die konservative Vakuumtherapie mittels Saugglocke stellt nach unserer Erfahrung weniger eine Alternative zur Operation, sondern vielmehr eine wesentliche Ergänzung in der Behandlung der Trichterbrust dar. Die Akzeptanz dieses Verfahrens seitens der Patienten ist sehr hoch. Ausgewählten Patienten, insbesondere solchen mit einer symmetrischen und milden PE, kann mit dieser Methode gegebenenfalls die operative Korrektur erspart werden. Inwieweit die Therapie eine echte Alternative zur Operation darstellt, müssen die Behandlungsergebnisse erst noch beweisen. Hier fehlen entsprechende Langzeitresultate und Untersuchungen an grösseren Patientengruppen.

Korrespondenz:
PD Dr. med. Frank-Martin Häcker
Leitender Arzt / Chefarzt-Stv.
Chirurgie
Spitalstrasse 33
CH-4031 Basel
frankmartin.haecker[at]ukbb.ch

Literatur

1 Nuss D, Kelly RE, Croitoru DP, Katz ME. A 10-Year Review of a Minimally Invasive Technique for the Correction of Pectus Excavatum. J Pediatr Surg. 1998;33:545–52.
2 Hosie S, Sitkiewicz T, Petersen C, Göbel P, Schaarschmidt K, Till H et al. Minimally Invasive Repair of Pectus Excavatum – The Nuss Procedure. A European Multicentre Experience. Eur J Pediatr Surg. 2002; 12:235–8.
3 Hoel TN, Rein KA, Svennevig JL. A Life-Threatening Complication of the Nuss-Procedure for Pectus Excavatum. Ann Thorac Surg. 2006; 81:370–2.
4 Haecker FM, Berberich T, Mayr J, Gambazzi F. Near-fatal bleeding after transmyocardial ventricle lesion during removal of the pectus bar after the Nuss procedure. J Thorac Cardiovasc Surg. 2009;138(5): 1240–1.
5 Schier F, Bahr M, Klobe E. The vacuum chest wall lifter: an innovative, nonsurgical addition to the management of pectus excavatum. J Pediatr Surg. 2005;40:496–500.
6 Haecker FM, Mayr J. The vacuum bell for treatment of pectus excavatum: an alternative to surgical correction? Eur J Cardiothorac Surg. 2006;29:557–61.
7 Haecker FM: The vacuum bell for conservative treatment of pectus excavatum: the Basle experience. Pediatr Surg Int. 2011;27:623–7.