Ileus – Ursachen und Therapieoptionen

Eva Arn[a*], Ralph Fabian Stärkle[a*], Jan Soyka[b], Stefan Breitenstein[a]

[a] Klinik für Viszeral- und Thoraxchirurgie, [b] Institut für Radiologie und Nuklearmedizin, Kantonsspital Winterthur
* Beide Autoren haben zu gleichen Teilen beigetragen

Quintessenz

- Mit Blick auf die Behandlung ist es wichtig, zwischen Dünn- und Dickdarmileus, mechanischem und paralytischem sowie komplettem und inkomplettem Ileus zu unterschieden.
- Ein kompletter Ileus ist ein lebensbedrohlicher Zustand, der unbehandelt im hypovolämen septisch-toxischen Schock mit Multiorganversagen endet.
- Die Therapie eines kompletten Ileus ist grundsätzlich operativ.
- Die Evidenz für Prokinetika und Laxanzien bei der Behandlung des paralytischen Ileus ist schwach.

Eva Arn

Ralph Stärkle

Die Autoren haben keine finanziellen oder persönlichen Verbindungen im Zusammenhang mit diesem Beitrag deklariert.

Einleitung

In Europa erfolgen rund 10 bis 20% der notfallmässigen Hospitalisationen aufgrund einer intestinalen Passagestörung. Etwa 5% aller Laparotomien werden wegen eines Ileus durchgeführt. Postoperative Adhäsionen und Briden stellen mit bis zu 80% die häufigsten Ursachen für Operationen bei Darmpassagestörung dar.
Von einem Ileus spricht man, wenn die peristaltische Fortbewegung des Darmes gestört ist. Die möglichen Ursachen dazu sind mannigfaltig (Tab. 1A und B). Bei der Abklärung geht es in einem ersten Schritt darum, zwischen einer Behinderung der Darmpassage (mechanischer Ileus) und einer Beeinträchtigung der Darmperistaltik (paralytischen Ileus) zu unterscheiden.
Der Begriff des Subileus beschreibt üblicherweise eine inkomplette Passagestörung bei mechanischem Ileus.

Pathophysiologie

Das zentrale Merkmal beim Ileus ist die Darmdistension. Beim mechanischen Ileus erfolgt die Dilatation als Folge einer Stase des Darminhaltes vor der Obstruktion, während beim paralytischen Ileus eine Paralyse der Darmwandmuskulatur vorliegt. Bei Nichtbehebung der Ursache führt die Distension zu einer Mikrozirkulationsstörung der Darmwand, was zu einer Wandnekrose und zur Perforation führen kann. Bakterielle Überwucherung, Darmwandödem und Verlust der Resorptionsfähigkeit verursachen einen Verlust von Flüssigkeit, Elektrolyten und Eiweissen in den intraluminalen sowie den interstitiellen Raum. Als Folge davon entwickelt sich eine Dehydratation mit Elektrolytverschiebungen und systemischer Toxizität. Als konsekutiver Endzustand führt ein hypovolämer septisch-toxischer Schock zu einem Multiorganversagen. Diese pathophysiologischen Vorgänge werden in der Literatur als Ileuskrankheit bezeichnet.

DER MECHANISCHE ILEUS

Die häufigste Ursache des Darmverschlusses ist die mechanische Obstruktion (60%), wobei in ca. 70% der Dünndarm betroffen ist. Es wird zwischen extraluminaler, intramuraler und intraluminaler Obstruktion unterschieden (Tab. 1a). Beim Dünndarmileus liegen ursächlich meist Adhäsionen beziehungsweise Briden oder Hernien zugrunde. Der mechanische Dickdarmileus wird hingegen in den meisten Fällen durch kolorektale Karzinome verursacht.
Beim Briden- beziehungsweise Adhäsionsileus wird zwischen der einfachen Obstruktion und der sogenannten «Closed loop obstruction» unterschieden. Bei der einfachen Obstruktion ist das Darmlumen an einer Stelle verschlossen, der Darm proximal davon ist dilatiert, distal der Obstruktion ist der Darm kollabiert. Bei der «Closed loop obstruction» ist ein Darmsegment an zwei Stellen abgeschnürt. Das Mesenterium ist dabei meist mitbetroffen und es besteht die Gefahr einer Beeinträchtigung der Darmdurchblutung (Nekrose).

Diagnostik

Anamnese

Anamnestisch stehen die typischen Ileus-assoziierten Symptome wie Schmerzen, Nausea, Erbrechen, Stuhl- und Windverhalt und eine Zunahme des Bauchumfanges im Vordergrund. Wichtig ist die Information über vorausgegangene abdominale Eingriffe. Die Symptomatik kann je nach Lokalisation der Obstruktion stark variieren. Während der Dünndarmileus oft mit krampfartigen Bauchschmerzen und schwallartigem Erbrechen verbunden ist, stehen beim Dickdarmileus eher Obstipation und Meteorismus im Vordergrund.

Klinische Untersuchung

Inspektorisch ist insbesondere auf die abdominale Distension und auf Operationsnarben zu achten. Palpatorisch wird nach Tumorresistenzen und Peritonitiszeichen gesucht. Die gängigen Bruchpforten der Bauchwand müssen untersucht werden, um inkarzerierte Bauchwandhernien als Ursache für eine Darmobstruktion zu erkennen. Die Rektalpalpation ist ein wichtiger Bestandteil der vollständigen klinischen Untersuchung bei

Tabelle 1A
Mechanischer Ileus.

Extraluminal	Adhäsionen und Briden Bachwandhernien Innere Hernien Volvulus Extraluminale Tumorkompression
Intramural	Stenosierende Darmtumoren Entzündliche Strikturen Postaktinische Strikturen
Intraluminal	Fremdkörper Bezoare Gallensteine Invagination Fäkale Konstipation

Tabelle 1B
Paralytischer Ileus.

Primäre Formen	Myopathien Neuropathien
Sekundäre Formen	Metabolisch – Elektrolytstörungen – Hypothyreose – Urämie – Diabetes mellitus – Porphyrie – Eiweissmangel
	Reflektorisch – Postoperativer Ileus – Peritonitis – Sepsis – Gallen-/Nierenkolik – Retroperitoneale Prozesse – Neurologisch-psychiatrische Erkrankungen – Blasenentleerungsstörungen
	Medikamentös-toxisch – Opiate – Trizyklische Antidepressiva – Dopaminergika – Laxanzienabusus
Vaskulärer Ileus	Embolie Thrombose Nicht okklusive mesenteriale Ischämie Vaskulitis

Darmpassagestörungen. Hochgestellte, metallisch klingende Darmgeräusche sind klassische Auskultationsbefunde beim mechanischen Ileus. In fortgeschrittenem Stadium mit erschöpfter Peristaltik kommt es zur Paralyse mit gänzlich fehlenden Darmgeräuschen.

Labordiagnostik

Obwohl keine ileusspezifischen Laborparameter existieren, stellt die notfallmässige Basislabor-Untersuchung (Gerinnung, Blutbild, Elektrolyte, Kreatinin, CRP) einen wichtigen Bestandteil der Erstbeurteilung bei Ileus dar. Mit den Laborparametern werden insbesondere inflammatorische Folgeerscheinungen, Zeichen einer Organdysfunktion (z.B. Kreatinin) und Elekrolytverschiebungen gesucht, um den Schweregrad der Ileuskrankheit abzuschätzen.
Ergänzend kann mittels arterieller Blutgasanalyse der Säure-Basen-Haushalt und das Laktat bestimmt werden. Azidose sowie erhöhte Laktatwerte können Hinweise auf eine Minderdurchblutung des Darmes sein. Eine Hyperlaktatämie kann aber nur in ca. 40% der Fälle von ileusbedingter kompromittierter Darmdurchblutung nachgewiesen werden. Der Grund liegt darin, dass das Laktat bei Beeinträchtigung des venösen Abflusses nicht in die Zirkulation gelangen kann und daher normal bleibt. Umso wichtiger bleibt die klinische Einschätzung des Patienten durch den behandelnden Arzt, um eine intestinale Minderdurchblutung früh zu erkennen und eine rasche Intervention in die Wege zu leiten.

Radiologische Abklärung

Konventionelles Röntgenbild

Als diagnostische Standarduntersuchung beim Ileus gilt nach wie vor das konventionelle Röntgenbild des Abdomens in Rückenlage sowie Linksseitenlage. Dies wird auch in den aktuellen, sogenannten *Bologna Guidelines* zur Diagnostik und Behandlung des Ileus empfohlen [1]. Erste wichtige Informationen wie freie intraabdominale Luft als Zeichen einer Darmperforation, Luft-/Flüssigkeitsspiegelbildung als Zeichen einer Passagestörung sowie das Ausmass der Darmdilatation als Zeichen einer Stase können daraus abgelesen werden. Können auf über 3 cm dilatierte Darmschlingen mit Luft-/Flüssigkeitsspiegeln nachgewiesen werden, weist das auf einen Dünndarmileus hin (Abb. 1A und B). Die Dilatation des Kolons auf >5 cm, beziehungsweise des Zökums auf >10 cm spricht für einen Dickdarmileus.
Strangulierte Darmschlingen ohne Luft-/Flüssigkeitsspiegel (z.B. innere Hernie) oder ein sehr hoch gelegener Dünndarmileus führen zu keiner Darmdilatation. Somit zeigen sich in ca. 10 bis 20% der Patienten keine ileustypischen Röntgenbefunde.

Gastrografin-Passage

Zur Objektivierung der Höhe der Obstruktion am Darm oder zur Differenzierung zwischen einem vollständigen (kompletter Ileus) oder einem partiellen (Subileus) Darmverschluss kann eine Gastrografin-Passage-Untersuchung sinnvoll sein. Kann nach sechs Stunden Kontrastmittel im Kolon nachgewiesen werden, so spricht dies für eine noch erhaltene Passage im Dünndarm. Eine konservative Therapie des Ileus kann dann in Erwägung gezogen werden.

Sonographie

Die Sonographie hat in der Diagnostik des Ileus einen geringen Stellenwert, da sonographisch nur die Pendelperistaltik und allfällige Darmwandveränderungen zuverlässig erkannt werden können. Weder Luft-/Flüssigkeitsspiegel noch freie Luft sind sonographisch sicher zu identifizieren.

Computertomographie

Die Computertomographie mit oraler, rektaler sowie intravenöser Kontrastmittelgabe besitzt eine sehr hohe Aussagekraft zur Beurteilung der Darmpassage und wird daher im Alltag in vielen Spitälern zunehmend zur Diagnostik der Wahl. Gemäss aktuellen *Bologna Guide-*

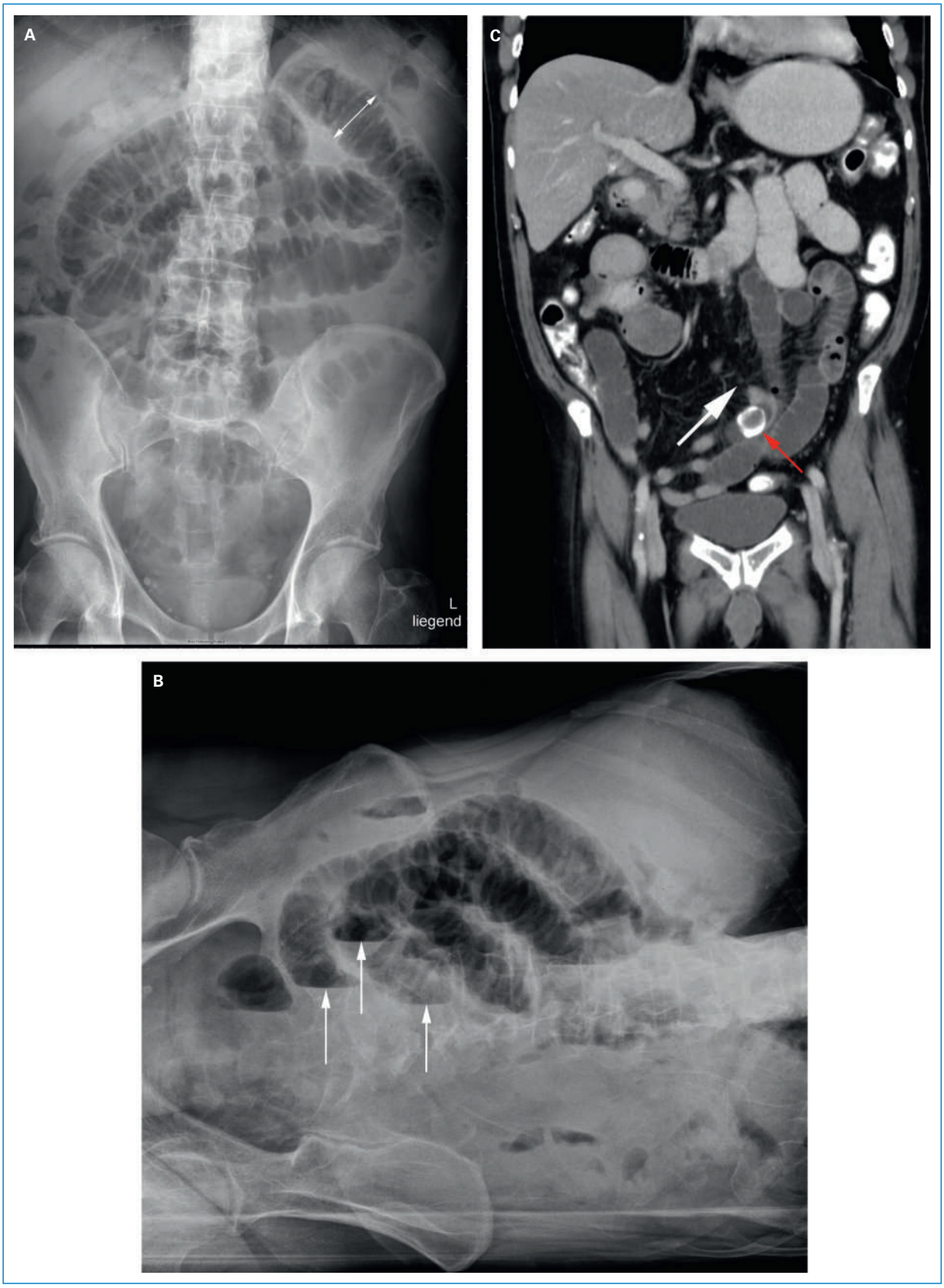

Abbildung 1
80-jähriger Patient: 10-tägige Anamnese von rezidivierenden Bauchschmerzen und mehrmaligem Erbrechen. Keine abdominalen Voroperationen.
A Abdomen Röntgenbild im anterior-posterioren Strahlengang, liegend: Pathologisch dilatierte Dünndarmschlingen bis 4 cm (Doppelpfeil).
B Abdomen Röntgenbild in Linksseitenlage: Mehrere pathologische Luft-Flüssigkeitsspiegel (Pfeile) passend zu einem mechanischen Ileus.
C Computertomographie zur Identifikation der Aetiologie der Obstruktion. Im mittleren Ileum Darstellung eines intraluminalen, randständig verkalkten 2,3 cm grossen Gallensteines (roter Pfeil) mit proximal dilatiertem Dünndarm (Gallensteinileus). Distal des Konkrements zeigt sich ein Kalibersprung (weisser Pfeil) mit Hungerdarm (kollabierte Darmschlingen).

Tabelle 2
Operationsindikationen.

Absolute Operationsindikation	Peritonitis Hohlorganperforation Irreponible Hernie Verdacht auf Ischämie / Strangulation Fehlende Besserung unter konservativer Therapie
Konservativer Therapieversuch	Inkompletter Ileus Multiple Voroperationen Tumorleiden / palpable Masse

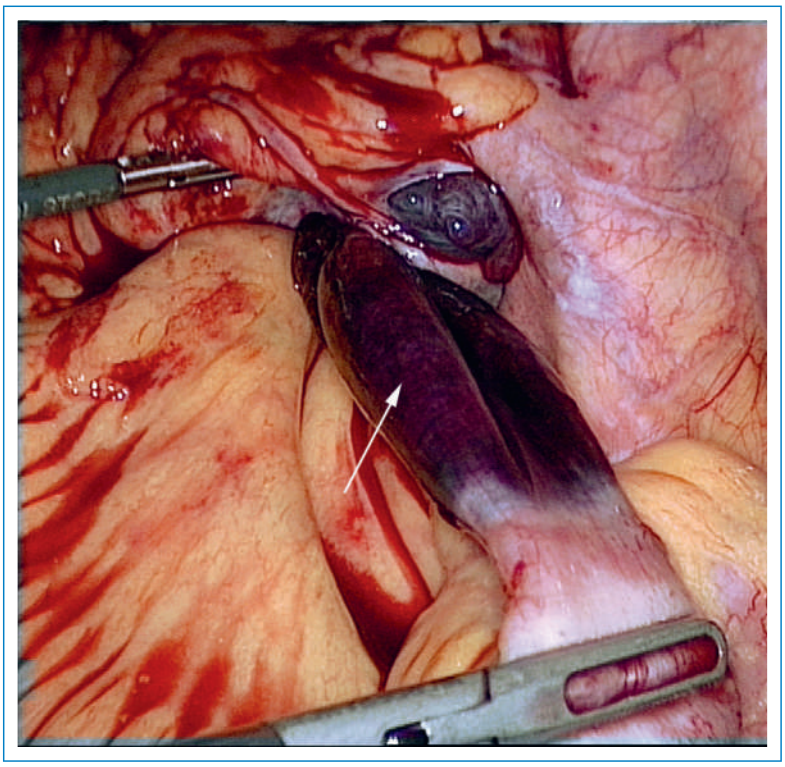

Abbildung 2
50-jährige Patientin: kolikartige Bauchschmerzen seit 10 Stunden. Zustand nach abdominaler Hysterektomie vor 14 Jahren. Intraoperativ findet sich ein Strangulationsileus im kleinen Becken mit schwer ischämisch geschädigter Dünndarmschlinge (Pfeil), verursacht durch Adhäsionen. 30 cm Ileum müssen über eine Laparotomie reseziert werden.

lines sollte sie allerdings für Fälle vorbehalten bleiben, bei denen aus Klinik und konventionellem Röntgenbild die Diagnose eines Ileus nicht eindeutig gestellt werden kann [1]. Der besondere Vorteil der Computertomographie ist, dass die Beurteilung der Ursache, der Lokalisation und des Schweregrades eines mechanischen Ileus möglich ist (Abb. 1C). Beispielsweise kann eine Strangulation des Darmes mit einer Sensitivität und Spezifität von über 90% erkannt werden.

MRI
Das MRI hat in der Diagnostik des Ileus aufgrund der Untersuchungsdauer und der beschränkten Verfügbarkeit einen vernachlässigbaren Stellenwert.

Bei Unsicherheit über die zu wählende Bildgebungsmodalität kann man sich auf die *Appropriateness Criteria* des *American College of Radiology* berufen, die online zur Verfügung stehen und regelmässig aktualisiert werden [2].

Therapie

Allgemeine Massnahmen
Das notfallmässige Management beinhaltet die Druckentlastung des proximalen Magendarmabschnittes mit einer Magensonde. Durch Volumen- und Elektrolytsubstitution mittels intravenöser Flüssigkeitstherapie kann der Entwicklung einer Ileuskrankheit vorgebeugt werden. Zur Überwachung der Nierenfunktion gehört eine Diuresekontrolle über einen transurethralen Blasenkatheter. Für eine standardmässige Antibiose aufgrund der Gefahr der bakteriellen Translokation ist die Evidenz ungenügend. Anschliessend an die Einleitung der Notfallmassnahmen wird das Behandlungskonzept festgelegt. Bei komplettem mechanischen Ileus mit Verdacht auf Strangulation beziehungsweise Ischämie, Peritonitis oder Perforation muss eine umgehende chirurgische Revision erfolgen (Tab. 2, Abb. 2).
Schwenter et al. haben nach einem klinisch-radiologischen Score gesucht, der das Risiko einer Ischämie bei Dünndarmobstruktion voraussagen kann [3]. Sie konnten zeigen, dass das Auftreten von drei oder mehr Variabeln (>viertägige Anamnese, Abwehrspannung, CRP >75 mg/l, Leukozytose >10 G/l, freie intraperitoneale Flüssigkeit >500 ml, verminderter Darmwandkontrast in der Computertomographie) als Warnsignal für eine mögliche Strangulation stehen und somit aktiv gesucht werden müsste.

Konservative Therapie
Im Falle eines Subileus kann bei Patienten in gutem Allgemeinzustand ein konservatives Therapieregime gewählt werden. Die stationäre Aufnahme und eine zwölfstündliche Beurteilung des Patienten durch einen erfahrenen Chirurgen sind zwingend notwendig. Diese Beurteilung stellt den wichtigsten Bestandteil der konservativen Behandlung dar. Bei Verschlechterung der Symptome und Versagen der konservativen Therapie muss die Indikation zur notfallmässigen Operation reevaluiert werden (Tab. 2).
Der Einsatz von Medikamenten hat beim mechanischen Ileus einen geringen Stellenwert. In einer *Cochrane Review* konnte gezeigt werden, dass die Gastrografin-Kontrastmittel-Passage bis ins Kolon innerhalb von 24 Stunden ein Prädiktor zur spontanen Lösung des Adhäsionsileus darstellt [4]. Orale, beziehungsweise enterale Kontrastmittel haben einen abführenden Effekt. Dadurch können Operationen teilweise vermieden werden, was auch zu einer Verkürzung der Hospitalisationsdauer führen kann [5].
Prokinetika sind kontraindiziert bei der mechanischen Darmobstruktion, sie lösen akute Bauchkrämpfe aus. Steroide sind einzig in Fällen von Stenosen durch chronische entzündliche Darmerkrankungen in Erwägung zu ziehen.
Beim mechanischen Kolonileus, dem meistens ein stenosierender Tumor zugrunde liegt, ist eine Operation unumgänglich. Sofern keine konsekutive Darmperforation vorliegt, muss diese aber oft nicht notfallmässig erfolgen. Als überbrückende Massnahme kann zur Entlastung des Darmes entweder ein Stoma angelegt oder ein Kolonstent endoskopisch platziert werden. Nach Erholung

Abbildung 3
69-jährige Patientin: seit drei Tagen krampfartige Schmerzen mit Stuhl- und Windverhalt im Verlauf. Zustand nach Sigmaresektion, Rektopexie und Appendektomie vor 12 Jahren. Intraoperativ findet sich eine Bride (Pfeil) im Unterbauch, welche vom Dünndarm an die Bauchdecke zieht. Der Dünndarm selber ist um die Bride herum torquiert. Proximal davon ist der Darm dilatiert (*), distal zeigt sich Hungerdarm (†).

der Darmdistension und Behandlung der Ileuskrankheit kann eine semi-elektive Operation mit tieferem Operationsrisiko durchgeführt werden. Die Stenteinlage beim Kolonileus ist technisch anspruchsvoll und auch mit einer gewissen Komplikationsgefahr (Makro- oder Mikroperforation, Stentdislokation) verbunden. Der Einsatz von Stents im Rahmen eines palliativen Behandlungskonzeptes kann eine effektive, wenig belastende Behandlungsmöglichkeit sein. Beim tiefen Rektumkarzinom ist die Stenteinlage erschwert oder sogar unmöglich.

Chirurgische Therapie

Die Laparotomie ist nach wie vor der Zugang der Wahl zur operativen Ileusbehandlung (Abb. 3). Neben der Behebung der symptomatischen Obstruktion gehört auch eine systematische Revision des gesamten Gastrointestinaltraktes zum Behandlungsstandard. Ob eine komplette Adhäsiolyse des Dünndarmes durchgeführt, oder nur das aktuelle Passagehindernis behoben werden soll, wird kontrovers diskutiert. Jede Manipulation am Darm kann grundsätzlich wieder neue Adhäsionen hervorrufen. Ein laparoskopisches Vorgehen zur Ileusbehandlung sollte nur in ausgewählten Fällen und von entsprechend erfahrenen Chirurgen durchgeführt werden. Insbesondere beim erstmaligen Auftreten eines Ileus oder bei Verdacht auf eine einzelne Bride drängt sich ein minimalinvasiver Zugang zur Ileusbehandlung auf (Abb. 4A und B). Bei ausgedehnten Adhäsionen sollte jedoch auf eine Laparotomie konvertiert werden.

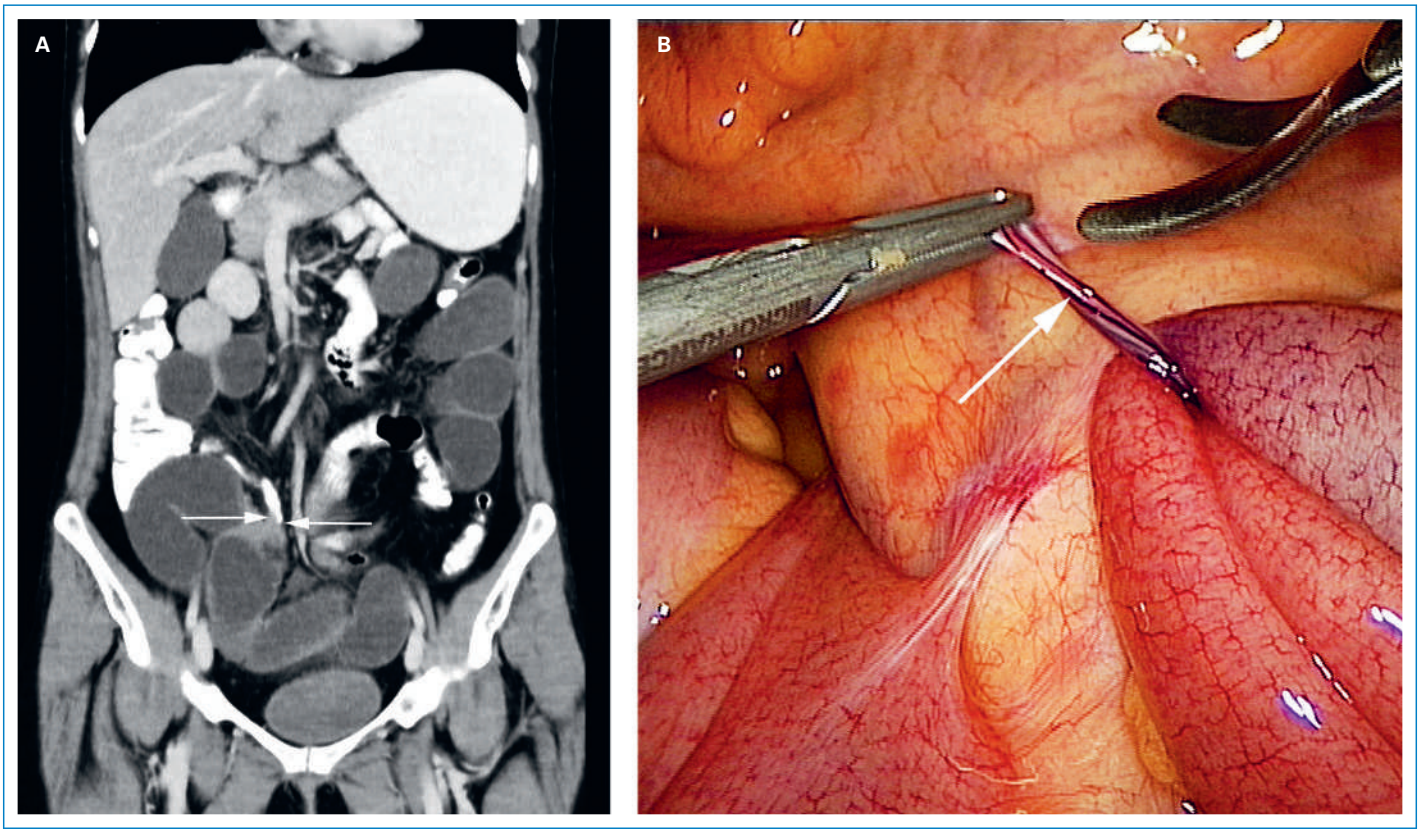

Abbildung 4
31-jährige Patientin: seit 4 vier Tagen Bauchschmerzen und Stuhlverhalt. Zustand nach Adnexektomie links vor 8 Jahren.
A Die Computertomographie zeigt im Bereich des terminalen Ileums einen Kalibersprung (Pfeile) auf Grund einer Bride, konsekutiv stark dilatierte Dünndarmschlingen proximal sowie Hungerdarm distal.
B In der Laparoskopie bestätigt sich die Bride (Pfeil), welche von der rechten Adnexe zur Darmwand zieht. Diese wird laparoskopisch durchtrennt.

Kontrollierte, randomisierte Studien, welche die offene versus die laparoskopische Adhäsiolyse vergleichen, existieren nicht. Nicht randomisierte Vergleichsstudien zeigen jedoch eine verminderte Morbidität bei laparoskopischem Vorgehen.
Die konkrete Operationsstrategie muss der Obstruktionshöhe sowie der Darmqualität angepasst werden. Falls eine Darmresektion notwendig ist, ist im Falle des Dünndarms meist eine primäre Anastomose möglich. Am Dickdarm muss zwischen einer primären Anastomose mit oder ohne protektivem Stoma und einer Diskontinuitätsresektion mit endständiger Kolostomie entschieden werden.

Prophylaxe

Prophylaktische Massnahmen zielen darauf ab, postoperative Adhäsionen zu verhindern. Die Rezidivhäufigkeit nach operativer Therapie eines Adhäsions- beziehungsweise Bridenileus ist mit 15 bis 30% hoch [6]. Studien zeigen, dass der konservativ behandelte Adhäsionsileus eine ähnlich hohe Rezidivhäufigkeit aufweist, das zeitliche Intervall bis zum Auftreten des Rezidives jedoch eher kürzer ist.
Die Vermeidung von postoperativen Adhäsionen bleibt ein bisher ungelöstes Problem. Die durchschnittliche Inzidenz eines mechanischen Ileus nach Abdominaloperation liegt bei ca. 5%. Als prophylaktische Massnahmen gelten im Allgemeinen die Vermeidung unnötiger intraoperativer Präparation sowie die Minimierung des Blutverlustes. Dementsprechend ist nach einem laparoskopischen Eingriff mit weniger Adhäsion zu rechnen als nach offenen Operationen.
Chemische Agentien wie Seprafilm® (Hyaluronsäure/Karboxymethylzellulose) und Adept® (Icodextrin 4% Lösung) zur Vermeidung von postoperativen Adhäsionen haben sich nicht standardmässig durchgesetzt, obwohl einzelne Studien positive Effekte gezeigt haben.

DER PARALYTISCHE ILEUS

Der paralytische Ileus wird durch eine Dysfunktion des Darmes verursacht, wobei das Darmlumen durchgängig bleibt. Die Liste der möglichen Ursachen ist lang (Tab. 1b). Grundsätzlich werden drei Gruppen unterschieden: metabolische, reflektorische und medikamentös-toxische Ursachen. Am häufigsten tritt der paralytische Ileus postoperativ auf (postoperativer Ileus, POI), dem eine reflektorische Hyperaktivität des sympathischen Nervensystems zugrunde liegt. Die postoperative Paralyse ist von grosser klinischer und ökonomischer Bedeutung, da sie ein wesentlicher Morbiditätsfaktor darstellt und oft die Hospitalisationsdauer verlängert.

Diagnostik

Anamnese und klinische Untersuchung

Das klinische Bild ist grundsätzlich identisch wie beim mechanischen Ileus, allerdings stehen bei der Paralyse das Erbrechen und die abdominale Distension und weniger die Schmerzen im Vordergrund. Die Darmgeräusche sind typischerweise fehlend («Totenstille»). Der vaskuläre Ileus als Sonderform des paralytischen Ileus muss bei entsprechender Risikokonstellation (älterer Patient, Vorhofflimmern, Arteriosklerose) aktiv gesucht werden, da dieses Krankheitsbild bei verzögerter Diagnosestellung eine hohe Morbidität und Mortalität aufweist. Bei entsprechendem Verdacht ist die rasche Einleitung einer radiologisch-interventionellen und/oder chirurgischen Therapie prognoserelevant.

Labordiagnostik

Beim paralytischen Ileus kann, bei entsprechendem klinischen Verdacht, eine erweiterte Labordiagnostik (z.B. Harnstoff, Thyroiden-stimulierendes Hormon TSM, Glukose, Albumin) zur Suche einer metabolischen Ursache sinnvoll sein.

Radiologische Abklärung

Die bildgebende Diagnostik erfolgt analog dem mechanischen Ileus. Im Alltag wird jedoch bei typischer Anamnese und klassischem klinischen Befund, insbesondere beim postoperativen Ileus, häufig auf konventionelle Röntgenbilder verzichtet. Die Computertomographie hat hingegen einen zunehmend höheren Stellenwert. Diese ermöglicht neben der Beurteilung der Darmdistension allfällige Paralyseursachen, wie zum Beispiel ein intraabdominaler Abszess oder eine Anastomoseninsuffizienz, zu identifizieren.

Prophylaxe und Therapie

Im Vordergrund der Behandlung bei medikamentös-toxischem sowie beim metabolischen paralytischen Ileus steht die Absetzung des verursachenden Medikamentes (z.B. Opiate), beziehungsweise die Behandlung der zugrunde liegenden Krankheit im Vordergrund.
Beim reflektorischen Ileus, insbesondere postoperativ, steht die Frage nach einer möglichen Prophylaxe im Vordergrund. Dazu wurden interdisziplinäre Patientenpfade entwickelt, um die postoperative Komplikationsrate und dabei insbesondere das Auftreten der postoperativen Paralyse zu reduzieren. Das modernste Konzept in diesem Zusammenhang heisst ERAS (Enhanced Recovery After Surgery). Bestandteile des ERAS-Konzeptes, die einer postoperativen Paralyseentwicklung entgegenwirken, sind unter anderem der Verzicht auf präoperatives Abführen vor Kolonresektionen, der Vorzug des laparoskopischen Zuganges gegenüber der offenen Operationstechnik, die restriktive perioperative Flüssigkeitssubstitution, die Analgesie mittels Epiduralkatheter, um den Bedarf an systemischen Opioiden zu reduzieren, die frühpostoperative Mobilisation sowie der rasche postoperative Nahrungsaufbau.
Die medikamentöse Therapie des paralytischen Ileus ist hingegen umstritten. Motilitätsfördernde Medikamente, sogenannte Prokinetika, werden im klinischen Alltag sehr häufig angewendet. Hierbei muss berücksichtigt werden, auf welchen Darmabschnitt der Wirkmechanismus gerichtet ist:
Metoclopramid (Paspertin®, Primperan®), ein Antiemetikum, führt zu einer Erhöhung des Magentonus, verbun-

den mit einer Relaxation des Pylorus sowie einer Stimulation der duodenalen und jejunalen Peristaltik. Studien zeigen, dass dadurch die postoperative Übelkeit reduziert werden kann, jedoch nicht die Dauer des POI. Dies wird verständlich, wenn man bedenkt, dass das Metoclopramid keinerlei Einfluss auf die Kolonperistaltik hat, welche jedoch die Schlüsselrolle beim paralytischen Ileus spielt.

Erythromycin, ein Antibiotikum aus der Gruppe der Makrolide, stimuliert als Nebeneffekt die intestinalen Motilinrezeptoren und fördert die Magenentleerung. Es zeigt einen günstigen Effekt bei Gastroparese, jedoch konnte auch hier keine Wirkung auf die postoperative Darmatonie nachgewiesen werden.

Neostigmin (Prostigmin®), ein Cholinesterasehemmer, der das parasympathische Nervensystem stimuliert und bei der Behandlung der akuten Kolon-Pseudoobstruktion (Ogilvie-Syndrom) Anwendung findet, zeigt im Hinblick auf die Behandlung des POI enttäuschende Ergebnisse.

Im klinischen Alltag häufig zum Einsatz kommen Laxanzien (Paragol®, Movicol®, Metamucil® etc.). Ein evidenzbasierter Wirkungsnachweis zur Behandlung der Darmparalyse fehlt jedoch.

Zusammenfassung

Zusammenfassend stellt der Ileus eine komplexe Darmerkrankung dar, die verschiedene Ursachen haben kann und eine bedrohliche systemische Komponente hat. Die optimalen Therapieentscheide basieren auf einer zielgerichteten Diagnostik sowie einer differenzierten klinischen Beurteilung.

Korrespondenz:
PD Dr. med. Stefan Breitenstein
Facharzt für Chirurgie, spez. Viszeralchirurgie
Klinik für Viszeral- und Thoraxchirurgie
Kantonsspital Winterthur
Brauerstrasse 15
CH-8401 Winterthur
stefan.breitenstein[at]ksw.ch

Literatur

1 Di Saverio, S, F Coccolini, M Galati, N Smerieri, WL Biffl, L Ansaloni, G Tugnoli, GC Velmahos, M Sartelli, C Bendinelli, GP Fraga, MD Kelly, FA Moore, V Mandala, S Mandala, M Masetti, E Jovine, AD Pinna, AB Peitzman, A Leppaniemi, PH Sugarbaker, HV Goor, EE Moore, J Jeekel, and F Catena. Bologna guidelines for diagnosis and management of adhesive small bowel obstruction (ASBO): 2013 update of the evidence-based guidelines from the world society of emergency surgery ASBO working group. World J Emerg Surg. 2013
2 American College of Radiology. ACR Appropriateness Criteria. Available from: http://www.acr.org/Quality-Safety/Appropriateness-Criteria.
3 Schwenter, F, PA Poletti, A Platon, T Perneger, P Morel, and P Gervaz. Clinicoradiological score for predicting the risk of strangulated small bowel obstruction. Br J Surg. 2010;97: p. 1119–25.
4 Abbas, S, IP Bissett, and BR Parry. Oral water soluble contrast for the management of adhesive small bowel obstruction. Cochrane Database Syst Rev. 2007;CD004651.
5 Branco, BC, G Barmparas, B Schnuriger, K Inaba, LS Chan, and D Demetriades. Systematic review and meta-analysis of the diagnostic and therapeutic role of water-soluble contrast agent in adhesive small bowel obstruction. Br J Surg. 2010;97: p. 470–8.
6 Barmparas, G, BC Branco, B Schnuriger, L Lam, K Inaba, and D Demetriades. The incidence and risk factors of post-laparotomy adhesive small bowel obstruction. J Gastrointest Surg. 2010;14: p. 1619–28.