Therapierefraktäre Beinödeme, Hypertonie und Niereninsuffizienz …

Milena Albani, Brenno Balestra
Servizio di Medicina Interna, Ospedale della Beata Vergine, Mendrisio

Fallvorstellung

Eine 78-jährige Frau entwickelte über 3–4 Wochen zunehmende Beinödeme. Sie erhielt wegen eines Mammakarzinoms nach kurativer Mastektomie rechts seit einem Jahr Aromatasehemmer. Nach dem Ausschluss einer venösen Insuffizienz bzw. Beinvenenthrombose, einer Niereninsuffizienz, einer Hypoproteinämie und Hypothyreose wurde sie vom Hausarzt mit Diuretika und Kompressionsstrümpfen behandelt. Trotzdem blieben bei der sonst herzgesunden normotonen Patientin die Beinschwellungen unverändert, und es trat neu eine Anstrengungsdyspnoe mit hohen Blutdruckwerten auf. Im Spital bestätigten sich bei unauffälligem Herz-Lungen-Befund eindrückbare Unterschenkel- und Fussödeme (Abb. 1) sowie hypertone Blutdruckwerte bis 200/90 mm Hg mit Blutungen und Exsudaten am Augenhintergrund. EKG, Thorax-Röntgenbild und Echokardiographie waren bis auf eine leichte pulmonal-arterielle Hypertonie normal. Im Labor fand sich eine akute Niereninsuffizienz (Kreatinin-Clearance 20–25 ml/min nach Cockcroft-Gault) bei normalem Urinsediment und ohne Proteinurie. Beide Nieren waren im Ultraschall unauffällig und ohne Nierenarterienstenosen. Eine schwere normozytäre hyperregenerative Anämie (Hb 84 g/l), eine leichte Thrombozytopenie (93 G/l) und Fragmentozyten im Blutbild sowie eine LDH- und Bilirubinerhöhung wiesen auf eine mikroangiopathische hämolytische Anämie hin. Eine systemische Infektion, ein Antiphospholipid-Syndrom und eine Metastasierung des bekannten Mammakarzinoms wurden ausgeschlossen.

Die Autoren haben keine finanziellen oder persönlichen Verbindungen im Zusammenhang mit diesem Beitrag deklariert.

Abbildung 1
Hartnäckige Unterschenkel- und Fussödeme trotz Diuretika.

Bei der genaueren klinischen Untersuchung fiel eine diskrete Sklerodaktylie mit einem Raynaud-Phänomen an den minim geschwollenen Händen auf (Abb. 2). Die Haut an Körper und Gesicht war bis auf einzelne periorale Teleangiektasien unauffällig. Die Kapillarmikroskopie zeigte eine verminderte Schlingendichte mit Riesenkapillaren und Blutungen, pathognomonisch für ein «early scleroderma pattern». Die antinukleären Antikörper waren leicht positiv (ANA 1/80) mit anti-RNA-Polymerase-I- und -III-, aber ohne anti-Scl-70- und anti-Zentromer-Antikörper. Eine leichte Restriktion mit mässiger CO-Diffusionsstörung wurde auf eine im CT erfasste beginnende interstitielle Pneumopathie zurückgeführt, und mit einer Bariumpassage konnte eine asymptomatische Motilitätsstörung der Speiseröhre nachgewiesen werden.

Die Befunde erlaubten die Diagnose einer systemischen Sklerose mit renaler sklerodermischer Krise, mikroangiopathischer hämolytischer Anämie und beginnender Beteiligung von Lunge und Ösophagus.

Therapeutisch wurden die Diuretika abgesetzt und eine aggressive Behandlung der Hypertonie eingeleitet, zuerst mit hochdosierten ACE-Hemmern (Captopril 150 mg/Tag), später auch mit Felodipin und Doxazosin. Trotz Kontrolle der Hypertonie konnte das oligurische Nierenversagen, das eine Hämodialyse erforderte, nicht verhindert werden. Nach einer leider nur vorübergehenden klinischen Stabilisierung und Besserung des Blutbildes entwickelte sich eine rasch progrediente Ateminsuffizienz mit diffusen Lungenparenchymverschattungen (Abb. 3). Die Patientin wurde maschinell beatmet und versuchsweise mit Breitspektrumantibiotika behandelt, obwohl in der bronchoalveolären Lavage keine Erreger nachzuweisen waren. Bei Verdacht auf eine «Acute Interstitial Pneumonia» (AIP) im Rahmen der Grunderkrankung wurden ein Steroidstoss und Cyclophosphamid versucht. Nach wenigen Tagen kam es jedoch zu einem Kreislaufzusammenbruch, und die Patientin verstarb 8 Wochen nach Spitaleintritt auf der Intensivstation.

Bei der Autopsie fand sich ein bilateraler Hirninfarkt als unmittelbare Todesursache. Das Lungenparenchym zeigte eine interstitielle Fibrose mit diffusem Alveolarschaden und war mit einer AIP vereinbar (Abb. 4). Die Obduktion der Nieren ergab eine fokale Glomerulosklerose mit interstitiellen lymphozytären Infiltraten

Abbildung 2
Sklerodaktylie beider Hände.

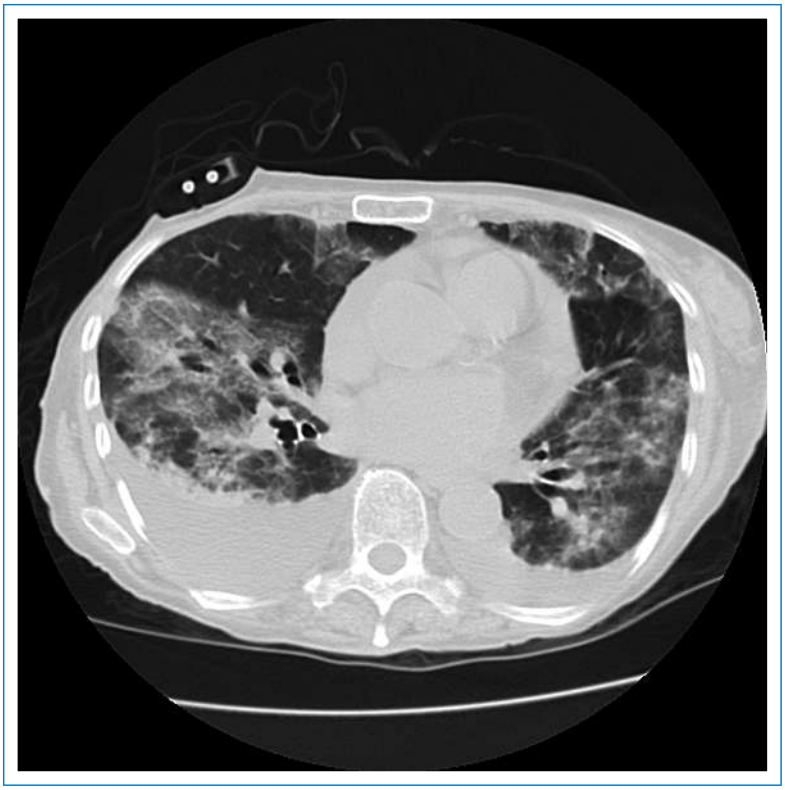

Abbildung 3
Lungen-CT mit bilateralen interstitiellen und alveolären Verschattungen, «ground glass» und Pleuraergüssen.

und eine ausgeprägte Intimaverdickung der Interlobulärarterien. Neben einer Koronarsklerose mit einer 80%igen Hauptstammstenose und einem Milzinfarkt waren keine weiteren relevanten Befunde vorhanden, insbesondere keine Hinweise auf eine Sepsis oder Metastasierung des Mammakarzinoms.
Aus einer Literatursuche ergab sich kein Zusammenhang zwischen Sklerodermie und Aromatasehemmern.

Kommentar

Dieser aussergewöhnliche Fall von systemischer Sklerose verlief innerhalb weniger Wochen mit einer schweren renalen Krise und maligner Hypertonie, hämolytischer mikroangiopathischer Anämie und rasch progredientem Nierenversagen sowie einer akuten interstitiellen Pneumopathie mit ARDS, therapeutisch kaum beeinflussbar, fatal.
Beinödeme ohne eindeutigen Hautbefall (Scleroderma) waren bei unserer Patientin Leitsymptom und erste Manifestation der Systemerkrankung. Unterschenkelödeme sind an sich ein alltägliches Problem und in den meisten Fällen auf eine venöse, lymphatische, kardiale, hypoproteinämische oder medikamentöse Ursache zurückzuführen. Bei der Differentialdiagnose müssen aber immer wieder auch seltenere Ursachen, wie Myxödem, Glomerulonephritis, Diabetes, «Refeeding», «capillary leak syndrome», idiopathisches Ödem u.a., erwogen werden. Gerade «rheumatische Ödeme» bleiben nicht selten zunächst unerkannt, weil sie im Einzelfall den übrigen Krankheitssymptomen vorausgehen können. Es handelt sich um sog. «pitting edema», die meist auch die Hände («puffy hands and fingers») und das Gesicht befallen. Sie werden als Folge einer mikroangiopathischen endothelialen Dysfunktion mit einem Kapillarleck angesehen, wobei auch eine lymphatische Mikroangiopathie vermutet wird [1]. Diese Ödeme sind typischerweise bei beginnender Sklerodermie beschrieben, können aber auch einmal bei anderen Autoimmunerkrankungen wie dem RS3PE-Syndrom («Remitting Seronegative Symmetrical Synovitis mit Pitting Edema»), bei der Dermatomyositis, bei Mischkollagenosen, beim Lupus erythematodes und bei der Polymyalgia rheumatica im Vordergrund stehen.
Die renale Krise bei Sklerodermie (Tab. 1) soll als lebensgefährliche Frühkomplikation bei 5–10% der Patienten vorkommen [2, 3]. Sie ist besonders bei diffusen Formen der Sklerodermie mit schnell progredientem Hautbefall und bei positiven anti-RNA-Polymerase-III-Antikörpern zu befürchten. Eine neu aufgetretene arterielle Hypertonie und eine Verschlechterung der Nierenfunktion sind dabei wichtige Warnsignale. Auslösende Faktoren sind (hochdosierte) Steroide und möglicherweise auch nephrotoxische Medikamente wie z.B. Ciclosporin. Im Verlauf einer renalen Krise kann es, wie bei unserer Patientin, rasch zu oligurischem Nierenversagen, maligner Hypertonie, Enzephalopathie, Lungenödem und mikroangiopathischer hämolytischer Anämie mit Thrombozytopenie kommen. Die arterielle Hypertonie muss notfallmässig und aggressiv behandelt werden, in erster Linie mit hochdosierten ACE-Hemmern (auch bei Niereninsuffizienz!) und nicht primär mit Diuretika, da ein hyperreninämischer Hyperaldosteronismus pathogenetisch eine Rolle spielt. Eine prophylaktische Behandlung mit ACE-Hemmern bei allen Sklerodermie-Patienten scheint hingegen unwirksam oder sogar schädlich zu sein [4]. Auch bei intensiver Behandlung bleibt die Prognose mit einer Mortalität von etwa 25% im ersten Jahr sehr ernst.
Der Befall des Lungenparenchyms ist bei systemischer Sklerose häufig und betrifft etwa zwei Drittel aller Pa-

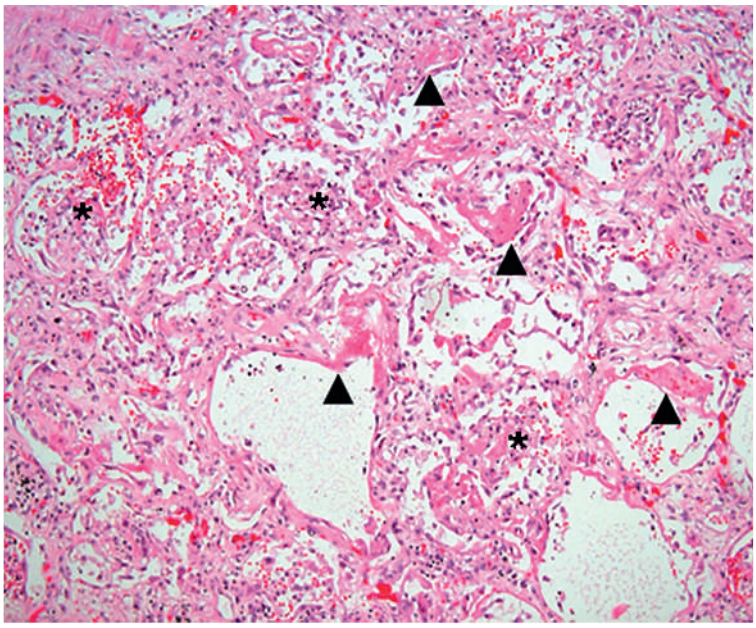

Abbildung 4
Autoptisches Präparat der Lunge (HE-Färbung, Vergrösserung 100×): diffuse Verdickung der Alveolarsepten mit Fibrose; hyaline Membranen (Pfeile) und fibrinöse Exsudate mit beginnender Organisierung (Sterne) in den Alveolen (Prof. Dr. med. L. Mazzucchelli, Istituto Patologico, Locarno).

Tabelle 1
Renale Krise bei Sklerodermie.

Diagnose	Systemische Sklerose
	Neu aufgetretene Hypertonie oder Blutdruckanstieg ≥20 mm Hg
	Aktue Niereninsuffizienz (≥30% GFR-Verschlechterung)
Prävalenz	5–10% der Sklerodermie-Patienten (diffuse > lokalisierte Form)
	Frühmanifestation (erste Manifestation in etwa 20% der Fälle)
Pathogenese	Intima-Proliferation der kleinen Nierenarterien
	Dysregulation der Endothelin-1-Rezeptoren
	Hyperreninämischer Hyperaldosteronismus

tienten. Meistens handelt es sich um eine «Non-Specific Interstitial Pneumonia», die sich langsam über Jahre entwickeln kann und oft nicht behandlungsbedürfig ist.

Seltener ist die «Usual Interstitial Pneumonia» mit einem meist schweren progredienten Verlauf. Ausnahmsweise kommt es bei Kollagenerkrankungen mit interstitieller Pneumopathie zu einer akuten Exazerbation mit einem schweren diffusen Lungenbefall – wie bei unserer Patientin – und dem klinischen Bild einer «Acute Interstitial Pneumonia», die therapierefraktär meistens zum Tode führt [5].

Fazit

«Rheumatische Ödeme» werden oft erst spät erkannt und richtig zugeordnet. Sie können bei systemischer Sklerose, wie in unserem Fall, als Leitsymptom anderen Befunden vorausgehen und sollen dann Anlass zu weiteren Abklärungen sein.
Bei Sklerodermiepatienten müssen u.a. auch der Blutdruck und die Nierenfunktion engmaschig überwacht und wenn nötig behandelt werden, da eine renale Krise bedrohlich rasch auftreten und verlaufen kann.

Danksagung
Wir danken Prof. Dr. med. Tino Hess (Bern) für die Durchsicht des Manuskriptes.

Korrespondenz:
Dr. med. Brenno Balestra
Chefarzt Innere Medizin
Ospedale della Beata Vergine
CH-6850 Mendrisio
brenno.balestra[at]eoc.ch

Literatur
1 Godeau P, Bletry O, Teillac D, Herreman G, Wechsler B. Scleroderma presenting as oedema. Nouv. Presse Med. 1977;6:4039–43.
2 Denton CP, Lapadula G, Mouthon L, Müller-Ladner U. Renal complications and scleroderma renal crisis, Rheumatology (Oxford). 2009; Jun;48 Suppl 3:iii32–5.
3 Mouthon L, Bérezné A, Bussone G, Noël LH, Villiger PM, Guillevin L. Scleroderma renal crisis: a rare but severe complication of systemic sclerosis. Clin Rev Allergy Immunol. 2011 Apr;40(2):84–91.
4 Hudson M, Baron M, Tatibouet S, Furst DE, Khanna D. Exposure to ACE inhibitors prior to the onset of scleroderma renal crisis – results from the International Scleroderma Renal Crisis Survey. Semin Arthritis Rheum. 2014;43(5):666–72.
5 Takafumi S, Yusuke K, Yutaro N, Noriyuki E et al. Acute exacerbation of interstitial pneumonia associated with collagen vascular diseases. Respiratory Medicine. 2009;103:846–53.