

# Belastungsinduzierter Vasospasmus bei Endofibrose der Iliakalarterien


Ulrike Hügel, Rolf Engelberger, Iris Baumgartner


Schweizer Herz- und Gefässzentrum, Universitätsklinik für Angiologie, Inselspital Bern


## Fallbericht


Eine 42-jährige Musiklehrerin wird vom Hausarzt wegen belastungsabhängiger Oberschenkelschmerzen und Schwächegefühl des rechten Beines zugewiesen. Die sportlich trainierte Patientin leidet seit ihrer Kindheit unter einer therapieresistenten Migräneproblematik. Diverse medikamentöse Therapieansätze wurden wegen ausbleibenden Erfolges beendet. Eine Anfallsprophylaxe mit Betablockern konnte wegen konsekutiver Hypotonie nicht eingesetzt werden. Zur Coupierung von Anfällen nimmt die Patientin ein Triptan ein und treibt zur Krankheitsbewältigung seit Jahren intensiven Ausdauersport. So fährt sie jeden zweiten Tag 35 Kilometer Fahrrad. Aktuell ist der für die Patientin wichtige Ausdauersport aufgrund der oben genannten Symptomatik

nicht mehr möglich. Neurologisch-orthopädische Abklärungen, einschliesslich Kernspintomographie, waren ohne richtungweisenden Befund.

Mit Ausnahme der Migräne ist die Patientin gesund, und in der körperlichen Untersuchung ergaben sich keine Auffälligkeiten. Die peripheren Pulse waren seiten- gleich kräftig palpabel. Stenosegeräusche konnten nicht auskultiert werden und die nichtinvasive apparativ- vaskuläre Untersuchung zeigte in Ruhe normale Befunde. Ein Belastungstest auf dem Laufband (Steigung 12%, Geschwindigkeit 6 km/h) musste dagegen nach 800 Metern wegen Oberschenkelschmerzen abgebrochen werden. Die unmittelbar nach Belastung abgeleiteten Blutdruckwerte zeigten einen signifikanten Abfall des Knöchel-Arm-Index (ABI) rechts (Abb. 1 )

In der Farbduplexsonographie zeigte sich in Ruhe ein unauffälliges triphasisches Flussprofil mit steilem systolischem Flussanstieg und erhaltenen Spektralfenstern im Bereich der Beckengefässe beidseits (Abb. 2 )

Im B-Bild fiel dagegen im Bereich der Gefässwand der A. iliaca externa rechts eine echoreiche Wandverdickung auf (0,7 mm links vs. 1,2 mm rechts, Abb. 3 )

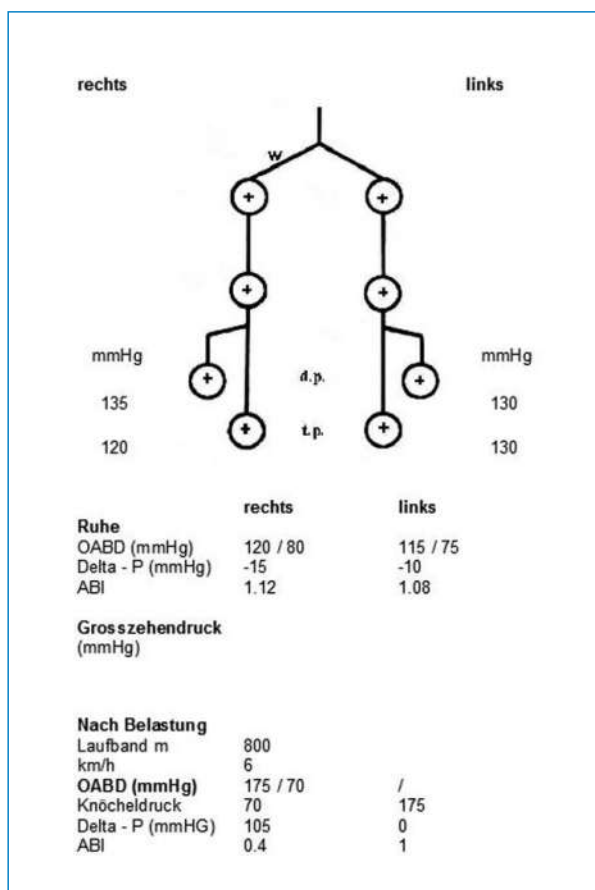
In der Kontrastmittel-verstärkten Computerangiographie (Angio-CT), nach schmerzlimitierter Ausbelastung auf dem Laufband, demaskierte sich angiographisch eine signifikante segmentäre Stenose der rechten A. iliaca externa, korrelierend mit dem signifikanten ABI-Abfall nach Laufbandbelastung (Abb. 4 )

Als Therapieoptionen werden der Patientin ein endovas- kuläres Stenting sowie die offene chirurgische Behandlung mittels Ersatz des betroffenen Arterienabschnittes durch ein Veneninterponat angeboten.

## Diskussion

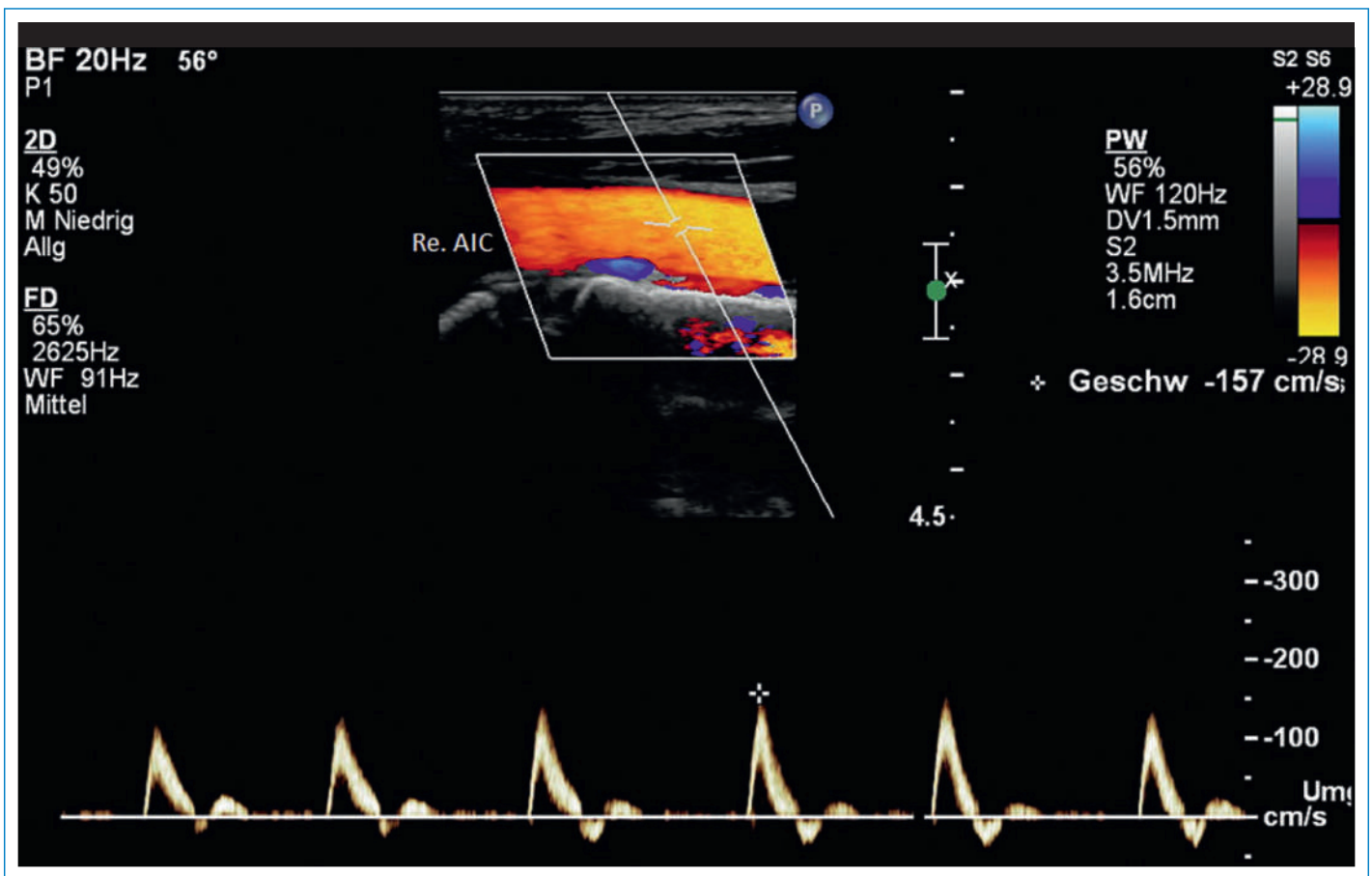
Eine Claudicatio intermittens, assoziiert mit einer Endofibrose der A. iliaca externa, ist eine 1984 von Walder beschriebene nichtarteriosklerotische Gefässpathologie, die erstmalig bei Wettkampfradsportlern beschrieben wurde [1, 2]. Inzwischen ist die Endofibrose als Grund einer Claudicatio intermittens bei verschiedenen Ausdauersportlern wie Langstreckenläufern, Triathleten und Skilangläufern publiziert worden [3]. Aufgrund der Unkenntnis des Krankheitsbildes und der in Ruhe nicht immer manifesten Durchblutungseinschränkung bleibt die Endofibrose allerdings oft unerkannt.

Als Ursache für die Zunahme der Gefässdicke durch subendotheliale Akkumulation von losem Bindegewebe werden repetitive mechanische Dehnungen der Arterie gesehen, welche durch die Hyperflexion des Hüftgelenkes

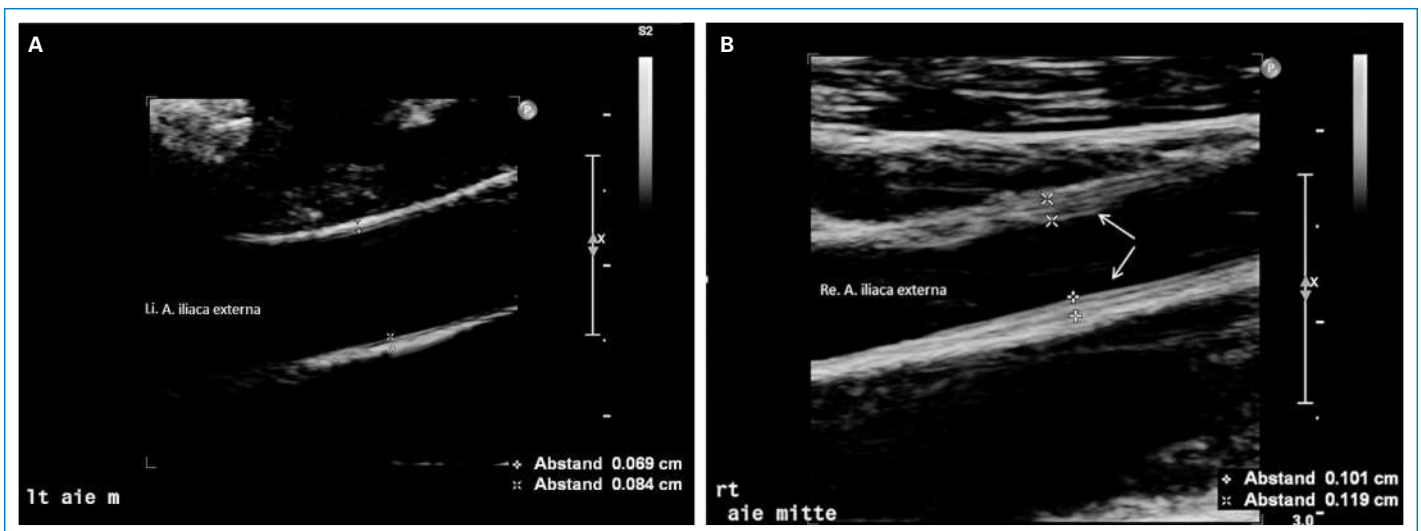


**Abbildung 1**  
Unauffällige Ruheperfusion mit normalem Pulsstatus und Knöchelarteriendruck. Relevanter Abfall der Knöcheldrücke sowie des Ankle-Brachial-Index auf 0,4 rechts nach Laufbandbelastung.

Die Autoren haben keine finanziellen oder persönlichen Verbindungen im Zusammenhang mit diesem Beitrag deklariert.



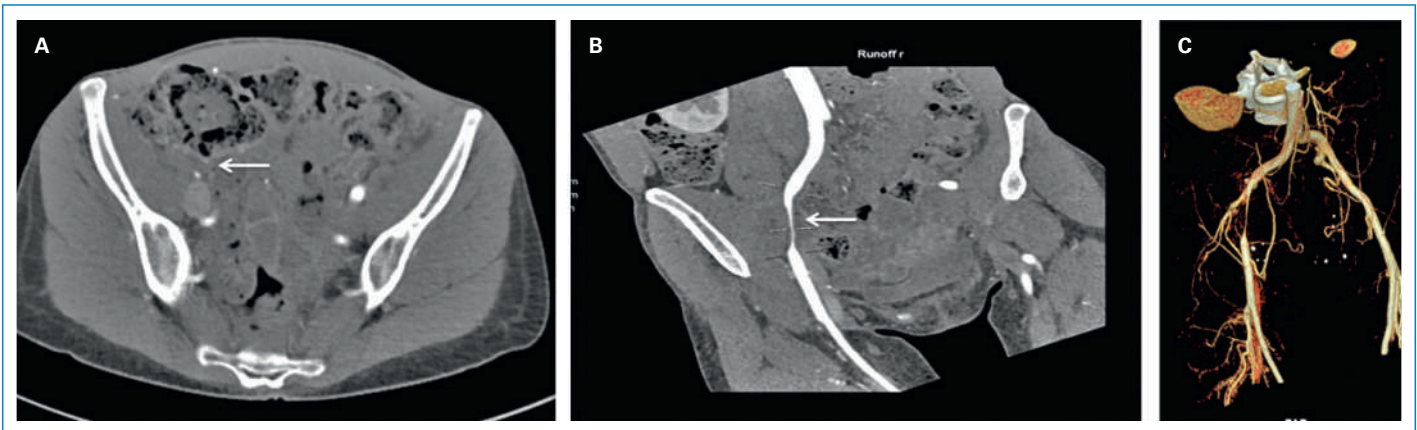
**Abbildung 2**  
 Triphasisches Flussprofil in der A. iliaca communis mit erhaltenem Spektralfenster. Arterieller Fluss rot kodiert.  
 Triphasisches Flussprofil in der A. iliaca externa mit verbreitertem Spektralfenster bei fehlenden Hinweisen auf hämodynamische relevante Stenosierung. Arterieller Fluss rot kodiert, venöser Fluss blau kodiert.



**Abbildung 3**  
 A Normale Intima-Media-Dicke der A. iliaca externa links (0,7 mm).  
 B Pathologische Intima-Media-Dicke der A. iliaca externa rechts (1,2 mm; Endofibrose) (weisse Pfeile).

beim Radfahren sowie der trainingsbedingten Psoas-hypertrophie entstehen. Die Hyperflexionen der Hüfte verursachen vermutlich mechanische Traumen der durch Faszien und arterielle Seitenäste anatomisch fixierten iliakalen Gefäße [4]. Neben anatomisch-me-

chanischen Gegebenheiten werden metabolische Faktoren sowie ein funktionelles Abknicken der Arterie während der Bewegung angenommen. In unserem Fall handelt es sich nicht um eine Wettkampfsportlerin. Die Patientin fährt jedoch zur Krank-



**Abbildung 4**

- A** Kontrastmittel-verstärkte Computerangiographie (axiale Schnittebene) mit rechtsseitig relevanter, filiformer Stenose der A. iliaca externa (weisser Pfeil).  
**B** Kontrastmittel-verstärkte Computerangiographie (koronare Schnittrekonstruktion) mit relevanter, filiformer Stenose der A. iliaca externa (weisser Pfeil).  
**C** Computertomographische Rekonstruktion der iliakalen Gefässachse mit relevanter Stenosierung der A. iliaca externa rechts.

heitsbewältigung ihrer therapieresistenten Migräne exzessiv Rad. Die Strecken, die hierbei zurückgelegt werden, kommen denen eines Wettkampfsportlers nahe, so dass der gleiche Pathomechanismus bei fehlenden arteriosklerotischen Risikofaktoren angenommen werden muss. Im Ultraschall konnte eine strukturelle Veränderung der Gefässwand im Sinne einer Endofibrose als echoreiche, segmentäre Wandverdickung der A. iliaca externa nachgewiesen werden. Die verdickte Gefässwand verursachte in Ruhe keine hämodynamisch wirksame Stenosierung. Nach Belastung demaskierte sich im Angio-CT eine gleichmässige, hochgradige Verengung der A. iliaca externa rechts über eine Länge von 5 Zentimetern, bedingt durch einen belastungsinduzierten Vasospasmus bei Endofibrose. Ein Vasospasmus als Ursache einer funktionellen Stenosierung der A. iliaca externa bei Endofibrose wurde erstmals 2013 von Shalhub et al. beschrieben [5]. Das endofibrotisch veränderte Gefäss reagiert dabei nicht mehr auf vasodilatative Stimuli. Bei gesteigerter kardialer Auswurfleistung unter körperlicher Belastung kommt es durch die sympathische Vasokonstriktoren-Aktivität zu einem verminderten Blutfluss in der inaktiven Muskulatur, während die aktive Muskulatur einen vermehrten Blutfluss aufweist. Schon 1962 wurde dieses Phänomen von Remensnyder et al. als «funktionelle Sympatholyse» beschrieben [6]. Hierbei wird der vasokonstruktive Effekt des Noradrenalins blockiert, so dass der Blutfluss in der Skelettmuskulatur steigt, um dem erhöhten O<sub>2</sub>-Bedarf gerecht zu werden. Gemäss den Forschungsergebnissen von Ellsworth und González-Alonso et al. ist hierfür die vermehrte Freisetzung von ATP aus den Erythrozyten verantwortlich [7, 8]. Das ATP bindet an die purinergeren P<sub>2</sub>Y-Rezeptoren des Endothels und initiiert die Ausschüttung von EDHF (Endothelium-derived hyperpolarizing factor), NO und Prostaglandinen, welche eine Dilatation der glatten Gefässmuskulatur bewirken [9]. Inwieweit dieser Mechanismus durch die morphologischen Veränderungen bei Endofibrose gestört wird, ist derzeit noch Gegenstand der Forschung.

## Zusammenfassung

Der Fall verdeutlicht, dass ein belastungsinduzierter Vasospasmus bereits vor dem Vorliegen einer anatomisch fixierten Stenose ursächlich für eine Claudicatio intermittens bei Ausdauersport-induzierter Endofibrose sein kann.

Ein belastungsabhängiger paradoxer Vasospasmus ist für die Reduktion des Blutflusses während der sportlichen Belastung möglicherweise sogar wichtiger als die Wandverdickung. Zur Diagnosestellung sind eine Duplexsonographie oder, wie in unserem Fall erstmalig beschrieben, ein Angio-CT nach Belastung erforderlich.

## Korrespondenz:

Prof. Dr. med. Iris Baumgartner  
 Universitätsklinik für Angiologie  
 Schweizer Herz- und Gefässklinik  
 Universität Bern  
 CH-3010 Bern  
[iris.baumgartner\[at\]jinsel.ch](mailto:iris.baumgartner[at]jinsel.ch)

## Literatur

- Mosimann R, Walder J, Van Melle G. Stenotic intimal thickening of the external iliac artery: illness of the competition cyclist? Report of two cases. *Vasc Endovascular Surg.* 1985;19(4):258–63.
- Chevalier JM, Enon B, Walder J, Barral X, Pillet, J, Megret A et al. Endofibrosis of the external iliac artery in bicycle racers: an unrecognized pathological state. *Ann Vasc Surg.* 1986;1(3):297–303.
- Ford S, Rehman A, Bradbury A. External iliac endofibrosis in endurance athletes: a novel case in an endurance runner and a review of the literature. *Eur J Vasc Endovasc Surg.* 2003;26(6):629–34.
- Peach G, Schep G, Palfreeman R, Beard JD, Thompson M, Hinchliffe. Endofibrosis and kinking of the iliac arteries in athletes: A systematic review. *Eur J of Vasc Endovasc Surg* 2012;43:208–17.
- Shalhub S, Zierler E, Watson S, Olmsted K, Clowes A. Vasospasm as a cause for claudication in athletes with external iliac endofibrosis. *J Vasc Surg.* 2013;58:105–11.
- Remensnyder J, Mitchell JH & Sarnoff SJ (1962). Functional sympatholysis during muscular activity. Observations on influence of carotid sinus on oxygen uptake. *Circ Res.* 11, 370–80.
- Ellsworth ML. Red blood cell-derived ATP as a regulator of skeletal muscle perfusion. *Med Sci Sports Exerc.* 2004;36:35–41.
- González-Alonso J, Olsen DB, Saltin B. *Circ Res.* 2002 Nov 29;91(11):1046–55.
- Wihlborg AK, Malmsjo M, Eyjolfsson A, Gustafsson R, Jakobson K, Erlinge D. Extracellular nucleotides induce vasodilatation in human arteries via prostaglandins, nitric oxide and endothelium-derived hyperpolarizing factor. *Br J Pharmacol.* 2003;138:1451–58.