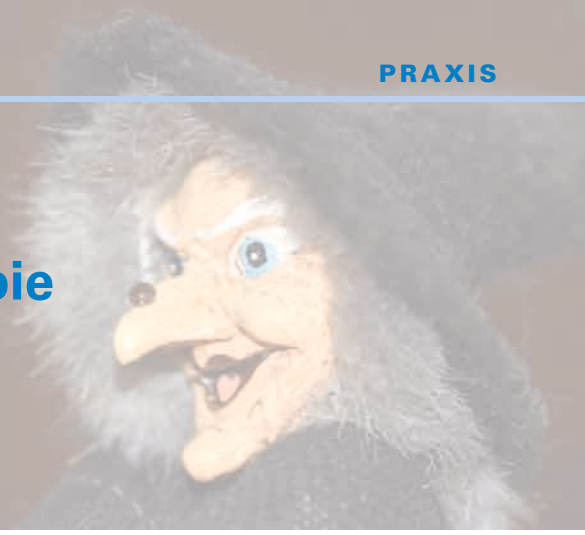

Warzen – klinische Bilder und Therapie

Teil 2

Markus Streit
Dermatologie, Kantonsspital Aarau

Quintessenz

- Zur Behandlung kutaner Warzen sind kommerzielle Topika mit keratolytischen und ätzenden Sustanzen erhältlich; viele enthalten Salizylsäure.
- Salizylsäure ist die Substanz, die in kontrollierten Studien die beste Evidenz für einen Therapieerfolg bei kutanen Warzen aufweist; die Abheilrate wird mit über 70% angegeben.
- Wiederholte Kryotherapie mit Flüssigstickstoff zeigt in Studien eine inkonstante Evidenz bezüglich Wirksamkeit und führt in 50 bis 70% zu einer Abheilung; aggressivere Behandlungen wirken besser, haben aber mehr Nebenwirkungen.
- Bleomycin zeigt bei der Behandlung kutaner Warzen in Studien eine unterschiedliche Wirkung mit Abheilraten bis über 90%; sein Einsatz ist vor allem bei therapieresistenten Plantarwarzen hilfreich.
- Die Immuntherapie (z.B. mit Diphencyprone) ist in der Warzenbehandlung in Studien sehr erfolgreich, sie kann aber zu streuenden Hautreaktionen führen.
- Für viele häufig eingesetzte Warzenbehandlungsverfahren liefern Studien keine nachgewiesene Evidenz für die Wirksamkeit (Chirurgie, Curettage, CO_2-Laser …).
- In der Behandlung anogenitaler Warzen werden spezielle, kommerziell erhältliche Produkte eingesetzt: Podophyllotoxin zeigt dabei eine bessere Abheilungsrate als Imiquimod und Veregen®, Rezidive treten aber gerade umgekehrt häufig auf.

Markus Streit

Der Autor hat keine finanziellen oder persönlichen Verbindungen im Zusammenhang mit diesem Beitrag deklariert.

Therapieoptionen bei Warzen

Bei kutanen und mukokutanen Warzen besteht eine Vielzahl von Therapieoptionen (Tab. 1). Die verschiedenen Behandlungen sollen im Folgenden im Detail besprochen werden.

1. Gewebedestruktion durch chemische Stoffe

a) Keratolytika und Ätzmittel

Für die Warzenbehandlung sind in der Schweiz kommerziell erhältliche Warzenmittel einfach und in grosser Zahl verfügbar. Dabei handelt es sich meist um lokal applizierbare Lacke und Lösungen, deren Wirkungsprinzip auf einer Gewebedestruktion durch eine oder mehrere organische Säuren basiert.

Säuren führen über eine ätzende Wirkung direkt zur Destruktion der virusbefallenen Epidermis. Einige schwächere Säuren, zum Beispiel Salizylsäure, führen vor allem zur Auflösung der Hornschicht (Keratolyse). Bei starken Säuren muss darauf geachtet werden, dass bei der Applikation umgebendes gesundes Gewebe nicht auch zerstört wird.

In kommerziellen Warzenmitteln ist am häufigsten Salizylsäure enthalten (so in Guttaplast®, Wurzeltod®, Clabin®, Duofilm®, Verramed®, Warz-ab®, Verrumal®). Auch Milchsäure ist häufiger Inhaltsstoff (in Clabin®, Duofilm®, Warz-ab®, Solcoderm®). Monochloressigsäure ist in Acetocaustin® der Hauptwirkstoff, Salpetersäure in Solcoderm®.

Salizylsäure

Salizylsäure (Ortho-Hydroxybenzoesäure) ist eine farblose, kristalline, organische Säure, die primär keratolytisch wirkt. Die Hornauflösung wird über eine Zerstörung der interzellulären Kohäsion im *Stratum corneum* erreicht [1]. Durch eine zusätzliche leichte Reizwirkung wird wahrscheinlich auch eine Immunantwort ausgelöst [2]. Die höchsten Konzentrationen von Salizylsäure finden sich in Salizylpflaster, zum Beispiel Wurzeltod® (75%) oder Guttaplast® (60%). In kommerziell erhältlichen Warzentinkturen ist Salizylsäure meist neben anderen Substanzen in Konzentrationen von 10 bis 15% vorhanden (Clabin®, Duofilm®, Verramed®, Warz-ab®).

Salizylpflaster werden direkt auf die Warze gelegt und für zwei bis drei Tage belassen. Alle drei bis vier Tage wird die Warze in heissem Wasser gebadet und das aufgeweichte Material scharf abgetragen. Anschliessend kann die Therapie wiederholt werden. Guttaplast® muss auf die Grösse der Warze zugeschnitten und auf dieser mit einem rutschfesten Fixierpflaster befestigt werden. Die umgebende Haut wird mit weiterem Fixierpflaster geschützt. Wurzeltod® ist mit einem vorgelochten Hautschutzpflaster erhältlich, über das das Warzenpflaster geklebt wird.

Die salizylhaltigen Tinkturen werden je nach Präparat zwei- bis viermal täglich aufgetragen. Der Wirkungseintritt erfolgt langsam, und die Behandlung erfordert wiederholte Applikationen über Wochen. Als häufigste Nebenwirkung kann eine leichte Hautreizung auftreten, im Gesicht kann es zu einer Hypo- oder Hyperpigmentierung kommen.

Salizylsäure gilt heute als die Warzenbehandlung mit der besten Evidenzlage bezüglich Wirksamkeit. In fünf randomisierten kontrollierten Studien zeigte sich eine Abheilung nach sechs bis zwölf Wochen in 73% im Vergleich zu 48% Abheilung mit Plazebo [3]. Eine Steigerung der Wirksamkeit kann in der Kombination mit Kryotherapie erreicht werden

Tabelle 1
Warzenbehandlungsmethoden.

Destruktion durch chemische Stoffe	**Keratolytika / Ätzmittel**	Monochloressigsäure
		Salizylsäure
		Solcoderm®
		Silbernitrat
	Zytostatika	Bleomycin
		5-Fluorouracil
		Podophyollin / Podophyllotoxin
Destruktion durch physikalische Mittel	Kryotherapie	
	Curettage	
	Elektrokoagulation	
	Chirurgie	
	CO_2-Laser	
	Farbstofflaser	
	Photodynamische Therapie	
	wIRA (wassergefilterte Infrarot-A-Therapie)	
Immunmodulation / -stimulation	Dinitrochlorobenzol (DNCB) Diphenylcyclopropenone (DCPC)	
	Quadratsäureester (SADBE)	
	Candida und Mumps-Antigen	
	Interferon-α	
	Imiquimod	
	Veregen	
Antiviral	Cidofovir	
Hausmittel	Klebeband	
	Thuja, Propolis	
	Teebaumöl, Aloe vera, Tigerbalsam …	
	Knoblauch, Zwiebel, Banane, Apfelessig …	
Alternativmethoden	Homöopathie	
	Suggestion, Hypnose, Fernheilung	
Prophylaxe	Vakzination (HPV 6/11 und 16/18)	

Monochloressigsäure
Monochloressigsäure wirkt primär verätzend. In der Schweiz ist Monochloressigsäure als 50%ige Lösung kommerziell erhältlich (Acetocaustin®). Bei der Anwendung wird die Säure mit einer Spatelspitze auf die Warze getupft. Die umliegende gesunde Haut muss vor der Applikation geschützt werden, was sich mit einer Fettcrème oder einfacher mit farblosem Nagellack, der um die Warze aufgetragen wird, bewerkstelligen lässt. Die extreme Ätzwirkung muss beim Auftragen gut beobachtet werden, vor allem, weil eine Ausbreitung über den Applikationsort hinaus möglich ist. Die behandelte Warze wird mit einem Pflaster abgedeckt, das verschorfte Gewebe wird nach einigen Tagen bei der Pflasterentfernung abgetragen.
In einer kontrollierten Studie konnten in der Kombination mit Salizylsäure signifikante Resultate bezüglich Abheilung gezeigt werden [4]. Bei korrekter Anwendung sind lokale Nebenwirkungen, zum Beispiel Verätzungen über die behandelte Warze hinaus, selten. Von Patienten werden gelegentlich Schmerzen am Applikationsort angegeben. Eine Narbenbildung ist möglich.

Solcoderm®
Solcoderm® (Abb. 1A/B) besteht aus einer Mischung von organischen und anorganischen Säuren mit einem pH unter 1. Durch Salpetersäure werden vorerst in einer «chemischen Kauterisierung» Proteine denaturiert. Eine oxidierende Reaktion mit Anfall von Nitrit soll gemäss Hersteller den denaturierenden Prozess fixieren und auf das Warzengewebe beschränken.
Die Substanz ist kommerziell als Lösung in einer Ampulle erhältlich. Die Applikation sollte durch eine Medizinalperson erfolgen. Für die korrekte Anwendung sollte vorerst die Warzenoberfläche mit Alkohol entfettet und anschliessend die aufgetragene Flüssigkeit mit einem Applikator vom Rand her in die Warze eingearbeitet werden. Eine gelbliche Verfärbung zeigt die beginnende Mumifizierung. Der mumifizierte Schorf löst sich anschliessend von selbst.
In Anwendungsuntersuchungen aus den achtziger Jahren konnten sehr gute Resultate für Solcoderm® in der Warzenbehandlung aufgezeigt werden, mit bis über 90% Abheilungen nach teilweise mehreren Anwendungen einmal wöchentlich bis einmal monatlich [5, 6]. Als Nebenwirkungen können lokal Schmerzen auftreten. Die Behandlung kann zu Narbenbildung führen.

Silbernitrat
Silbernitrat ($AgNO_3$) liegt als gut wasserlösliches, weisses, kristallines Pulver vor, das sich beim Kontakt mit Luft oder organischen Materialien grau verfärbt. Silbernitrat wirkt lokal appliziert ätzend, antiseptisch und adstringierend. In der Medizin werden vor allem Silbernitratlösungen verwendet, daneben kommen auch Stäbchen mit einem Silbernitratkopf zum Einsatz. Diese eignen sich zur Warzenbehandlung. Durch Kontakt des Silbernitrats mit der Warzenoberfläche kommt es zu einer chemischen Kauterisierung. Für die Behandlung wird der Kopf des Holzstäbchens angefeuchtet und die Warze unter Schonung der umliegenden gesunden Haut (z.B. mit Vaseline) benetzt. Die Anwendung kann ein- bis zweimal pro Woche erfolgen. In der Schweiz können Silbernitratstäbchen (75 und 95%) unter *www.laguba.ch* bezogen werden. Die Stäbchen können mehrfach eingesetzt werden. In Deutschland erhältlich ist der Höllenstein-Ätzstift.
In einer – auch in der Cochrane Review aufgeführten – kontrollierten Studie konnte mit Silbernitratstäbchen gegenüber Plazebo eine signifikante Wirkung gezeigt werden (Abheilung 43% mit Silbernitrat versus 11% mit Plazebo) [7]. Zu den möglichen Nebenwirkungen zählen lokale entzündliche Reizungen und durch Silbersulfid entstandene, gräuliche, fleckförmige Verfärbungen (Argyrie). Mit einer Methämoglobinämie ist nur bei längerer Anwendung und grössen Applikationsdosen zu rechnen.

b) Zytostatika
Zum Einsatz gelangen ältere Zytostatika wie 5-Fluorouracil (5-FU) und Bleomycin, die lokal appliziert werden. 5-FU ist Hauptbestandteil des kommerziell erhältlichen Warzenmittels Verrumal®. Bleomycin muss als Lösung für die Anwendung speziell zubereitet werden, und die Injektion ist Ärzten vorbehalten.

5-Fluorouracil (5-FU)

Das Zytostatikum 5-Fluorouracil (5-FU) wirkt als Antimetabolit. Die strukturelle Ähnlichkeit mit Thymin (5-Methyluracil) führt zur Störung der DNA- und RNA-Synthese. Die lokale Applikation auf mit dem humanen Papillomavirus (HPV) befallener Haut bewirkt eine Wachstumsstörung der virusbefallenen Zellen und der Viren. Die Resorption ist bei intakter Haut praktisch null, in geschädigter Haut kann aber bis 20% des aufgetragenen Stoffes resorbiert werden. Da ein aktiver Metabolit über mehrere Tage im Plasma nachweisbar ist, sollten grossflächige Applikationen vermieden werden (weniger als 23 × 23 cm für topische 5%ige 5-FU-Crème; *www.compendium.ch*). Die gleichzeitige Einnahme von antiviralen Nukleosiden wie Brivudin und Sorivudin ist auch bei topischer 5-FU-Applikation streng kontraindiziert.

Abbildung 1A
Periunguale Warzen an Fingern vor Therapie.

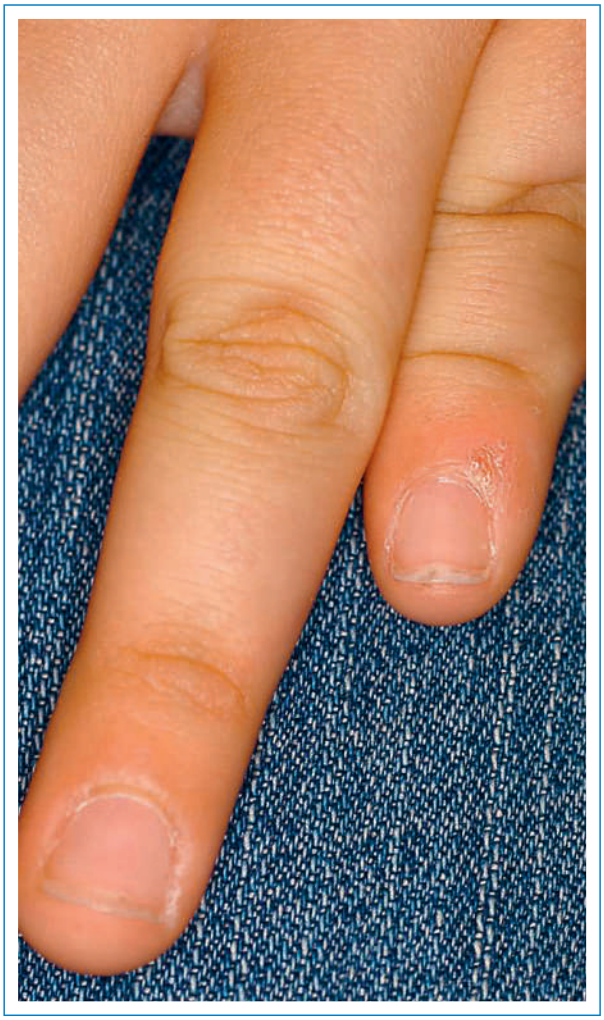

Abbildung 1B
Periunguale Warzen 1 Monat nach Solcoderm®-Applikation.

5-FU wird seit den 70er Jahren für die topische Therapie von Warzen verwendet und ist in 0,5%iger Konzentration in Verrumal® enthalten. Für das 0,5%ige Topikum (in Kombination mit Salizylsäure) konnte ein signifikanter therapeutischer Nutzen in zwei – in der Cochrane Review aufgeführten – Plazebo-kontrollierten Studien nachgewiesen werden [8, 9]: Die Abheilraten betrugen um 50%. Für intraläsionär injiziertes 5-FU (zusammen mit Lidocain/Epinephrin verabreicht) zeigten sich in zwei Studien im Vergleich zu Plazebo sogar noch bessere Abheilraten (70 und 64% versus 30 und 35%) [10, 11].

Mögliche Nebenwirkungen umfassen eine lokale Reizung bei der Applikation der 5-FU-Lösung oder -Crème. Bei der Behandlung periungualer Warzen sind Nagelablösungen beschrieben. Die intraläsionäre Injektion kann zudem zu Pigmentverschiebungen und Ulzerationen mit anschliessender Narbenbildung führen.

Obschon die Behandlung mit 5-FU in den meisten Studien eine durchaus positive Wirkung zeigt, kommt die Cochrane Review zum Schluss, dass die Wirksamkeit von 5-FU nicht sicher zu beurteilen sei, weil sich die Daten der sieben eingeschlossenen Studien zu wenig vergleichen liessen [3].

Auch zur Behandlung von anogenitalen Warzen kann 5-FU eingesetzt werden. Dazu existiert eine Cochrane Review von 2010, in der sechs randomisierte kontrollierte Studien eingeschlossen wurden [12]. In den Studien – mit insgesamt fast 1000 Patienten – wurde topisch appliziertes 5-FU in verschiedenen Konzentrationen und Präparationen angewendet (von 0,5 bis 5%) und mit Plazebo und anderen Therapien verglichen (u.a mit Podophyllin und CO_2-Laser). Auch wenn die Heilungsraten der Studien variabel ausfielen, wird in der Review topischem 5-FU ein therapeutischer Effekt zugeschrieben. Für 0,5%ige 5-FU-Lösung mit Salizylsäure (wie in Verrumal® enthalten) konnte übrigens auch bei Feigwarzen eine signifikante Wirkung gegenüber Plazebo nachgewiesen werden (Abheilung 60 versus 27%) [13]. Trotzdem ist die Anwendung von Verrumal® nicht für Genitalwarzen vorgesehen.

Bleomycin

Bleomycin (Abb. 2A–E) ist ein Glykopeptid-Antibiotikum aus *Streptomyces verticillus*, das zu einer Hemmung der Zellteilung, des Zellwachstums und der DNA-Synthese führt.

Neben der systemischen Anwendung in der Onkologie wird gelöstes Bleomycin auch intraläsionär bei dermatologischen Indikationen gebraucht, zur Warzenbehandlung seit den 70er Jahren. Gebräuchlich ist die Injektion der Bleomycin-Lösung mit feinnadligen Spritzen direkt in die Warze oder das Einbringen von Bleomycin in die Läsion mittels Dermojet® durch Überdruck. Für letztere Modalität muss ein entsprechendes Gerät vorhanden

Abbildung 2A
Plantarwarze vor Therapie.

Abbildung 2B
Plantarwarze nach Abcurettierung.

Abbildung 2C
5 Tage nach Bleomycin-Injektionen.

Abbildung 2D
3 Wochen nach Bleomycin-Injektionen.

Abbildung 2E
2 Monate nach Bleomycin-Injektionen.

sein. Andere Verabreichungswege sind eher historischer Art, zum Beispiel die Skarifikation mit bifurkierter Nadel oder das Applizieren mittels Tätowiermaschine.
Bleomycin führt bei der Warzenbehandlung über die Hemmung der DNA- und Proteinsynthese zur Apoptose von Keratinozyten. Da die Bleomycin-Nebenwirkungen dosisabhängig sind, sollte die Substanz immer stark verdünnt werden, z.B. 15 mg Bleomycin (15 IU) in 50 ml 1%iger Lidocainlösung (entsprechend einer Konzentration von 0,03%).
Zur Warzenbehandlung mit Bleomycin existieren viele Untersuchungen, in der Cochrane Review 2012 sind sieben Studien erfasst worden. Der Nutzen der Behandlung wird als unsicher mit inkonstanter Evidenz beurteilt [3]. Dies, weil die Heilungsrate in den Studien zwischen 16 und 94% angegeben wird. Es wurden in den Studien aber auch ganz unterschiedliche Applikationen und Konzentrationen verwendet. Zudem muss man auch relativieren: Die als aussagekräftigste aufgeführte Untersuchung zeigte bei 31 Probanden zwar keinen signifikanten Unterschied der Abheilraten für Bleomycin gegenüber Plazebo [14]. Die Warzen heilten aber bei 94% der Bleomycin-Behandelten ab (gegenüber 73% in der Plazebogruppe). In der Studie konnten somit mit Bleomycin praktisch alle Warzen zur Abheilung gebracht werden. Das ist doch bemerkenswert, selbst wenn der Anteil der mit Plazebo abgeheilten Warzen ebenfalls sehr hoch war. In zwei neueren Studien, die Bleomycin mit Kryotherapie verglichen, schnitt Bleomycin deutlich besser ab als die Kryotherapie [15, 16], deren Wirksamkeit als relativ gesichert gilt (s. unten).
Aus eigener Erfahrung würde ich intraläsionäres Bleomycin als Behandlung der Wahl bei therapierefraktären Plantarwarzen betrachten. Dabei sollte in einem ersten Schritt die Abtragung der Warze mit der Ringcurette bis zum Auftreten einer punktförmigen Blutung erfolgen. Anschliessend wird Bleomycin mithilfe des Dermojet® vertikal mit mehreren «Schüssen» infiltriert. Ein kurzer stechender Schmerz belegt den gelungenen Einschuss. Schmerzen an der Behandlungsstelle und eine leichte lokale Entzündung sind in den ersten zwei bis drei Tagen zu erwarten. Der Patient muss darauf aufmerksam gemacht werden, dass während einiger Tage die Gehfähigkeit gestört sein kann. Eine Nekrose tritt im Verlauf erwarteterweise auf, der entstandene Schorf wird in einer Nachbehandlung nach zwei Wochen abgetragen, oder man wartet die spontane Ablösung nach drei bis vier Wochen ab.
Vor der Behandlung von Warzen an den Fingern mit Bleomycin wird immer wieder gewarnt, weil in der Literatur eine aufgetretene Raynaud-Symptomatik beschrieben ist [17]. Wegen der Gefahr einer Nageldystrophie ist bei der Behandlung am proximalen Nagelfalz ganz sicher Vorsicht geboten [18]. Von amerikanischen Autoren wird allerdings die Anwendung von Bleomycin gerade für periunguale Warzen speziell empfohlen [19].

Podophyllin/Podophyllotoxin

Podophyllin ist ein Wurzelextrakt des schildförmigen Fussblatts *(Podophyllum peltatum)*. Es hemmt als Spindelgift die Zellteilung in der Metaphase der Mitose. Podophyllin wird als 20%ige Lösung für die Behandlung von anogenitalen Warzen verwendet. In dem nicht standardisierten Substanzgemisch ist der Gehalt an wirksamen Bestandteilen aber unterschiedlich, weshalb die Anwendung von gereinigtem, chemisch definiertem und standardisiertem Podophyllotoxin bevorzugt wird. Für anogenitale Warzen konnte in einer randomisierten Studie ein Vorteil in der Anwendung von Podophyllotoxin gegnüber Podophyllin aufgezeigt werden: Mit der zweimal täglichen Selbstapplikation von Podophyllotoxin über drei Tage zeigte sich eine Abheilung bei 94% der Patienten, mit der einmal wöchentlichen Applikation von Podophyllin über mehrere Wochen eine von 74% [20]. Für topisches Podophyllotoxin konnte mit einer 0,5%-Crème in der Behandlung anogenitaler Warzen in kontrollierten Studien ein Nutzen gezeigt werden, mit Abheilraten von über 80% [21]. Die Applikation von 0,5% Podophyllotoxin-Lösung zweimal täglich an drei aufeinanderfolgenden Tagen (entsprechend der Anwendung des kommerziell erhältlichen Condyline®) zeigte sogar eine Abheilung in über 85% der Patienten nach bis drei Behandlungszyklen [22]. Die Rezidivrate nach drei Monaten wird für Podophyllotoxin-Lösung mit 45% angegeben [23].

2. Gewebedestruktion durch physikalische Methoden

a) Kryotherapie

Bei der Kryotherapie (Abb. 3A–C) von Warzen wird durch Kälteapplikation von aussen die Haut kurzzeitig oberflächlich eingefroren. Durch eine direkte Schädigung der Hautzellen mit gleichzeitiger Zerstörung ihrer Gefässzufuhr wird eine Nekrose des behandelten Gewebes erreicht. Vermutlich wird durch das Vereisen zusätzlich das Immunsystem stimuliert, was erklären könnte, dass sich Warzen auch an entfernten, nicht behandelten Stellen zurückbilden [24].
Von Dermatologen wird für die Kryotherapie in der Regel Flüssigstickstoff verwendet, der im Sprayverfahren mittels Jet (KryAc®) appliziert wird. Der flüssige Stickstoff (Siedepunkt –196 °C) wird zirka zehn Sekunden gezielt auf die Haut gesprüht. Das gefrorene Areal verfärbt sich dabei kurzfristig weiss. Die Zeit bis zur Normalisierung der Hautfarbe (Auftauzeit) kann als Mass für die effektive Gewebeschädigung verwendet werden. Die sichtbare laterale Ausdehnung der Vereisung über die Warze hinaus («lateral spread of freeze») stellt ein Mass für die Tiefenausdehnung des Kältekegels dar.
Die Vereisung führt über ein bis drei Tage zu einer starken exsudativen Entzündungsreaktion. Eine Blasenbildung an der Haut kann auftreten, vor allem an der Leistenhaut. Schmerzen während und auch für Stunden nach der Behandlung sind häufig. Es muss beachtet werden, dass die Kryotherapie Melanozyten schädigt und eine Hypopigmentierung auftreten kann. Gelegentlich werden auch Hyperpigmentierungen beobachtet [3].
Seit einigen Jahren sind für das Warzenvereisen auch Produkte kommerziell erhältlich, die für die Heimbehandlung durch den Patienten selbst vorgesehen sind und vom Hausarzt empfohlen werden können (z.B. Wartner®, Scholl Freeze Warzenentferner®, Verrukill®). Bei den

Abbildung 3
Vulgäre Warzen am Knie: vor Kryotherapie **(A)**, 3 Wochen nach einmal Kryotherapie **(B)**, 6 Wochen nach zweimal Kryotherapie **(C)**.

genannten Produkten sind Dimethylether, Propangas und je nach Produkt auch Isobutan enthalten, die zusammen ein Gas bilden, das eine Temperatur von –57 °C erreicht. Die Behandlung erfolgt mit einem Schaumstoffapplikator oder einem Einmalschwamm, der zwischen 20 und 40 Sekunden auf die Warze gedrückt wird, was zur Warzenvereisung führt. Mit den erwähnten Produkten können Warzen durchaus erfolgreich behandelt werden. Die Vereisungstemperaturen erreichen aber nie diejenigen des Flüssigstickstoff-Verfahrens, das die Standardbehandlung in Studien darstellt. Die in Studien gewonnenen Daten lassen sich deshalb nicht auf die genannten Verfahren übertragen.
Die tatsächliche Wirksamkeit der Kryotherapie bei Warzen ist schwierig einzuschätzen: In der Cochrane Review sind 21 Studien zur Kryotherapie erfasst worden, deren Ergebnisse sich als inkonsistent erwiesen [3]. Die Abheilrate nach mehreren Behandlungen wird mit 50 bis 70% angegeben. In einer Metaanalyse war die Kryotherapie in der Behandlung von Warzen aller Lokalisationen jedenfalls nicht besser als die Applikation von Salizylsäure, deren Wirksamkeit gegenüber Plazebo jedoch als gesichert gilt. In einer Metaanalyse von Studien, in denen Kryotherapie mit Plazebo bzw. reinen Kontrollen verglichen wurde, zeigte sich aber überraschenderweise keine Überlegenheit für die Kryotherapie. Für bestimmte Lokalisationen waren die Resultate allerdings nach Kryotherapie doch besser: So sprechen Handwarzen auf Vereisen besser an als Warzen an den Füssen. Dies zeigte sich zumindest in einer neueren Studie, in der die Kryotherapie besser als Salizylsäure oder Plazebo war, aber nur für Warzen an den Händen [25].
Ob Warzen in zwei-,drei- oder vierwöchigen Intervallen mittels Kryotherapie behandelt werden, scheint keine Rolle in Bezug auf die Abheilung zu spielen. Dafür wird über mehr Schmerzen berichtet, wenn das Behandlungsintervall weniger als zwei bis drei Wochen beträgt. Auch zeigen Kryotherapien über mehr als vier Monate oder mit mehr als vier Behandlungszyklen keinen weiteren Benefit [3].
Es konnte jedoch nachgewiesen werden, dass eine aggressivere Behandlung mit längerer Kälteapplikation mehr Wirkung zeigt. In den Studien, die diese Fragestellung untersuchten, wurde dabei bei der aggressiveren Therapie für über zehn Sekunden Kälte appliziert, maximal bis zwei Minuten (was eine Lokalanästhesie erfordert). Als Nebenwirkungen wurden bei der aggressiven Kryotherapie mit mehr als zehn Sekunden Kälteapplikation mehr Schmerzen und Blasenbildung beobachtet (über 45% der Behandelten versus 10% Blasenbildung und 6% Schmerzen bei der sanften Kryotherapie) [3].
Die Kryotherapie kann auch bei anogenitalen Warzen gut eingesetzt werden. Mit zwei Behandlungszyklen können dabei Abheilraten von 50% erreicht werden. Die Rezidivrate wird allerdings mit 31,5% nach drei Monaten relativ hoch angegeben [26].

b) Curettage, Elektrokoagulation und Chirurgie
Warzen können mit dem scharfen Löffel oder einer Ringcurette (z.B. der Stiefel® Ringcurette) direkt abgetragen werden. Nicht selten wird anschliessend der Wundgrund mittels Elektrokoagulation auskauterisiert, was allerdings eine Lokalanästhesie erfordert.
Eine alleinige Curettage wird vor allem bei *Molluscum contagiosum* angewendet. Wenn bei ausgedehntem Mollusken-Befall eine EMLA®-Anästhesierung (Eutectic Mixture of Local Anesthetics) nicht ausreicht, kann gerade bei kleineren Kindern eine Allgemeinnarkose zur Durchführung notwendig und sinnvoll sein.
Obschon die Curettage eine häufig angewendete Warzenbehandlung ist, existieren keine randomisierten Studien dazu. In der Literatur werden Abheilraten von 65 bis 85% angegeben, eine Vernarbung tritt dabei bei 30% der Patienten auf [27].

Das Risiko der Narbenbildung ist für diese Behandlungsoption sicher als am meisten limitierend anzführen, vor allem an den Fusssohlen.
Die chirurgische Exzision von vulgären Warzen mit dem Skalpell ist allenfalls bei sehr grossen, therapierefraktären Warzen in Erwägung zu ziehen. Meist wird nach Ausschneiden der Warze der Wundgrund chemisch auskauterisiert und die Wunde per secundam zur Abheilung gebracht. Dies führt zu einer längeren Immobilisation und zur Narbenbildung [28]. Das Risiko besteht, dass in den Narben oder in der Umgebung neue Warzen auftreten. Eine Evidenz aus randomisierten Studien zur chirurgischen Behandlung von vulgären Warzen besteht nicht.

c) CO_2-Laser (Abb. 4A/B)
Der CO_2-Laser emittiert im infraroten Bereich bei 10 600 nm. Wegen der sehr geringen Eindringtiefe von weniger als 1/10 mm wird in der Haut die Laserenergie ganz oberflächlich in Wärme ungewandelt. Bei defokussiertem Strahlengang bewirkt man eine Koagulation (Temperatur um 100 °C), bei fokussiertem Strahlengang eine Vaporisation (Temperatur von 300 °C). Anästhesierende Massnahmen sind zur Behandlung unabdingbar. Die besten Resultate in der Warzenbehandlung wurden bei kontinuierlicher Abtragung mit einer Randüberschreitung von 5 mm erreicht; nach zwei bis drei Behandlungen zeigte sich innerhalb von sechs Monaten eine 100%ige Abheilung [29, 30]. Interessanterweise wird die CO_2-Lasertherapie – obschon weit verbreitet – in der Cochrane Review zur kutanen Warzenbehandlung gar nicht aufgeführt.
Der Nachteil der Behandlung bei kutanen Warzen ist die Abheilzeit, weil während zwei Wochen mit funktionellen Einbussen gerechnet werden muss und die Vernarbung zwei bis sechs Wochen beansprucht [31].
An den Übergangsepithelien ergeben sich diesbezüglich weniger Probleme: Der CO_2-Laser stellt mit Abheilraten von 100% eine der effektivsten Behandlungen zur Entfernung von anogenitalen Warzen dar. Allerdings können in fast 20% Rezidive auftreten [32]. Auch hier muss die Wichtigkeit der Lokalanästhesie betont werden, oft ist auch eine Regionalanästhesie notwendig.

d) Farbstofflaser
Der gepulste Farbstofflaser, mit dem Licht von 585 nm emittiert wird, führt im dermalen Gewebe zur Koagulation von Blutgefässen und damit zur Ischämie der Warze. Die Abheilungsrate von Warzen wird in unkontrollierten Studien nach mehreren Behandlungen im Abstand von einem Monat zwischen 45 und 92% angegeben [33–35]. In den vergleichenden Studien, die in der Cochrane Review aufgeführt sind, ist in zwei Studien die Farbstoff-Lasertherapie nach vier Behandlungen gleich gut oder besser als eine konventionelle Behandlung mit Kryotherapie [36, 37].
Als Nebenwirkungen können Schmerzen an der Behandlungsstelle, Krusten und Einblutungen auftreten. Die Behandlung wird aber allgemein sehr gut toleriert. Nachteil ist das aufwendige und teure Equipment.

e) Photodynamische Therapie (PDT)
Bei dieser Behandlung wird eine photosensibilisierende Substanz topisch aufgetragen, meist 5-Aminolävulinsäure (ALA) oder die methylierte Form von ALA, Methyl-Aminolävulinsäure (MAL, Metvix®). Die Substanz wird von den pathologisch veränderten Zellen aufgenommen. Die anschliessende Belichtung mit sichtbarem Rotlicht (oder anderen Lichtquellen) führt über eine phototoxische Reaktion zur Gewebedestruktion. Die PDT ist eine etablierte (und kassenzulässige) Therapiemodalität zur Behandlung von aktinischen Keratosen, Morbus Bowen und oberflächlichen Basaliomen.
Für die Warzenbehandlung sind drei Studien mit ALA-PDT zu erwähnen: In zwei konnte eine signifikant bessere Abheilung mit ALA-PDT als mit Kryotherapie [38] oder Plazebo-PDT [39] gezeigt werden. In beiden Studien wurde allerdings vorgängig die Warze oberflächlich abgetragen und Salizylsäure appliziert. In einer dritten PDT-Studie war 5-ALA allerdings nicht besser als Plazebo-Crème. Mit der Belichtung mit wassergefiltertem Infrarot A (wIRA) zeigten sich hier aber für Verum und Plazebo deutlich bessere Resultate als mit dem meist verwendeteten sichtbaren Rotlicht [40].
Unter der PDT-Behandlung können starke Schmerzen auftreten, dafür sind die nachfolgenden Beschwerden gering, und Patienten können nach behandelten Plan-

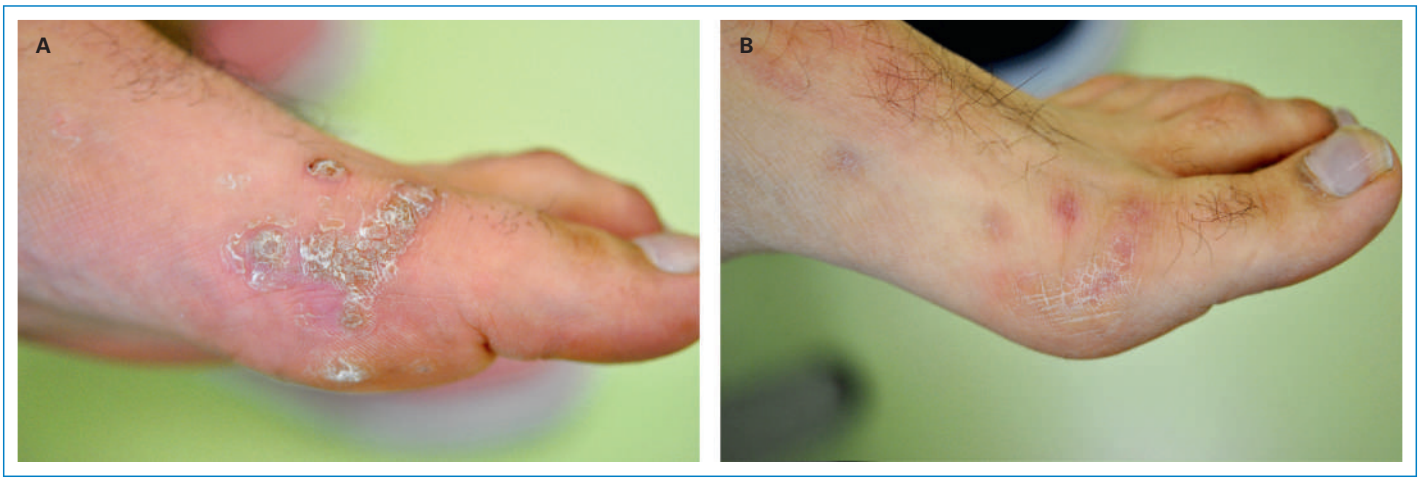

Abbildung 4
Warzenbeet an Fusskante **(A)** vor und **(B)** 3 Monate nach CO_2-Lasertherapie (fecit Frau Dr. Blazek).

tarwarzen uneingeschränkt gehen. Ein Nachteil ist sicher der hohe Preis, vor allem bei Verwendung von Methyl-Aminolävulinsäure (eine Tube Metvix® kostet etwa 450 CHF).
Auch bei anogenitalen Warzen kann die photodynamische Therapie mit 5-Aminolävulinsäure sehr erfolgreich eingesetzt werden: In einer ganz aktuellen Metaanalyse aus China wurden die Ergebnisse von 20 randomisierten Studien zur ALA-PDT zusammengefasst. Dabei erwies sich die ALA-PDT als sehr effektives Verfahren mit niedriger Rezidivrate [41]. Dies zeigte sich im Vergleich zur CO_2-Lasertherapie: Während die Abheilung praktisch gleich ausfiel (95% mit ALA-PDT versus 100% mit CO_2-Laser), traten nur 6% Rezidive mit PDT auf gegenüber fast 20% mit CO_2-Laser [32, 42].

Wassergefilterte Infrarot-A-Therapie (wIRA)
Infrarotstrahlung umfasst elektromagnetische Wellen mit einer Wellenlänge von 780 nm bis 1 mm, die vor allem Wärme erzeugen. Im kurzwelligen Infrarot-A-Bereich (780 bis 1400 nm) vermögen die Strahlen bis in tiefere Hautschichten einzudringen. Durch Wasserfilterung können die thermisch störenden Anteile des Infrarotlichts, die zu Brennen auf der Haut und Verbrennungen führen, herausgefiltert werden. Wassergefiltertes Infrarot A (wIRA) entspricht damit einer speziellen Form der Wärmestrahlung mit sehr guter Gewebepenetration und geringer thermischer Oberflächenbelastung [43]. wIRA kann mittels spezieller, kommerziell erhältlicher Strahler appliziert werden (Hydrosun®). Das für die Behandlung notwendige Gerät kostet in Deutschland ca. 1700 EUR. wIRA lässt sich für verschiedenste medizinische Indikationen erfolgreich einsetzen, zum Beispiel zur Behandlung der zirkumskripten Sklerodermie, für *Ulcera cruris*, aber auch für Warzen.
Wie bereits oben aufgeführt, zeigten sich nach Belichtung mit wIRA – mit ALA und Plazebo – deutlich bessere Resultate als nach Rotlicht (42% Abheilung versus 7%) [40]. Die Abheilrate wird bei der wIRA allgemein mit 60 bis 80% angegeben.
Bei der Durchführung der Therapie werden die Warzen drei bis fünf Tage mit einem hornhauterweichenden Pflaster wasserdicht abgeklebt. Danach kann die aufgeweichte Oberfläche der Warze abgetragen und die Warze 20 bis 30 Minuten mit wIRA bestrahlt werden. Dieser Vorgang sollte ein- bis zweimal pro Woche durchgeführt werden. Die Therapiedauer richtet sich nach Grösse und Tiefenausdehnung der Warzen. Üblich sind heute in der Praxis acht bis zehn Behandlungen. Die Behandlung ist schmerzlos, durch die Lampe entsteht ein Wärmegefühl auf der Haut.

3. Immunmodulation

Lokale Immunotherapie mit DNCB und DPCP

Bei der lokalen Immunotherapie wird eine immunologische Typ-IV-Reaktion um die Warze herum ausgelöst, die die Warze zerstören soll. Eingesetzt werden synthetische Substanzen, die nach Hautkontakt obligat eine Kontaktsensibilisierung herbeiführen, aber in der Umwelt nicht existieren.
Dinitrochlorobenzol (DNCB) ist die am längsten immunotherapeutisch angewendete Substanz, die aber wegen potentieller Kanzerogenität in der Schweiz kaum mehr verwendet wird. Quadratsäureester (squaric acid dibutylester, SADBE) ist eine weitere eingesetzte Substanz. Hierzulande verwenden Dermatologen allerdings zur Immunotherapie meistens Diphenylcyclopropenon (DPCP), das vor allem für die Behandlung der *Alopezia areata* zur Anwendung gelangt.
Bei der Durchführung der Immunotherapie wird vorerst der hochkonzentrierte Wirkstoff auf ein umschriebenes Hautareal appliziert, was zur Sensibilisierung auf die Substanz führt. Anschliessend wird durch wöchentliches Auftragen einer niedrig konzentrierten Wirkstofflösung ein unterschwelliges Kontaktekzem ausgelöst. Bei der Warzenbehandlung kommt es durch die Entzündungsreaktion zur Schädigung virusbefallener und normaler Epidermiszellen. Eventuell wirkt die aufgetragene Substanz auch als Hapten für Virus-Proteine und ermöglicht damit eine spezifische Immunantwort gegen das Virus [3].
In mehreren nichtkontrollierten Untersuchungen mit Dinitrochlorobenzol in den 80er Jahren wurden für die Warzenbehandlung Abheilraten von über 80% beschrieben [44–47]. In der Cochrane Review sind zur Immunotherapie mit DNCB zwei kleinere kontrollierte Studien aufgeführt die zeigen, dass DNCB zumindest doppelt so gut wirksam ist wie Plazebo [48, 49].
Auch zur Behandlung mit Diphenylcyclopropenon existieren viele nichtkontrollierte Untersuchungen, die Abheilraten von über 80% aufzeigen, z.T. bei vorgängig therapieresistenten Warzen [50, 51]. In einer kontrollierten (in der Cochrane Review nicht aufgeführten) Studie war DPCP im Vergleich zur Kryotherapie besser (Abheilung nach einem Jahr 93 versus 76%) [52].
Als Nachteil der Immunotherapie ist die häufig lange Behandlungsdauer aufzuführen. Diese kann bei vorgängig therapieresistenten Warzen Monate betragen. Als Nebenwirkungen können lokal Entzündungsreaktionen bis zur Blasenbildung auftreten. Streuende Ekzeme, aber auch Kontakturtikaria, generalisierte Urtikaria und *Erythema multiforme*-artige Reaktionen sind unter DPCP beschrieben, ebenso Hyper-/Hypopigmentierungen und Vitiligo [53].

Intraläsionäre Antigeninjektion

Zur Beurteilung der zellulären Immunitätslage von Patienten werden Candida-, Mumps- und Trichophyton-Antigene gebraucht, die kommerziell als Testprodukte erhältlich sind. Nach intradermaler Injektion der Antigenlösungen zeigt sich normalerweise eine lokalisierte Zell-vermittelte Immunantwort. Wenn die aufgeführten Antigenpräparate in Warzen gespritzt werden, kann eine spezifische Zell-vermittelte Immunreaktion gegen HPV ausgelöst werden.
In einer mehrarmigen Studie zur Behandlung von Viruswarzen konnte gezeigt werden, dass mit Antigeninjektionen von Candida, Mumps und Trichophyton ein besserer Therapieerfolg als mit Interferon-α oder Plazebo erreicht werden konnte (Abheilraten 60 versus je 24%). Warzen an Therapie-fernen Lokalisationen heilten unter der Behandlung ebenfalls besser ab als in den Vergleichsgruppen (22 versus je 10%) [54].

In den USA wird die Antigeninjektion bereits als eine Erstlinientherapie für die Warzenbehandlung empfohlen [27]. In der Schweiz sind die für die Therapie notwendigen Testpräparate aber nicht direkt erhältlich.
Bei der Durchführung der Therapie wird eine Prätestung mit Antigeninjektion in die Unterarmhaut empfohlen. Erst bei sichtbarer Entzündungsreaktion wird anschliessend Antigen in die Warzen injiziert, was in drei- bis vierwöchentlichen Abständen bis dreimal durchgeführt werden kann. Nach der Injektion tritt normalerweise lokalisiert Juckreiz auf, eventuell wird ein Brennen oder leichte Schmerzen verspürt. Ansonsten bestehen wenig Nebenwirkungen.

Interferon
Interferone sind Glykoproteine, die Zellen als Abwehrmassnahme bei viralen Infekten bilden. Beim Virusbefall der Epidermis bilden Keratinozyten Interferon-α, dessen antivirale Wirkung vor allem darauf beruht, dass Enzyme und Faktoren induziert werden, die intrazellulär die virale Replikation hemmen.
Für die Behandlung von Viruswarzen kann rekombinantes Interferon-α-2B (IntronA®) in einer Dosierung von 1 Mio. E dreimal wöchentlich intraläsionär appliziert werden.
In der Cochrane Review sind sechs Studien eingeschlossen worden, die intraläsionäres Interferon mit Plazebo verglichen (vier zu Interferon-α, je eine zu Interferon-β und -γ) [3]. Die gepoolten Daten zeigten keinen Behandlungsvorteil von Interferon gegenüber Plazebo. Hingegen traten in Abhängigkeit von der Dosierung bei der Mehrzahl der Behandelten Grippe-artige Symptome auf – in einer Studie sogar bei allen Patienten.
Die unsichere Wirkung und vor allem die Nebenwirkungen machen Interferon für die Warzenbehandlung nicht attraktiv.

Imiquimod (Aldara™)
Imiquimod ist ein Imidazo-Chinolin-Derivat, das als Immunmodulator wirkt und intrazellulär die Bildung von Interferon induziert. Dies erfolgt über die Aktivierung von Toll-like-Rezeptor 7 (TR-7) hauptsächlich in Makrophagen, aber auch in Keratinozyten. Interferon-α fällt dabei nur am erwünschten Wirkort an [55].
Imiquimod, für die Behandlung von Genitalwarzen eingeführt worden, ist als 5% Imiquimod-Crème kommerziell erhältlich (Aldara™). Die Crème wird dreimal wöchentlich abends vom Patienten mit den Fingern aufgetragen und soll über Nacht sechs bis zehn Stunden einwirken. Die Behandlung wird bis zur Abheilung der Warzen oder aber über 16 Wochen durchgeführt [56]. In der randomisierten, plazebokontrollierten Studie, die zur FDA-Zulassung führte, zeigte sich bei anogenitalen Warzen nach 16 Wochen eine Abheilung bei 50% aller Patienten gegenüber 16% mit Plazebo (bei Frauen 72 versus 20% mit Plazebo) [57]. Eine Abheilrate von 50% konnte in mehreren weiteren Studien bestätigt werden. Rezidive werden nach drei Monaten in 19% beobachtet [58].
Als Nebenwirkungen kommt es zu lokalen entzündlichen Reaktionen, in zwei Dritteln der Patienten zu einer Rötung, bei einem Drittel zu Erosionen [57].
Zur Behandlung von nichtgenitalen kutanen Warzen existieren zwei randomisierte kontrollierte Studien, in denen 5%iges topisches Imiquimod (Aldara™ Crème) gegenüber dem Vehikel verglichen wurde [59, 60]. Zwar zeigten sich mit Aldara™ leicht bessere Abheilungen als mit Vehikel (Abheilung bei normalen Warzen 10 versus 5%, bei Plantarwarzen 12 versus 3%), die Ergebnisse waren aber nicht signifikant.
Allerdings fanden sich in nichtkontrollierten Studien mit Aldara™ in der Behandlung von therapieresistenten Warzen Abheilraten von 30 bis 80% [27].

Veregen® (Sinecatechinsalbe mit Grüntee-Extrakt)
Catechine sind Polyphenole aus der Gruppe der Flavanole (Flavonoide), die in pflanzlichen Geweben vorkommen. Catechine in Blättern des Grünen Tees *(Camellia sinensis)* haben eine wachstumshemmende, antiproliferative Wirkung auf Keratinozyten und verfügen über antioxidative, anti-inflammatorische, antivirale und immunstimulatorische Eigenschaften [61]. Die kommerziell erhätliche Veregen® Salbe enthält einen gereinigten Trockenextrakt aus Blättern des Grünen Tees mit dem Hauptbestandteil Epigallocatechingallat. Veregen® 10% Salbe ist zur topischen Therapie äusserlicher Feigwarzen im Genital- und Perianalbereich bei erwachsenen, immunkompetenten Patienten zugelassen. Die Wirksamkeit der Salbe wurde in drei randomisierten, doppelblinden, plazebokontrollierten Studien aufgezeigt (mit über 600 Patienten mit genitalen und perianalen Warzen). Mit der Veregen® Salbe (über maximal 16 Wochen) fanden sich komplette Abheilungen bei über 50% (versus rund 35% mit Plazebo) [62–64]. Die Abheilrate ist damit eher bescheiden, Rezidive innerhalb von drei Monaten traten aber in nur ca. 7% auf [62]. Die häufigsten Nebenwirkungen waren leichte lokale Hautreaktionen.
Die Salbe muss dreimal täglich auf die betroffenen Hautbereiche aufgetragen werden. Dabei wird mit dem Finger eine kleine Menge Veregen® auf alle äusserlichen Feigwarzen im Genital- und Perianalbereich aufgetupft (maximale Einzeldosis 250 mg, entspricht ca. 0,5 cm Salbenstrang). Eine Applikation in Vagina, Urethra oder Anus sollte vermieden werden. Die Anwendung erfolgt so lange, bis alle Feigwarzen abgeheilt sind, maximal über 16 Wochen. Um einer Infektion des Sexualpartners vorzubeugen, sollten bis zur vollständigen Abheilung der Genitalwarzen Kondome verwendet werden. Vor Sexualkontakt muss die Salbe abgewaschen werden, da sie die Reissfestigkeit von Kondomen und Diaphragmen beeinträchtigen kann. Der Partner muss nur dann mitbehandelt werden, wenn er ebenfalls klinische Symptome zeigt.

4. Antivirale Mittel

Mittel, die direkt das verursachende Virus angreifen, existieren in der Warzenbehandlung bisher nicht oder nur eingeschränkt:
Das Nukleotidanalogon Cidofovir, das systemisch wirksam gegen Zytomegalieviren ist, wurde in Kasuistiken in der Warzenbehandlung topisch erfogreich angewendet [65]. Zu einer breiteren Anwendung ist Cidofovir aber nicht gelangt.

Vakzine gegen humane Papillomaviren existieren für HPV-Typen, die Genitalwarzen verursachen (siehe unten), aber nicht für Viren, die zu kutanen Warzen führen.

5. Hausmittel

Klebeband

Das Abdecken von Warzen mit Klebeband ist als einfaches Hausmittel schon länger gebräuchlich. 2002 erregte eine randomisierte kontrollierte Studie Aufsehen, in der ein einfaches, handelsübliches, durchsichtiges Klebeband mit Kryotherapie verglichen wurde. Die Abheilung betrug nach zwei Monaten mit Klebeband 85%, mit Kryotherapie 60% [66].

Zwei kontrollierte Folgestudien konnten die Resultate der aufgeführten Studie nicht bestätigen [66, 67]. Die Cochrane Review spricht deshalb der Klebebandbehandlung eine nachgewiesene Evidenz ab. Da die Therapie aber doch gut verträglich ist – allenfalls mit Rötungen und Juckreiz an der Applikationsstelle einhergeht –, spricht wenig gegen einen Versuch mit Klebeband, eventuell in Verbindung mit andern Therapeutika. Dazu gibt es eine Reihe von Vorschlägen in der Literatur (z.B. in Kombination mit Imiquimod) [68].

Über den Wirkungsmechanismus des Klebebands wird bis heute spekuliert. Man vermutet, dass die Okklusion zu einer Mazeration und Keratolyse führt und dass sich in diesem aufgeweichten Milieu eine Immunantwort bildet.

Thuja

Die Pflanzengattung Thuja umfasst ursprünglich in Nordamerika und Asien beheimatete, Zypressengewächse, die als immergrüne Bäume oder Sträucher wachsen («Lebensbäume»). Ein Extrakt aus *Thuja occidentalis* wird in der Volksmedizin und von naturheilkundlich orientierten Ärzten gerne medizinisch eingesetzt, auch gegen Warzen. Der *Thuja occidentalis*-Extrakt enthält Monotherpene mit dem Hauptinhaltsstoff Thujon. Die Wirkstoffe des Extrakts induzieren die Produktion von Entzündungsmediatoren in Hautzellen [69]. Die Anwendung von Thujaextrakt bei Warzen ist in klinischen Studien untersucht worden, die in der Cochrane Review zur Warzenbehandlung erwähnt, aber nicht weiter diskutiert werden [70, 71]. In einer Studie erwies sich die Chloroform-Fraktion von Thuja als besonders wirksam in der Warzenbehandlung [71].

Thuja-Tinktur (z.B. Thuja Extern Tinktur) ist in Apotheken erhältlich und wird mehrmals täglich bis zur Abheilung auf die Warzen aufgetragen (eventuell mit einem Pflaster abgedeckt). Thuja Extern Tinktur sollte nicht grossflächig angewendet werden. Bei der Applikation kann ein leichtes Brennen auftreten, Hautreizungen werden beobachtet.

Propolis

Propolis (Bienenharz, Bienenkittharz oder Kittwachs) ist eine von Bienen hergestellte harzartige Masse. Propolis ist ein Gemisch aus vielen unterschiedlichen Stoffen und enthält neben Harzen und Wachs auch ätherische Öle, Mineralstoffe und eine Vielzahl von Pflanzenwirkstoffen (v.a. Flavonoide und Flavone). Propolis wird in der Medizin antibiotische, antivirale und antimykotische Wirkungen zugeschrieben.

Propolis kann extern oder intern angewendet werden. Zur Warzenbehandlung hat eine randomisierte kontrollierte Studie gezeigt, dass mit oralem Propolis eine Abheilung von planen und vulgären Warzen in fast 75% der Patienten erreicht werden konnte, was signifikant besser war als eine Behandlung mit Plazebo [72].

Bei lokaler Verabreichung von Propolis (als Tinktur, Salbe oder Harz) auf die Warze werden kaum Nebenwirkungen beobachtet, es kann aber eine Sensibilisierung auftreten.

Teebaumöl

Teebaumöl wird durch Destillation aus den Blättern des Australischen Teebaums *(Melaleucea alternifolia)* gewonnen. Der Hauptwirkstoff des Öls ist Terpinen-4-ol. Teebaumöl, das zur medizinischen Anwendung mindestens 30% dieses Hauptwirkstoffs enthalten sollte, hat eine gut dokumentierte antimikrobielle Wirkung. Zur Warzenbehandlung wird Teebaumöl täglich ein- bis dreimal mit einem Wattestäbchen auf die Warze appliziert. In PubMed existiert ein Fallbericht zur erfolgreichen Anwendung bei Warzen [73].

An sich ist Teebaumöl lokal gut verträglich. Problematisch ist die Gefahr einer raschen Sensibilisierung auf die Substanz. Bereits nach zwei- bis dreimaliger Applikation können heftige allergische Kontaktekzeme auftreten. Kontaktekzeme als Folge einer Warzenbehandlung sind auch in Fallberichten beschrieben [74]. 2003 fanden sich in Deutschland und Österreich in Epikutantestungen 3% Sensibilisierungen auf Teebaumöl [75]. Die Anwendung von Teebaumöl ist deshalb aus dermatologischer Sicht problematisch: Von der wiederholten topischen Anwendung – wie sie für die Warzenbehandlung notwendig ist – sollte deshalb dringend Abstand genommen werden!

In Internet-Foren und Web-Artikeln (z.B. *www.warzen-entfernen.com*) werden verschiedenste weitere «Hausmittel» aufgeführt, die hier zumindest erwähnt sein sollen:

So wird das mehrfach tägliche Einreiben mit einer aufgeschnittenen *Knoblauchzehe* oder einer halbierten *Zwiebel* empfohlen oder das Aufkleben der Innenseite einer *Bananschale* über Nacht. Auch das Auftupfen von *Apfelessig* wird propagiert (evtl. unter einem Pflaster). Gegen solche einfach durchzuführende Behandlungsversuche spricht sicher wenig, mit lokalen Reizungen muss allerdings gerechnet werden. Wahrscheinlich besteht auch ein gewisses Sensibilisierungsrisiko. Dieses ist ganz sicher bei der Anwendung von *Aloe vera* vorhanden, das in Internet-Foren ebenfalls empfohlen wird. Bei der Applikation von *Tigerbalsam* muss mit Hautreizungen gerechnet werden.

6. Alternativmedizinische Methoden

Homöopathie

Homöopathische Mittel zeigten in zwei kontrollierten Studien, in denen die Behandlung von Homöopathen

verordnet wurde, keine signifikante Wirkung gegenüber Plazebo [76, 77]. Homöopathie hat aus schulmedizinischer Sicht in der Warzenbehandlung keinen Stellenwert.

Suggestion / Hypnose

Bei Suggestionsverfahren versucht man, mit dem Glauben an die Heilkraft eines therapeutischen Verfahrens einen Behandlungserfolg zu erzielen.

In einer nichtkontrollierten Studie zeigte sich bei Kindern mit Hand- und Fusswarzen mit einer simulierten Strahlenbehandlung eine komplette Heilung bei 55% und eine Remission bei 33%, was der Suggestion zugesprochen wurde [78].

Die Bedeutung psychologischer Variablen auf die Warzenregression konnte in einer weiteren Untersuchung unterstrichen werden, in der mit Hypnose und Suggestionsverfahren eine bessere Warzenregression erzielt wurde als ohne Therapie [79]. Auch mit Hypnose zeigte sich bei der Behandlung von Warzen ein grösserer Erfolg als ohne Therapie [80]. Hingegen konnte in einer kontrollierten Studie keine Wirkung einer Behandlung durch Fernheiler aufgezeigt werden [81].

Die erwähnten Studien zeigen, dass suggestive Einflüsse für die Warzentherapie durchaus bedeutsam sein können. Dies ist auch für etablierte Behandlungsmethoden wichtig. Die Suggestivkraft des ärztlichen Auftretens bei der Durchführung von Warzenbehandlungen sollte demanch nicht unterschätzt werden [31]!

Prophylaxe

Alle bisher aufgeführten Therapien müssten gar nicht lang und breit diskutiert werden, wenn es gelänge, effektiv zu verhindern, dass Warzen überhaupt enstehen. Es existieren Vakzine gegen HPV-Typen, die Genitalwarzen verursachen; leider noch nicht gegen Viren, die zu kutanen Warzen führen.

Vakzination gegen HPV-Typen 16/18 und 6/11

Die High-risk-HPV-Typen 16 und 18 werden weltweit für etwa 70% aller Zerivixkarzinome der Frau verantwortlich gemacht [82]. Seit 2006/07 stehen zwei Impfstoffe bereit: Ein bivalenter (Cervarix®) gegen HPV 16 und 18 sowie ein quadrivalenter (Gardasil®) gegen HPV 16 und 18 sowie auch gegen 11 und 16, die häufigsten Verursacher von *Condylomata acuminata*.

Das Bundesamt für Gesundheit (BAG) und die Eidgenössische Kommission für Impffragen (EKIF) empfehlen eine Impfung für alle Mädchen im Alter von 11 bis 14 Jahren sowie eine Nachholimpfung für 15- bis 19-jährige Mädchen. Auch für Frauen bis 26 Jahre kann eine Impfung sinnvoll sein, dies muss jedoch mit dem Arzt individuell entschieden werden. Im Rahmen der kantonalen Imfprogramme ist die Impfung kostenlos, für die 15- bis 26-Jährigen ist die Kostenübernahme bis Ende 2017 begrenzt *(http://www.bag.admin.ch)*.

Die bisherigen Resultate der weltweit lancierten Impfkampagnen zeigen erfreuliche Resultate: Publikationen aus Australien belegen einen deutlichen Rückgang der Inzidenz von *Condylomata acuminata* bei jungen Frauen, die mit der quadrivalenten HPV-Vakzination geimpft wurden. Erfreulicherweise zeigte sich auch eine Reduktion der Kondylome bei gleichaltrigen Männern. Zudem konnte bei den geimpften Frauen auch ein Rückgang der Inzidenz von zytologischen Zervixveränderungen nachgewiesen werden [83]. Ob in der Schweiz mit einer viel tieferen Impfrate eine ähnliche Entwicklung beobachtet werden kann, wird sich noch erweisen.

Ausblick

Auch wenn für HPV-induzierte Warzen keine Therapie existiert, die hundertprozentig wirksam die Warzen entfernt und dann auch noch langfristig vor Rezidiven schützt, stehen doch sehr viele Behandlungsoptionen offen. Auch für therapieresistente Warzen sollte sich eine Therapieform finden, die schlussendlich zur Elimination der Warze führt.

Nachdem die meisten bisherigen Warzenbehandlungen auf eine Gewebedestruktion zielen, dürften in Zukunft durchaus Therapieformen bedeutsam werden, die entweder direkt gegen das Virus gerichtet sind oder die helfen, eine Abwehr gegen das Virus aufzubauen. Immunmodulatorische Behandlungsansätze scheinen besonders vielversprechend. Wünschenswert wäre natürlich eine Vakzination gegen alle HPV-Typen, die zu Haut- oder Schleimhautläsionen führen.

Bei alledem sollte man nicht vergessen, dass Viruswarzen grundsätzlich selbstlimitierende Erkrankungen darstellen. Keine Therapie ist deshalb oft auch eine sehr gute Therapie oder: Statt «Warz' ab» durchaus auch «wart's ab»!

Korrespondenz:
Dr. med. Markus Streit
Chefarzt Dermatologie
Bahnhofplatz 3c
Kantonsspital Aarau
CH-5001 Aarau
markus.streit[at]ksa.ch

Empfohlene Literatur

– Kwok CS, Gibbs S, Bennett C, Holland R, Abbott R. Topical treatments for cutaneous warts. Cochrane Database Syst Rev. 2012 Sep 12;9: CD001781. doi: 10.1002/14651858.CD001781.pub3.
– Mulhem E, Pinelis S. Treatment of nongenital cutaneous warts. Am Fam Physician. 2011;84:288–93.
– Herschthal J, McLeod MP, Zaiac M. Management of ungual warts. Dermatol Ther. 2012;25:545–50.
– Batista CS, Atallah AN, Saconato H, da Silva EM. 5-FU for genital warts in non-immunocompromised individuals. Cochrane Database Syst Rev. 2010;Apr 14;(4):CD006562. doi:10.1002/14651858. CD006562.pub2.
– Gillison ML, Chaturvedi AK, Lowy DR. HPV prophylactic vaccines and the potential prevention of noncervical cancers in both men and women. Cancer 2008;113 (10 Suppl):3036–46.

Literatur

Die vollständige nummerierte Literaturliste finden Sie unter www.medicalforum.ch.