

Choc anaphylactique intraopératoire sur bleu patenté V

Delphine L. Perruchoud^a, Radu Olariu^b, Robert E. Hunger^a, Arthur Helbling^c, David M. Kiermeir^b

Inselspital, Hôpital Universitaire de Berne


^a Clinique universitaire de dermatologie;

^b Clinique universitaire de chirurgie plastique;

^c Clinique universitaire d'allergologie

Présentation du cas

Une patiente de 48 ans atteinte d'un mélanome malin de la nuque de stade pT3b avec un bilan d'extension par PET-CT négatif, nous est adressée pour exérèse avec marges de sécurité et biopsie du ganglion sentinelle. Le repérage préalable du ganglion sentinelle effectué par scintigraphie permet d'identifier un signal au niveau cervical gauche V. L'induction de l'anesthésie générale par propofol, rémifentanyl et lidocaïne avec curarisation par bromure de rocuronium et suxaméthonium se déroule sans incident de 15h10 à 15h20. On administre également une dose de 1,5 g de céfuroxime iv selon le protocole standard. L'arrivée en salle d'opération est documentée à 15h30, on procède dans la foulée à l'injection sous-cutanée d'une demi-ampoule de 2 ml à 50 mg de bleu patenté V Guerbet au niveau de la cicatrice de la nuque, procédé permettant le marquage colorimétrique du ganglion sentinelle. Après désinfection et champage l'intervention débute à 15h52. La patiente développe dès 15h50 un exanthème avec progression érythrodermique et présente également une hypotension artérielle à 60/30 mm Hg. Un traitement par substitution volumique, soutien aminergique et administration d'antihistaminiques et glucocorticoïdes systémiques permet de rétablir la stabilité hémodynamique.

Devant ce tableau, nous procédons à des investigations allergologiques des médicaments administrés en peropératoire. Les tests cutanés d'hypersensibilité de type immédiate reviennent négatifs pour la lidocaïne, le rocuronium, le suxaméthonium, la céfuroxime et également le latex. On observe une réaction fortement positive (++) au bleu patenté V 2,5% dans le prick test, en l'absence de réaction au bleu de méthylène 2% (fig. 1 ). La tryptase basale sérique est dans la norme à 1,39 mcg/l.

Nous retenons le diagnostic de choc anaphylactique intraopératoire sur bleu patenté V médié au plus probable par les IgE.

Discussion

La biopsie du ganglion sentinelle est une procédure pratiquée fréquemment car indiquée – selon le stade – dans les cancers du sein, les mélanomes malins et les carcinomes à cellules de Merkel. La recherche du ganglion sentinelle s'effectue par technique combinée isotopique et colorimétrique. En Europe, le bleu patenté V, un isomère du bleu isosulfan, est préféré au bleu de méthylène notamment en raison du taux plus faible de complications locales.

La littérature indique une incidence d'anaphylaxie au bleu patenté V allant de 0,06 à 2,7%, avec une incidence moyenne à 0,71% [1].

Selon une série de 14 patients publiée par Mertes et al., les réactions anaphylactiques au bleu patenté V sont généralement relativement sévères soit de grade III [2]. Le délai moyen entre l'injection du bleu patenté V et l'initiation des symptômes est estimé à 30 ± 6 minutes, délai compatible avec celui observé chez notre patiente. Cet intervalle temporel parle en défaveur d'une administration intraveineuse accidentelle.

L'anamnèse personnelle allergologique ne contribue guère à l'identification des patients à risque de réaction anaphylactique au bleu patenté V, comme le montre Barthelmes et al. avec l'absence d'antécédents allergologiques dans 31 patients sur 40, comme dans le cas de notre patiente [3]. Toujours selon ce papier, les prick tests sont moins sensitifs que les tests intradermiques avec respectivement 24 positifs sur 30 contre 30 positifs sur 30. A noter par contre qu'un prick test positif, comme objectivé chez notre patiente, est hautement

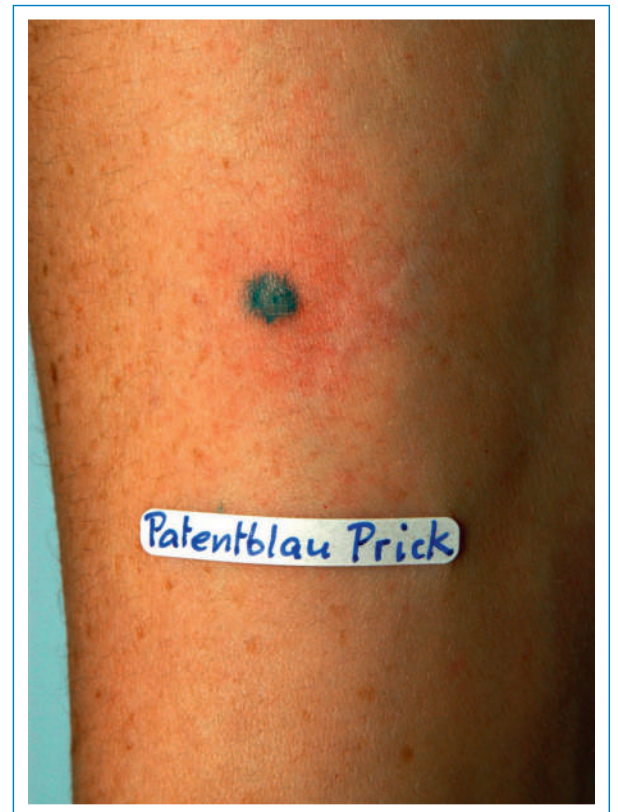

Figure 1

Prick test positif au bleu patenté V 2,5%.

sensible en raison de la concentration d'allergène prickée nettement inférieure à celle utilisée dans les tests intradermiques.

Les mécanismes immunologiques des réactions anaphylactiques au bleu patenté V ne sont qu'en partie caractérisés. Un phénomène de médiation par anticorps IgE avec une «CD-sens reaction» classique est décrit, toutefois sans haptène lié à un transporteur identifié [4]. Ce cas permet de rappeler qu'il convient de déterminer la tryptase sérique dans les 45 minutes à 5 heures suivant toute situation suspecte d'allergie. Une activation des mastocytes indiquant une réaction allergique est présente en cas d'augmentation de > 135% de la valeur de base de la tryptase sérique mesurée avant ou au minimum 24 heures après l'incident [5]. A l'heure actuelle, il n'existe pas à notre connaissance de test in vitro commercialisé permettant de démontrer des anticorps IgE spécifiques au bleu patenté V.

L'utilisation de plus en plus répandue d'encres dans des contextes non-médicalisés respectivement de la vie quotidienne sont autant de situations susceptibles de provoquer une sensibilisation et de possibles réactions croisées.

Si l'indication à la mise en évidence du système lymphatique venait à être posée à nouveau chez notre patiente, le bleu de méthylène pourrait constituer une substance lymphotrope alternative, également au vu du prick test négatif. Toutefois, des réactions croisées entre le bleu patenté V et le bleu de méthylène sont décrites dans la littérature, ce qui soulève également la question de l'indication à une prophylaxie préopératoire associée.

Au vu de ces éléments, il convient de connaître et reconnaître ce cas de figure, rare à l'heure actuelle mais dont l'incidence pourrait augmenter à l'avenir.

Remerciements

Nos remerciements vont à la Dresse Stéphanie Perruchoud-Fluri, cardiologue, Service de cardiologie de l'Hôpital du Valais, site de Sion, pour sa pertinente confraternelle et fraternelle relecture.

Correspondance:

Dresse Delphine Perruchoud
Clinique universitaire de dermatologie
Inselspital
Hôpital Universitaire de Berne
CH-3010 Berne
[delphine.perruchoud\[at\]insel.ch](mailto:delphine.perruchoud[at]insel.ch)

Références

- 1 Bézu C, Coutant C, Salengro A, Daraï E, Rouzier R, Uzan S. Anaphylactic response to blue dye during sentinel lymph node biopsy. *Surg Oncol.* 2011;20:e55-9.
- 2 Mertes PM et al. Anaphylaxis to dyes during the perioperative period: reports of 14 clinical cases. *J Allergy Clin Immunol.* 2008;122:348-52.
- 3 Barthelmes L, Goyal A, Sudheer P, Mansel RE. Investigation of anaphylactic reaction after patent blue V dye injection. *Breast.* 2010;19:516-20.
- 4 Johansson SG, Nopp A, Oman H, Stahl-Skov P, Hunting AS, Guttormsen AB. Anaphylaxis to Patent Blue V. II. A unique IgE-mediated reaction. *Allergy.* 2010;65:124-9.
- 5 Borer-Reinhold M et al. An increase in serum tryptase even below 11.4 ng/mL may indicate a mast cell-mediated hypersensitivity reaction: a prospective study in Hymenoptera venom allergic patients. *Clin Exp Allergy.* 2011;41:1777-83.