Die Brustrekonstruktion mit Eigengewebe

Mirjam Zweifel-Schlatter[a], Marina Barandun[b]

[a] FMH Plastische, Rekonstruktive und Ästhetische Chirurgie, Praxis, Centralbahnstr. 11, Basel, und Bethesda Spital Basel
[b] FMH Plastische, Rekonstruktive und Ästhetische Chirurgie, Division of Plastic and Reconstructive Surgery, University Health Network, University of Toronto

Quintessenz

- Prinzipiell wird bei der Eigengewebsrekonstruktion Gewebe aus einer anderen Körperregion entnommen und in die Brustregion transplantiert. Der grosse Vorteil dieser Art der Brustwiederherstellung ist ein sehr natürliches, altersentsprechendes und ästhetisches Ergebnis. Der operative Eingriff ist jedoch aufwendiger, involviert zwei Körperregionen und geht deswegen mit zusätzlichen Narben einher.
- Je nachdem, welche Ansprüche die Patientin stellt, wie sicher das Verfahren sein soll, welche Fettgewebsverteilung/Spenderareale die Patientin hat und welche Voroperationen und Narben vorhanden sind, kann der Operateur zusammen mit der betroffenen Frau die am besten geeignete Lösung finden.
- Der wiederherstellende Chirurg (die Chirurgin) sollte in der Lage sein, der Patientin verschiedene Techniken des Eigengewebsaufbaus anbieten zu können, und nicht nur auf ein oder zwei Techniken beschränkt sein. Dies hört sich selbstverständlicher an, als es ist. Die verschiedenen Rekonstruktionsarten unterscheiden sich wesentlich in ihrem Schwierigkeitsgrad und werden bei weitem nicht von jedem beherrscht.
- Jede Patientin hat den Anspruch, vor der Tumorentfernung über die verschiedenen Techniken des Brustaufbaus informiert zu werden.

Brustkrebs in der Schweiz und die Bedeutung der Brustrekonstruktion

Mit jährlich knapp 5500 neu diagnostizierten Brustkrebserkrankungen in der Schweiz [1] ist das Mammakarzinom die am häufigsten diagnostizierte Krebsform bei der Frau. Hinzu kommen mit zunehmendem Wissen um hereditäre Brustkrebsformen all die (meist jüngeren) Frauen, bei denen eine BRCA1/BRCA2-Genmutation festgestellt wird und die wegen des hohen Risikos einer Brustkrebserkrankung eine prophylaktische Mastektomie erwägen. Bei den bereits erkrankten Frauen ist in ungefähr einem Drittel der Fälle eine brusterhaltende Therapie nicht sinnvoll und eine Mastektomie indiziert. Dieser Eingriff wird für viele Betroffene als wesentlicher Einschnitt in ihr Selbstwertgefühl und ihre Körperwahrnehmung empfunden. In etlichen Studien wird der negative Einfluss der Mastektomie auf die Lebensqualität belegt [2]. Es gibt aber auch Patientinnen, die die Rekonstruktion der Brust zuerst nicht als vordringlich erachten, da sie mit der Diagnose und Verarbeitung der Krebserkrankung beschäftigt sind. Es kommt häufig später der Zeitpunkt (auch dank verbesserten Überlebensraten [3]), da die initial nach der Diagnose im Vordergrund stehende Angst vor dem Tod weicht und die Patientin wieder ein (soweit wie möglich) normales Leben führen möchte, ohne dass sie täglich unter der Dusche, vor dem Spiegel etc. mit dem Anblick ihrer fehlenden Brust konfrontiert und an die Karzinomdiagnose erinnert sein möchte.

Die Zahl (und Methode) der Brustrekonstruktionen in der Schweiz sind leider nicht zentral erfasst und deswegen nur ungefähr bekannt. Die Mehrheit der Brustrekonstruktionen wird nach wie vor mit Silikon-Brustimplantaten durchgeführt. Ungefähr 25 bis 30% der Patientinnen wünschen sich eine Wiederherstellung der Brust mit Eigengewebe (eigene Einschätzung). Weitgehend unbekannt ist die Anzahl der Patientinnen, die zuerst einen Brustaufbau mit Fremdmaterial (Silikon) hatten und aus verschiedenen Gründen später auf Eigengewebe «konvertieren».

Mirjam Zweifel-Schlatter

Die Autoren haben keine finanziellen oder persönlichen Verbindungen im Zusammenhang mit diesem Beitrag deklariert.

Silikon-Implantate versus Eigengewebe

Jede Rekonstruktionsart (Fremdmaterial/Silikon oder Eigengewebe) hat Vor- und Nachteile (Tab. 1). Für die betroffene Frau ist es oft schwer, zwischen den verschiedenen Argumenten für und gegen eine Operationstechnik das für sie wohl beste Verfahren auszuwählen. Es ist die Aufgabe des plastischen Chirurgen (der Chirurgin), zusammen mit der Patientin herauszufinden, welche Art der Brustwiederherstellung in ihrer Lebenssituation am geeignetsten wäre. Im Entscheidungsprozess helfen dem rekonstruktiven Chirurgen, wenn er/sie neben den physischen und psychischen Voraussetzungen auch um die Lebensumstände der Patientin weiss, zum Beispiel kennt, welche Sportarten und Hobbys sie pflegt etc., da je nach Rekonstruktionsweise auch gewisse Beeinträchtigungen auftreten können.

Wichtig ist, dass der Rat suchenden Frau ihren individuellen Gegebenheiten angepasste Rekonstruktionsarten erklärt und angeboten werden: Nicht selten werden der Patientin die Operationsarten nahegelegt, die der plastische Chirurg am besten beherrscht. Dies mag unter anderem auch ein Grund sein, dass immer noch am häufigsten Silikonimplantate verwendet werden.

Grundlegende Techniken des Eigengewebsaufbaus

Ein grundlegendes Prinzip der plastisch-rekonstruktiven Chirurgie ist es, einen entstandenen Defekt mit möglichst ähnlichem Gewebe zu ersetzen («Gleiches mit Gleichem»).

Tabelle 1
Vor- und Nachteile der Brustrekonstruktion mit Silikon-Implantaten.

Vorteile	Nachteile
Kürzere Operationszeit	Häufig mehrere Operationen nötig bis Endresultat
Keine weiteren Narben am Körper	Spätkomplikationen (Kapselfibrose) möglich, v.a. bei bestrahltem Gewebe
Kürzere Rekonvaleszenz	Fremdkörpergefühl
	Natürliche Ptose der Brust und Symmetrie schwer zu erzielen
	Kein natürliches Formverhalten im Alter
	Häufiger straffende Operation der gegenseitigen Brust nötig für eine bessere Symmetrie
Vor- und Nachteile der Brustrekonstruktion mit Eigengewebe.	
Vorteile	**Nachteile**
Keine Spätkomplikationen	Lange Operationszeit (4–8 h)
Einzeitiges Operationsverfahren	Entnahmeort des Eigengewebes = kann dort zu Komplikationen führen, zusätzliche Narben
Natürliche Ptose erreichbar (bessere Symmetrie zur Gegenseite)	Je nach Spenderareal: unterschiedliches Hautkolorit der neuen Brust
Keine Kapselfibrose	Absterben des transplantierten Gewebes möglich bei Komplikationen
Natürliches Formverhalten im Alter	Rekonvaleszenz länger
Kein Fremdkörpergefühl	

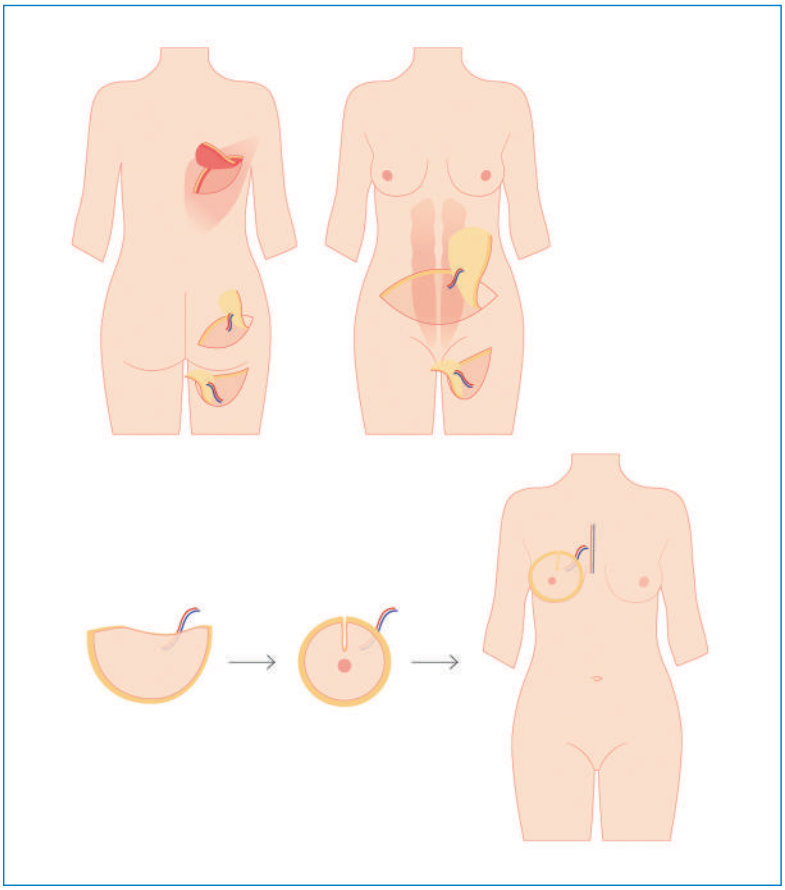

Abbildung 1
Überblick der Eigengewebe-Spenderareale zur Brustrekonstruktion.

Die weibliche Brust besteht aus Fett- und Drüsengewebe, die Haut der Brust ist sehr zart. Das Gewebe ist weich und je nach Grösse der Brust und Alter der Patientin hat die Brust eine straffe oder mehr ptotische (= hängende) Form. Das zu wählende Eigengewebe sollte diesem entsprechen und in der benötigten Dimension an anderer Körperstelle der Patientin zu entnehmen sein.
Grundsätzlich gibt es drei Formen von Eigengewebsrekonstruktion: den gestielten Gewebetransfer, die freie/mikrochirurgische Gewebetransplantation und die Transplantation von Eigenfett.
Die häufigsten Spenderareale von Eigengewebe sind:
– der Unterbauch (DIEP-, TRAM-, SIEA-Lappen);
– das Gesäss (S-GAP-, I-GAP-Lappen);
– die Oberschenkelinnen und -rückseite (TMG- und PAP-Lappen);
– der Rücken (Latissimus-dorsi-Lappen) (Abb. 1 📷).

Eigengewebe, das verpflanzt wird, wird als «Lappen» bezeichnet. Die Abkürzungen bezeichnen den Gefässstiel (Arterie und Vene), der ein bestimmtes Eigengewebsareal (oder eben «Lappen») versorgt. Mit Ausnahme des sogenannten gestielten TRAM-Lappens und des gestielten Latissimus-dorsi-Lappens (siehe unten) wird das Gewebe «frei» transplantiert. Dies bedeutet, dass das entnommene Gewebestück («Lappenplastik») in die Brustregion eingefügt, zur Brust geformt und unter dem Mikroskop an die Empfänger-Blutgefässe der Brustregion angeschlossen wird. Anschlussgefässe sind die thorakodorsalen Gefässe axillär oder häufiger die Mammaria-interna-Gefässe. Um an die Mammaria-interna-Gefässe zu gelangen, wird ein kleines Stück Rippenknorpel (meistens 3. oder 4. Rippe) sternumnahe entfernt, wodurch das Freipräparieren der Anschlussgefässe ermöglicht wird.
Der mikrochirurgische Eingriff dauert je nach Entnahmestelle zwischen 4 und 8 Stunden (länger bei beidseitiger Brustrekonstruktion). Unmittelbar nach der Operation besteht die Gefahr von Durchblutungsstörungen der Lappenplastik, etwa durch ein Blutgerinnsel im Bereich der zarten, unter dem Mikroskop genähten Blutgefässe. Daher sind früh postoperativ stündliche Durchblutungskontrollen und die Bereitschaft zur sofortigen Nachoperation unverzichtbar. Trotz aller Sorgfalt kann ein kompletter oder teilweiser Verlust der Lappenplastik nicht in jedem Fall verhindert werden. Ein kompletter Verlust der mikrochirurgischen Rekonstruktion ist sehr selten (1 bis 3,5%) [4].

Der Unterbauch als Spender: DIEP/TRAM/SIEA

Die Gewebeentnahme am Unterbauch gilt als Goldstandard in der Brustrekonstruktion mit Eigenwebe. Dieses Gewebe ist in seiner Konsistenz dem der Brust sehr ähnlich. Beim Unterbauch wird eine quer verlaufende Spindel aus Haut- und Fettgewebe mit ihren versorgenden Blutgefässen (Perforatorgefässe: Deep Inferior Epigastric Perforator, DIEP; und Superficial Inferior Epigastric Artery, SIEA) entnommen. Der TRAM (Transverse Rectus Abdominis Muscle) wurde früher als gestielter Lappen unter der Haut zur Brustregion hochgeschoben.

Der entfernte Rektusmuskel hatte vielfach eine Bauchwandschwäche oder Hernie zur Folge. Im Gegensatz dazu wird beim mikrovaskulären Transfer höchstens eine kleine Muskelmanschette (freier Muskel-sparender TRAM) oder nur Haut- und Fettgewebe (DIEP) transferiert. Die Spenderstelle am Unterbauch wird im Sinne einer Bauchdeckenstraffung (Abdominoplastik) verschlossen. Viele Frauen sind dieser Form der Brustrekonstruktion mit Eigengewebe sehr zugeneigt: Sie erhalten zu einer neuen Brust zusätzlich einen straffen Bauch, und die Narbe am Unterbauch lässt sich gut in Bademode kaschieren.
Die SIEA-Lappenplastik vom Unterbauch kommt seltener zur Anwendung: Die entsprechenden Gefässe sind oft nur sehr zart ausgebildet und deshalb zu unsicher für eine ausreichende Durchblutung des transplantierten Gewebes (Abb. 2 und 3).

Abbildungen 2 und 3
Rekonstruierte rechte Brust mit mikrovaskulärem DIEP-Lappen vom Abdomen (Mamillen-Rekonstruktion ausstehend), Entnahmestelle am Bauch als Abdominoplastik verschlossen (Narbe Unterbauch).

Vom Rücken: Latissimus-dorsi-Muskel

Der grosse Rückenmuskel wird cranial des Beckens ganz oder teilweise abgelöst und mit einer Hautinsel vom Rücken nach vorne auf die Brustwand transferiert. Der Gefässstiel (A. und V. thoracodorsalis) bleibt dabei mit seinem Ursprung axillär verbunden (keine mikrochirurgischen Gefässnähte notwendig). Da mit diesem Lappen alleine nur eine kleine Brust rekonstruiert werden kann (max. kleines B-Cup), wird er bei Bedarf mit einer Silikonprothese kombiniert. Die Operation hinterlässt eine Narbe am Rücken, die nach Wunsch der Patientin diagonal oder horizontal positioniert werden kann und so unter dem BH versteckt verläuft. Der Verlust des Rückenmuskels wird weitgehend von anderen Muskelgruppen ausgeglichen, so dass keine wesentlichen Einschränkungen bestehen (Abb. 4, 5 und 6).

Oberschenkel-Innenseite und -Rückseite: TMG- und PAP-Lappen

Bei dieser Methode wird von der Innenseite des Oberschenkels eine horizontale Haut-Fettspindel zusammen mit dem darunter verlaufenden Gracilis-Muskel entnommen (Transverse Musculocutaneous Gracilis Flap, TMG). Der Verlust des Muskels beeinträchtigt die Beinfunktion nicht. Voraussetzung ist genügend Gewebe an der Oberschenkelinnenseite, das für die Rekonstruktion der Brust geeignet ist. Der entstandene Defekt wird in Form einer Oberschenkelstraffung verschlossen. Die Narbe bleibt versteckt in der Leiste. Die Haut des inneren Oberschenkels ist ein wenig dunkler als jene der Brustregion. Der Lappen dient daher gut als Volumenersatz bei kleiner Brust nach einer Skin-sparing (hautsparenden) Mastektomie, wo die originäre Brusthaut bestehen bleibt und es zur Rekonstruktion Füllgewebe unter der Haut benötigt.
Der PAP-Lappen (Gefäss: Profunda Artery Perforator, PAP) enthält nur Haut- und subkutanes Fettgewebe; der Muskel bleibt hier intakt. Die Narbe an der Entnahmestelle liegt knapp unterhalb der Gesässfalte auf der Rückseite des Oberschenkels.

S-GAP und I-GAP: Gewebe aus der Gesässregion

Bei dieser Methode werden Haut- und Fettgewebe vom Gesäss zur Brustrekonstruktion verwendet. Der S-GAP-Lappen (Gefäss: Superior-Gluteal-Artery-Perforator-Lappen) wird aus der oberen Gesässregion entnommen, der I-GAP-(Inferior-Gluteal-Artery-Perforator-) Lappen aus der unteren. Der Gefässstiel läuft durch den M. gluteus maximus, der sehr dick und kräftig ist. Der Muskel wird belassen, das Gefäss durch den Muskel hindurch freipräpariert, was einer aufwendigen Operationstechnik bedarf. Die Narbe, nach Gewebentnahme beim I-GAP-Lappen unauffälliger in der Gesässfalte als bei der S-GAP-Entnahmestelle (über die Gesässbacke), kann beim Sitzen unangenehm sein.

Abbildungen 4 und 5
Brustrekonstruktion mit gestieltem Latissimus-dorsi-Lappen.

Abbildung 6
Narbe am Rücken nach Gewebetransfer.

Die Lappenentnahme vom Gesäss kommt zum Beispiel bei sehr schlanken Patientinnen in Frage, wo der Bauch oder der innere Oberschenkelbereich nicht genügend Fettgewebe aufweist oder abdominale Voroperationen keinen DIEP-Lappen zulassen. Die Konsistenz des Gesässfettgewebes ist etwas fester als das einer normalen Brust (Abb. 7, 8, 9 und 10).

Eigenfett-Transplantation: Korrektur von Dellen bei brusterhaltender Chirurgie

Von den verschiedenen Techniken der Eigengewebsrekonstruktion ist die Eigenfett-Transplantation (auch Eigenfett-Transfer oder Lipofilling genannt) die jüngste und zurzeit am häufigsten diskutierte Technik: Mittels einer speziell schonenden Methode der Liposuktion, die die Fettzellen nicht zerstört, wird das von geeigneten Spenderstellen der Patientin (Bauch, Flanken, Oberschenkeln und/oder Knie-Innenseiten) abgesaugte Fettgewebe aufbereitet und dann mit feinen Kanülen an volumenlosen Stellen der Brust in das subkutane Gewebe

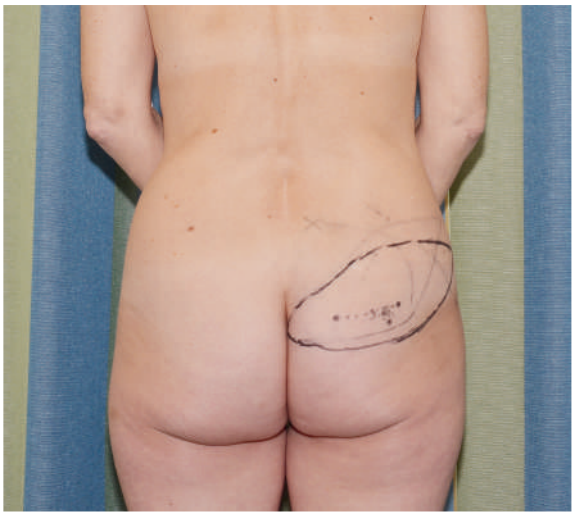

Abbildungen 7 und 8
Mikrovaskuläre Transplantation von Haut- und Fettgewebe vom Gesäss (SGAP-Lappen).

Abbildung 9
Rekonstruierte Brust mit SGAP-Lappen. Die Brustwarze ist auch aus Eigengewebe.

Abbildung 10
Narbe am Gesäss nach Transplantation.

und den Brustmuskel (nicht in die Brustdrüse) eingespritzt. Die auf diese Form transferierten Fettzellen brauchen zur Einheilung Kontakt mit vitalem Gewebe. Deswegen wird das Fett in kleinsten Depots perlschnurartig über feine Kanülen eingebracht und kann auf diese Weise sehr gut Dellen und Irregularitäten der Kontur, die zum Beispiel nach brusterhaltender Chirurgie entstanden sind, «aufpolstern». Demgegenüber ist die komplette Rekonstruktion der Brust mit Eigenfett-Transfer nur über eine Phase der Hautdehnung der Brustregion mit einer speziellen Saugglocke (BRAVA-System) möglich und braucht mehrere Eingriffe.
Der Vorteil der Eigenfett-Transplantion ist, dass zur Eigenfettentnahme und Injektion in der Brustregion nur kleine Stichinzisionen notwendig sind (praktisch narbenfreie Methode). Die Spenderregionen sind die häufig unerwünschten Fettdepots des Körpers. Leider wird ca. 40% des transplantierten Eigenfetts in den ersten 6 bis 8 Wochen abgebaut; häufig muss der Eingriff dann noch ein weiteres Mal wiederholt werden. Der Eingriff kann meist tageschirurgisch durchgeführt werden und dauert ca. zwei Stunden. Bei der Fettentnahmestelle muss für einige Wochen postoperativ Kompressionskleidung getragen werden, damit die Haut über den Entnahmestellen zurückschrumpft und keine hässlichen Dellen zurückbleiben.
Oft wird die Möglichkeit der Karzinomentwicklung nach Eigenfett-Transplantation diskutiert, da Stammzellen im Fettgewebe das Zellwachstum von Karzinomzellen anregen könnten. Deshalb sollte das Eigenfett auch nicht in die Brustdrüse transplantiert werden, sondern subkutan und/oder tiefer darunter in den Pektoralismuskel. Bisherige klinische Studien konnten aber keinen Zusammenhang zwischen Mammakarzinom und Eigenfett-Transplantation zeigen. Langzeitresultate sind noch ausstehend.
Ein anderer Kritikpunkt ist, dass die Tumornachsorge in späteren Mammographien aufgrund möglicher Verkalkungen, die beim Absterben einzelner Fettzellen auftreten, erschwert wird. Diese Art der Verkalkungen nach Fettzellnekrose kann aber vom geschulten Radiologen erkannt werden und ist vom charakteristischen Mikrokalk eines Mammakarzinoms zu unterscheiden [5].

Ein neuer Mamillen-Areola-Komplex

Die Rekonstruktion der Brustwarze aus Eigengewebe stellt meist den Endpunkt der Wiederherstellung der Brust dar. Da die mit Eigengewebe rekonstruierte Brust sich häufig in den ersten drei Monaten nach Abschwellen noch leicht senkt, wird dieser Eingriff (meist in Lokalanästhesie) erst später durchgeführt. Dies kann auch gleichzeitig mit einer Anpassung der Gegenseite (häufig ist eine Straffung der anderen Brust zur besseren Symmetrie nötig) kombiniert werden.
Die eigentliche Brustwarze («Nippel») wird durch eine kleine Hautlappenplastik gebildet, die zum Nippel geformt und genäht wird. Die Areola kann aus der dunkler pigmentierten Haut der Leiste als Hauttransplantat genäht werden oder von der gegenseitigen Brustwarze entnommen werden. Alternativ besteht die Möglichkeit, den Warzenhof zu tätowieren.

Zeitpunkt der Rekonstruktion

Die Wahl des Zeitpunkts der Brustrekonstruktion hängt von verschiedenen Faktoren ab. Prinzipiell ist die Wiederherstellung jederzeit möglich. Sie kann gleich zum Zeitpunkt der Mastektomie (Sofortrekonstruktion), als sogenannte verzögerte Sofortrekonstruktion («delayed immediate») oder als Spätrekonstruktion erfolgen. Eine verzögerte Sofortrekonstruktion macht bei Patientinnen Sinn, bei denen zum Zeitpunkt der Mastektomie noch eine grosse Unsicherheit herrscht, ob sie sich einer adjuvanten Radiotherapie unterziehen müssen. In diesen

Fällen wird bei der hautsparenden (skin-sparing) Mastektomie eine Silikonprothese als Platzhalter unter die Brusthaut eingelegt. Ergibt die Histologie des Mastektomiepräparates keine Notwendigkeit einer Strahlentherapie, dann wird die Brustrekonstruktion zeitnah geplant. Im anderen Fall durchläuft die Patientin die Radiotherapie, und der Brustaufbau folgt als Spätrekonstruktion. Welcher Zeitpunkt gewählt wird, hängt einerseits von der medizinischen, andererseits von der individuellen Situation der Betroffenen ab: Wenn die Brust sofort wieder aufgebaut wird, ist die psychische Belastung möglicherweise geringer. Manche Frauen wollen sich jedoch erst in Ruhe mit den verschiedenen Möglichkeiten des Brustaufbaus auseinandersetzen und entscheiden sich daher für eine Pause zwischen der Tumoroperation und der Rekonstruktion. Für eine Spätrekonstruktion spricht auch, wenn klar ist, dass eine adjuvante Radiotherapie folgen muss. Obwohl das Strahlenfeld so geplant werden kann, dass die Rekonstruktion aus dem Fokus ist, sieht man in diesen Fällen sehr häufig Veränderungen an der rekonstruierten Brust, die das ästhetische Resultat mindern.

Korrespondenz:
Dr. med. Mirjam Zweifel
FMH Plastische, Rekonstruktive und Ästhetische Chirurgie
Praxis, Centralbahnstrasse 11
CH-4051 Basel
praxis[at]mirjamzweifel.ch
www.mirjamzweifel.ch

Literatur

1 Nationales Institut für Krebsepidemiologie und –registrierung NICER, Stand Juni 2012
2 Eltahir Y et al., Quality-of-life outcomes between mastectomy alone and breast reconstruction: comparison of patient-reported BREAST-Q and other health-related quality-of-life measures. Plast Reconstr Surg. 2013 Aug;132(2):201e-209e.
3 Bouchardy C et al., Trends in Breast Cancer Survival in Switzerland, Schweizer Krebsbulletin Nr.4/2011, 326-328.
4 Avraham et al., Microsurgical breast reconstruction, Cancer J. 2008 Jul-Aug;14(4):241-7.
5 Largo RD et al., Efficacy, safety and complications of autologous fat grafting to healthy breast tissue: A systematic review. J Plast Reconstr Aesthet Surg. 2013 Dec 12.